

УДК 616.12-008.313.2+616.124.2]-085

# Современное немедикаментозное лечение фибрилляции предсердий у больных с систолической дисфункцией левого желудочка. Случай из практики

Ю.В. Зинченко<sup>1</sup>, А.В. Доронин<sup>2,3</sup>, М.Р. Икоркин<sup>1</sup><sup>1</sup> ГУ «Национальный научный центр "Институт кардиологии им. акад. Н.Д. Стражеско" НАМН Украины», Киев<sup>2</sup> Национальная медицинская академия последипломного образования им. П.Л. Шупика МЗ Украины, Киев<sup>3</sup> ГУ «Научно-практический медицинский центр детской кардиологии и кардиохирургии МЗ Украины», Киев

**КЛЮЧЕВЫЕ СЛОВА:** фибрилляция предсердий, радиочастотная абляция, сердечная недостаточность, систолическая дисфункция левого желудочка

Фибрилляция предсердий (ФП) – наиболее распространенное нарушение ритма сердца. Ее частота в общей популяции составляет 1–2 % [3, 7]. В Европе ФП страдают более 6 млн человек, и на фоне старения населения ее распространенность в ближайшие 50 лет, по меньшей мере, удвоится. ФП увеличивает риск возникновения инсульта в 5 раз и обуславливает возникновение каждого пятого инсульта. Ишемический инсульт у больных с ФП часто заканчивается смертью. По сравнению с инсультом другой природы приводит к наиболее выраженной инвалидизации и чаще дает рецидив. Частота ишемического инсульта у больных с ФП без патологии клапанов составляет 5 % в год, что в 2–7 раз выше, чем у пациентов без аритмии [4]. Кроме того, у больных с ФП в три раза увеличивается риск развития сердечной недостаточности (СН) [3, 6]. Общая и сердечно-сосудистая смертность у больных с ФП в 2 раза выше, а затраты на лечение возрастают в 1,5 раза.

У большинства больных ФП неуклонно прогрессирует в персистирующую или постоянную формы, что сопряжено с эволюцией основного заболевания [3, 7]. Сохранение постоянной формы ФП способствует дальнейшему прогрессированию тяжести кардиальной патологии и

СН. В клинической практике у больных с постоянной формой ФП нередко не удается добиться жесткого контроля частоты желудочковых сокращений (ЧЖС). Антиаритмические препараты (ААП), рекомендуемые для замедления проведения в атриовентрикулярном соединении ( $\beta$ -адреноблокаторы, верапамил, дилтиазем), могут приводить к усугублению СН. Использование ААП I и III классов повышает риск возникновения проаритмий, внезапной кардиальной смерти и побочных эффектов. Увеличение смертности у больных с ФП, получающих антиаритмическую терапию (ААТ), подтверждено в нескольких исследованиях [8, 10]. Проаритмогенные и токсические побочные эффекты могут превзойти потенциальную пользу от их применения.

Для снижения частоты возникновения ФП или ограничения ее проявлений, на протяжении последнего десятилетия активно разрабатывали немедикаментозные методы лечения. Доказано, что катетерная абляция эффективна в лечении ФП, поскольку позволяет уменьшить симптомы, связанные с аритмией [1]. Ожидается, что применение этих методов в сочетании с новыми лекарственными средствами, в частности новыми антитромботическими препара-

Таблица  
Данные эхокардиографии у обследованных больных до и после РЧА

Показатель	Пациент 1		Пациент 2		Пациент 3	
	До РЧА	После РЧА	До РЧА	После РЧА	До РЧА	После РЧА
Максимальный размер ЛП, см	4,7	4,6	5,2	4,3	4,8	4,5
Индекс максимального размера ЛП, см/м <sup>2</sup>	2,18	2,12	2,6	2,1	2,3	2,14
Объем ЛП, мл		103,1	120,3	65	160	72,9
Индекс объема ЛП, мл/м <sup>2</sup>		47,5	60,2	31,7	55,1	34,7
КСР ЛЖ, см	4,93	3,4	4,7	3,7	5,7	3,9
КДР ЛЖ, см	6,05	5,4	6,1	5,6	6,6	5,6
КСО ЛЖ, мл	131,2	48,0	101	58	159	67,0
Индекс КСО ЛЖ, мл/м <sup>2</sup>	60,7	22,1	50,5	28,3	76,1	31,9
КДО ЛЖ, мл	188,9	142,0	178	156	225	154,0
Индекс КДО ЛЖ, мл/м <sup>2</sup>	87,5	65,4	89	76,1	107,7	73,3
Фракция выброса ЛЖ, %	32	66	44	63	29	56
ТМЖП, см	1,0	1,1	1,1	1,1	0,9	1,0
ТЗС ЛЖ, см	0,9	1,0	1,0	1,0	0,9	0,9
Индекс массы миокарда ЛЖ, г/м <sup>2</sup>	122,1	118,1	100,3	100,5	119	101,8
ОТС ЛЖ	0,3	0,37	0,33	0,36	0,42	0,32
Степень НАК	0	0	0	0	0	0
Степень НМК	3	1	2	1	1	1
Степень НТК	2	1	1	1	2	1
Степень НКЛА	1	0	0	0	0	0
САД в ЛА, мм рт. ст.	57	40	38	35	45	41

**Примечание.** ЛП – левое предсердие; ПП – правое предсердие; ЛЖ – левый желудочек; ПЖ – правый желудочек; КСР – конечносистолический размер; КДР – конечнодиастолический размер; КСО – конечносистолический объем; КДО – конечнодиастолический объем; ТМЖП – толщина межжелудочковой перегородки; ТЗС – толщина задней стенки; ОТС – относительная толщина стенки; НАК – недостаточность аортального клапана; НМК – недостаточность митрального клапана; НТК – недостаточность трикуспидального клапана; НКЛА – недостаточность на клапане легочной артерии; САД – систолическое артериальное давление в легочной артерии.

тами и более безопасными ААП, поможет улучшить исходы у больных с ФП.

Катетерные деструкции с целью устранения ФП показаны пациентам с симптомами, которые плохо переносят ААТ, либо при отсутствии ее эффективности [2]. Добиться устойчивого синусового ритма удается у 50–80 % пациентов. Эффективность процедуры зависит от типа и длительности эпизода ФП, а также от метода устранения аритмии [1, 5, 9]. Частота наиболее опасных осложнений – летальных случаев и эмболий – составляет соответственно 0,05 и 0,28 %.

Катетерная радиочастотная абляция (РЧА) ФП в настоящее время становится все более распространенным методом радикального лечения аритмии. В проведенных крупных рандомизированных исследованиях и мировых регистрах показано возрастание эффективности этой процедуры и уменьшение количества осложнений, что связано с постоянным развитием технологий и накоплением опыта [1, 5]. В то

же время, выбор тактики лечения ФП – катетерная абляция или ААТ – до настоящего времени не определен.

В связи с этим представляют интерес несколько клинических наблюдений результатов проведения РЧА ФП пациентам с СН и систолической дисфункцией левого желудочка (ЛЖ), у которых медикаментозная терапия была малоэффективна.

**Пациент 1.** Больной Г., 40 лет. Поступил в клинику с явлениями СН. При осмотре – акроцианоз, тахипноэ, влажные хрипы в нижних отделах легких, отеки нижних конечностей.

Электрокардиограмма (ЭКГ): тахисистолическая форма ФП со средней ЧЖС – 130 в мин. Артериальное давление – 110/70 мм рт. ст. Результаты эхокардиографии приведены в таблице. Чреспищеводная эхокардиография: в полости и ушке ЛП выявляется феномен спонтанного контрастирования – (2+), тромбов нет. Средняя скорость изгнания крови из ушка ЛП – 20,2 см/с.

Из анамнеза известно, что впервые бессимптомная ФП зарегистрирована 4 года назад при профосмотре. Синусовый ритм восстановлен медикаментозно амиодароном, но через несколько суток возник ранний рецидив ФП. Пациент повторно к врачу не обращался, поскольку аритмию не ощущал, и она не ограничивала его при выполнении физических нагрузок. Ухудшение самочувствия появилось в течение последних нескольких месяцев, которое больной связывает с интенсивными физическими перегрузками.

Учитывая объективные данные и результаты обследования, установлен диагноз: миокардиофиброз. Постоянная форма ФП. Назначено лечение:  $\beta$ -адреноблокаторы, ингибиторы ангиотензинпревращающего фермента, сердечные гликозиды, мочегонные, антикоагулянты.

Через 3 мес состояние больного значительно улучшилось. Проведено холтеровское мониторирование (ХМ) ЭКГ на фоне курсового приема бетаксолола 20 мг в сут: средняя ЧЖС – 92 в 1 мин (максимальная – 104, минимальная – 86, днем – 93, ночью – 92). Желудочковая экстрасистолия – 248, из них 72 эпизода парной.

Учитывая отсутствие целевых значений ЧЖС при ХМ ЭКГ, проведены ряд повторных обследований с использованием различных дозировок  $\beta$ -адреноблокаторов. Сердечные гликозиды в этот период не назначали, в связи с наличием желудочковой аритмии и хорошей переносимостью ФП.

ХМ ЭКГ (бетаксолол 30 мг/сут): средняя ЧЖС – 93 в 1 мин (максимальная – 105, минимальная – 78, днем – 94, ночью – 87). Желудочковая экстрасистолия – 196, из них 14 эпизодов парной.

ХМ ЭКГ (бетаксолол 30+10 мг/сут): средняя ЧЖС – 98 в 1 мин (максимальная – 111, минимальная – 79, днем – 100, ночью – 91). Желудочковая экстрасистолия – 699, из них 66 эпизодов парной и 12 – групповой.

Проведено также ХМ ЭКГ после отмены  $\beta$ -адреноблокаторов: средняя ЧЖС – 182 в 1 мин (максимальная – 208, минимальная – 95, днем – 182, ночью – 145). Желудочковая экстрасистолия – 375, из них 134 эпизодов парной и 6 – групповой.

Учитывая устойчивую тахисистолию на фоне проводимой терапии, отсутствие какой-либо сопутствующей патологии, а также молодой возраст пациента, рекомендовано проведение РЧА ФП.

Больному в плановом порядке выполнена изоляция устья верхней полой вены, левых и правых легочных вен попарно общим устьем, деструкция «роторов» в правом и левом предсердии. С помощью электрической кардиоверсии восстановлен синусовый ритм.

Через 3 мес пациент обследован повторно, в течение этого периода получал бетаксолол 20 мг/сут, амиодарон в поддерживающей дозе 200 мг/сут, сартаны, антикоагулянты. Пароксизмов ФП не регистрировали. На фоне проводимой терапии выполнено ХМ ЭКГ: средняя частота сокращений сердца (ЧСС) – 58 в 1 мин (максимальная – 80, минимальная – 53, днем – 60, ночью – 56). Наджелудочковая экстрасистолия – 7, желудочковых нарушений ритма не выявлено. Учитывая результаты проведенных исследований, отсутствие пароксизмальных нарушений ритма, рекомендовано отменить амиодарон и продолжить прием бетаксолола 20 мг и валсартана 80 мг/сут.

В течение 1,5 года после РЧА пациент принимал назначенное лечение. При ХМ ЭКГ: средняя ЧСС – 63 в 1 мин (максимальная – 100, минимальная – 45), наджелудочковая экстрасистолия – 31. Учитывая отсутствие пароксизмальных нарушений ритма, бетаксолол отменили. Через 4 мес после отмены  $\beta$ -адреноблокаторов выполнено ХМ ЭКГ: средняя ЧСС – 88 в 1 мин (максимальная – 138, минимальная – 68). Наджелудочковая экстрасистолия – 1046, желудочковых нарушений ритма не выявлено. Рекомендовано продолжить прием валсартана 80 мг/сут.

Еще через 3 мес у больного зарегистрирован пароксизм трепетания предсердий. Синусовый ритм восстановился через несколько суток спонтанно. Тем не менее, проведена повторная РЧА. В плановом порядке выполнены: повторная изоляция легочных вен на синусовом ритме, аппликации в зонах атипичных потенциалов в правом и левом предсердии, проведена линия аппликаций между верхней и нижней полыми венами, нанесены линии аппликаций в зоне каватрикуспидального перешейка. После выписки из стационара в течение 3 мес получал противорецидивную ААТ.

Через 3 года после первой РЧА и через год после повторной – больной обследован. Результаты эхокардиографии приведены в таблице. ХМ ЭКГ: средняя ЧСС – 89 в 1 мин (максимальная – 146, минимальная – 66). Наджелудочковых экстрасистол – 5 и желудочковых – 4.

Тредмил-тест: выполнил 10,2 МЕТ, максимальная ЧСС – 164 в 1 мин. Проба отрицательная, нарушений ритма не регистрировали.

В настоящее время пациент получает только антигипертензивную терапию (сартаны).

**Пациент 2.** Больной М., 54 года. Поступил в клинику с симптомами СН: одышка в покое, усиливающаяся при незначительной физической нагрузке; отеки голеней. ЭКГ: тахисистолическая форма ФП со средней ЧЖС – 170 в 1 мин. Артериальное давление – 100/60 мм рт. ст.

Аритмия появилась после перенесенного миокардита и беспокоит в течение 13 лет. Десять лет назад перенес острое нарушение мозгового кровообращения по ишемическому типу в бассейне левой средней мозговой артерии. С целью сохранения синусового ритма получал различные ААП (хинидин, пропafenон, этацин, соталол, амиодарон) и их комбинации. На фоне длительного приема амиодарона возник тиреотоксикоз. Учитывая неэффективность профилактической ААТ, больному сохранена постоянная форма ФП. Несмотря на проводимую терапию через полгода появились симптомы СН. Достигнуть контроля ЧЖС не удалось, поскольку средние суточные дозы  $\beta$ -адреноблокаторов вызывали артериальную гипотензию. Пациент получал сердечные гликозиды,  $\beta$ -адреноблокаторы, большие дозы мочегонных, но достигнуть существенных результатов в уменьшении симптомов СН не удавалось. Результаты эхокардиографии приведены в *таблице*. Учитывая неэффективность проводимого лечения, больной направлен в хирургическую клинику.

В плановом порядке проведена РЧА ФП. Через 4 сут возникло атипичное трепетание предсердий с коэффициентом проведения на желудочки 2 : 1 и ЧЖС – 135 в 1 мин, рефрактерное к ААТ и повторным кардиоверсиям. Назначена терапия, направленная на снижение ЧЖС (верапамил, дигоксин), и через 3 мес проведена повторная изоляция легочных вен и устранение типичного и атипичного трепетаний предсердий.

В течение 3 мес после повторной РЧА пациент получал амиодарон, антикоагулянты, ингибиторы ангиотензинпревращающего фермента, мочегонные. В течение этого периода нарушений ритма не зафиксировано, поэтому ААП и антикоагулянты отменены. Еще через 2 мес выполнено ХМ ЭКГ: средняя ЧСС – 89 в 1 мин

(максимальная – 142, минимальная – 61). Наджелудочковая экстрасистолия – 26 (из них 2 эпизода парной и 9 – групповой), желудочковая – 38 (из них парная – 6). Учитывая стабильную гемодинамику, отсутствие симптомов СН, хорошую переносимость физической нагрузки, лечение отменили.

ХМ ЭКГ через 1,5 года после повторной РЧА: средняя ЧСС – 82 в 1 мин (максимальная – 146, минимальная – 58). Наджелудочковая экстрасистолия – 34 (из них 4 эпизода групповой – до 4 комплексов), желудочковая – 3.

Плановое обследование через 2,5 года после повторной РЧА. Результаты эхокардиографии приведены в *таблице*. ХМ ЭКГ: средняя ЧСС – 78 в 1 мин (максимальная – 117, минимальная – 59). Наджелудочковая экстрасистолия – 37 (из них 1 эпизод нестойкой предсердной тахикардии до 11 комплексов), желудочковая – 15. Тредмил-тест: выполнил 10,2 МЕТ, максимальная ЧСС – 150 в 1 мин. Проба отрицательная, нарушений ритма не регистрировали.

В настоящее время пациент ведет активный образ жизни, занимается физкультурой, несколько раз в неделю осуществляет пробежки до 4 км.

**Пациент 3.** Больной З., 40 лет поступил в клинику с ФП и тяжелой застойной СН. Результаты эхокардиографии приведены в *таблице*. Предварительный диагноз: дилатационная кардиомиопатия. Постоянная форма ФП. СН IIБ стадии с систолической дисфункцией ЛЖ. Двухсторонняя нижнедолевая пневмония, правосторонний экссудативный плеврит. Синкопальные состояния.

Аритмию не ощущал, но, по данным медицинской документации, в течение полугода на ЭКГ регистрировали пароксизмы ФП. К врачу обращался по поводу гастрита, ААТ не получал. Самочувствие ухудшилось около месяца назад, когда появилась одышка при незначительной физической нагрузке, потери сознания.

Обзорная рентгенография органов грудной клетки: легочные поля прозрачные, рисунок нечеткий. Корни легких нечеткие, деформированы. Тень сердца значительно расширена в нижних отделах, талия сглажена. Дуга аорты не расширена (*рис. 1*).

После проведенного лечения состояние значительно улучшилось, удалось компенсировать СН и успешно контролировать ЧЖС, но существенной динамики показателей ЭхоКГ в

течение 3 мес после выписки из стационара добиться не удалось. В связи с этим синусовый ритм не восстанавливали. Получал  $\beta$ -адреноблокаторы, антикоагулянты, мочегонные.

Учитывая молодой возраст, отсутствие значимой сопутствующей патологии и симптомов СН, пациента направили на катетерное лечение. Больному проведены изоляция легочных вен, нанесены аппликации в местах регистрации «фрагментированных» электрограмм, линия аппликаций между полыми венами. После РЧА назначены: амиодарон,  $\beta$ -адреноблокаторы, антикоагулянты, мочегонные.

Через 2 недели после катетерного лечения у больного появились головокружения, в связи с чем пациент самостоятельно прекратил лечение. Обратился к врачу через 1 мес. На ЭКГ ускоренный атриовентрикулярный ритм с частотой 65 в 1 мин. Проведено ХМ ЭКГ: средняя ЧСС – 73 в 1 мин (максимальная – 150, минимальная – 36); эпизоды миграции водителя ритма по предсердиям с периодами замещающего ритма из атриовентрикулярного соединения (с частотой – 59–65 в 1 мин); наджелудочковая эктопическая активность преобладала в ночные и утренние часы, состояла из 5443 сокращений (из них 158 эпизодов – групповых до 4 комплексов, 190 – парных); желудочковой аритмии не зафиксировано.

Учитывая жалобы на головокружение в состоянии покоя при хорошей переносимости физических нагрузок, отсутствие симптомов СН, стабильную гемодинамику, дисфункцию синусового узла и вагусный генез предсердной эктопии по данным ХМ ЭКГ, медикаментозную терапию не назначали.

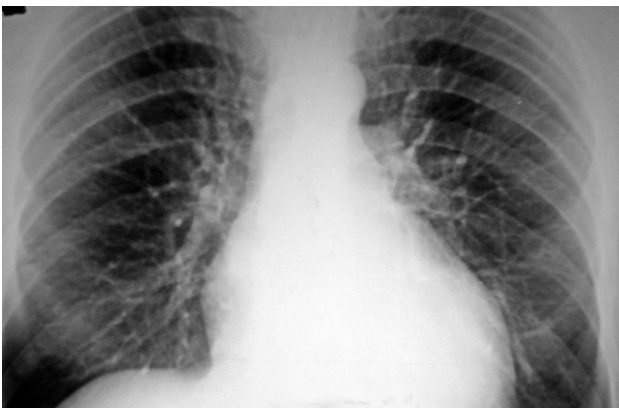

Рис. 1. Рентгенограмма органов грудной клетки пациента 3 при госпитализации.

Через 2 мес у больного возник пароксизм атипичного трепетания предсердий, который был купирован с помощью чреспищеводной электрокардиостимуляции.

Повторное обследование проведено через 1,5 года после РЧА. Результаты эхокардиографии приведены в таблице. Рентгенография органов грудной клетки: легочные поля прозрачные, рисунок нечеткий. Корни легких структурны, несколько деформированы. Синусы свободны. Тень сердца расширена в нижних отделах влево, талия сохранена. В динамике, по сравнению с предыдущим обследованием, отмечается уменьшение размеров тени сердца, более выражена дуга аорты за счет уменьшения левых отделов сердца (рис. 2).

ХМ ЭКГ: средняя ЧСС – 77 в 1 мин (максимальная – 142, минимальная – 48); 12 наджелудочковых экстрасистол и 2 – желудочковые. Тредмил-тест: Выполнил 14,9 МЕТ, максимальная ЧСС – 173 в 1 мин. Проба отрицательная, нарушений ритма не регистрировали.

Что объединяет представленные клинические наблюдения?

1. Молодой возраст пациентов.
2. Отсутствие значимой сопутствующей патологии.
3. Снижение систолической функции миокарда ЛЖ вызвано аритмией.
4. Проводимая медикаментозная терапия не имела достаточной эффективности в контроле ЧЖС и лечении СН, а также долгосрочной перспективы.
5. Все пациенты, направленные на РЧА, были с постоянной формой ФП и тяжелой СН.

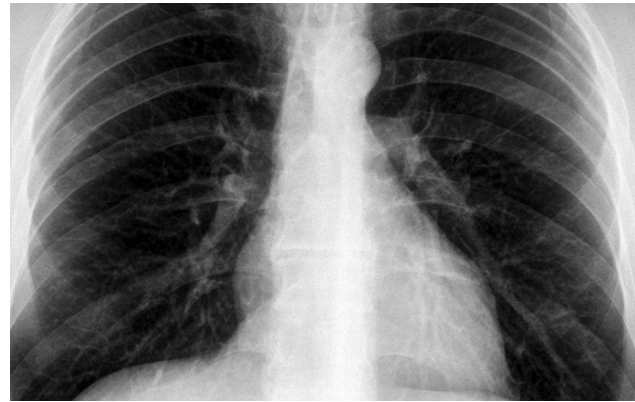


Рис. 2. Повторное обследование через 1,5 года после РЧА.

6. После РЧА отмечается восстановление систолической функции ЛЖ.

7. После РЧА всем больным отменили профилактическую ААТ.

8. Большинству пациентов нет необходимости проводить какое-либо медикаментозное лечение.

9. Все пациенты вернулись к полноценной и социально активной жизни.

Ремоделирование предсердий лучше предотвращать ранним контролем синусового ритма, не откладывая применение такого подхода до тех пор, пока не станет ясно, что контроль ЧЖС при ФП приносит неудовлетворительные результаты. Таким образом, согласно имеющимся современным научным данным, тактика сохранения синусового ритма более предпочтительна и должна иметь приоритет, особенно у лиц молодого возраста [4, 6]. Стабильное сохранение синусового ритма более вероятно у молодых пациентов с менее выраженными структурными нарушениями миокарда и сопутствующей патологией. В то же время, сохранение синусового ритма крайне необходимо и у более тяжелой категории пациентов для улучшения прогноза [3].

РЧА ФП в настоящее время является одной из самых распространенных катетерных процедур с доказанной эффективностью, она достаточно безопасна для пациента и существенно улучшает качество жизни. Полученные научные данные дают основания для пересмотра оценки места РЧА в лечении ФП и позволяют считать ее стратегией выбора у большинства больных. В США, согласно последним рекомендациям по лечению больных с ФП, отмечен стратегический прорыв в показаниях к катетерным процедурам и РЧА стала терапией первой линии с высоким уровнем доказательств (класс рекомендаций – I, уровень доказательств – A) в центрах с достаточным количеством процедур (более 50 в год) у пациентов с симптоматичной пароксизмальной

ФП без выраженных структурных и функциональных изменений в сердце при неэффективности ААТ [7]. В Европе рекомендованным показанием к РЧА является симптоматическая пароксизмальная (уровень доказательств – A) или персистирующая ФП (уровень доказательств – B) при неэффективности или отказе от ААТ, особенно у молодых пациентов без структурной патологии миокарда [3].

## Литература

1. Карпенко Ю.И., Волков Д.Е., Кушниренко В.И. и др. Радиочастотная катетерная абляция фибрилляции предсердий: эффективность, безопасность и влияние на течение заболевания // Укр. кардиол. журнал.– 2011.– № 5.– С. 98–106.
2. Calkins H. Catheter ablation to maintain sinus rhythm // *Circulation*.– 2012.– Vol. 125.– P. 1439–1445.
3. Camm A.J., Lip G.Y., De Caterina R. et al. 2012 focused update of the ESC Guidelines for the management of atrial fibrillation: An update of the 2010 ESC guidelines for the management of atrial fibrillation // *Eur. Heart J.*– 2012.– Vol. 33.– P. 2719–2747.
4. Camm A.J., Savelieva I. Atrial fibrillation: the rate versus rhythm management controversy // *J. R. Coll. Physicians Edinb.*– 2012.– Vol. 42 (Suppl. 18).– P. 23–34.
5. Cappato R., Calkins H., Chen S.A. et al. Worldwide survey on the methods, efficacy, and safety of catheter ablation for human atrial fibrillation // *Circulation*.– 2005.– Vol. 111.– P. 1100–1105.
6. Gottdiener J.S., Arnold A.M., Aurigemma G.P. et al. Predictors of congestive heart failure in the elderly: the cardiovascular Health Study // *J. Am. Coll. Cardiol.*– 2000.– Vol. 35.– P. 1628–1637.
7. January C.T., Wann S.T., Alpert J.S. et al. 2014 AHA/ACC/HRS guideline for the management of patients with atrial fibrillation. A report of the American College of Cardiology/American Heart Association Task Force on Practice Guidelines and the Heart Rhythm Society: Executive summary // *JACC*.– 2014.– DOI:10.1016/j.jacc.2014.03.021.
8. Kirchhof P., Bax J., Blomstrom-Lundquist C. et al. Early and Comprehensive Management of Atrial Fibrillation: Exlusive Summary of the Proceedings from the 2nd AFNET\_EHRA Consensus Conference «Research Perspectives in AF» // *Eur. Heart J.*– 2010.– Vol. 30 (24).– P. 2969–2977.
9. Kuwahara T., Takahashi A., Kobori A. et al. Safe and effective ablation of atrial fibrillation: importance of esophageal temperature monitoring to avoid periesophageal nerve injury as a complication of pulmonary vein isolation. // *J. Cardiovasc. Electrophysiol.*– 2009.– Vol. 20.– P. 1–6.
10. Lafuente-Lafuente C., Mouly S., Longas-Tejero M. et al. Antiarrhythmic drugs for maintaining sinus rhythm after cardioversion of atrial fibrillation. A systematic review of randomized controlled trials // *Arch. Intern. Med.*– 2006.– Vol. 66.– P. 719–728.

Надійшла 10.03.2015 р.

## Сучасне немедикаментозне лікування фібриляції передсердь у хворих із систолічною дисфункцією лівого шлуночка. Випадки з практики

Ю.В. Зінченко<sup>1</sup>, О.В. Доронін<sup>2,3</sup>, М.Р. Ікоркін<sup>1</sup>

<sup>1</sup> ДУ «Національний науковий центр «Інститут кардіології ім. акад. М.Д. Стражеска» НАМН України», Київ

<sup>2</sup> Національна медична академія післядипломної освіти ім. П.Л. Шупика МОЗ України, Київ

<sup>3</sup> ДУ «Науково-практичний медичний центр дитячої кардіології та кардіохірургії МОЗ України», Київ

Представлено кілька клінічних випадків успішної катетерної радіочастотної абляції (РЧА) фібриляції передсердь у хворих віком 40–54 роки з тяжкою серцевою недостатністю і систолічною дисфункцією лівого шлуночка, яка виникла внаслідок тривалого існування аритмії. Процедуру проведено у зв'язку з малою ефективністю медикаментозної терапії. Період спостереження становив 1–3 роки. Після РЧА спостерігається відновлення систолічної функції лівого шлуночка. Всім хворим відмінили профілактичну антиаритмічну терапію, у більшості з них немає потреби у проведенні медикаментозного лікування. Всі пацієнти повернулися до повноцінного і соціально активного життя. Тактика збереження синусового ритму має більші переваги особливо в осіб молодого віку. РЧА – одна із найпоширеніших катетерних маніпуляцій з доведеною ефективністю, вона достатньо безпечна для пацієнта, значно підвищує якість життя і стає все більш поширеним методом радикального лікування аритмії. Стабільне збереження синусового ритму частіше реєструють у молодих пацієнтів з менш вираженими структурними змінами міокарда і відсутністю супутньої патології.

**Ключові слова:** фібриляція передсердь, радіочастотна абляція, серцева недостатність, систолічна дисфункція лівого шлуночка.

## Contemporary non-drug treatment of atrial fibrillation in patients with left ventricular systolic dysfunction. Case reports

Yu.V. Zinchenko<sup>1</sup>, O.V. Doronin<sup>2,3</sup>, M.R. Ikorin<sup>1</sup>

<sup>1</sup> National Scientific Center «M.D. Strazhesko Institute of Cardiology NAMS of Ukraine», Kyiv, Ukraine

<sup>2</sup> Shupyk National Medical Academy of Postgraduate Education of Healthcare Ministry of Ukraine, Kyiv, Ukraine

<sup>3</sup> Scientific and Practical Medical Center of Children's Cardiology and Cardiac Surgery of Healthcare Ministry of Ukraine, Kyiv, Ukraine

Several cases of the successful catheter radiofrequency ablation (RFA) of atrial fibrillation in patients aged 40–54 years with severe heart failure and left ventricle systolic dysfunction due to long-term arrhythmia are presented. Procedures were performed due to low efficacy of the drug treatment. Follow-up duration was 1 to 3 years. Left ventricle systolic function restoration after RFA was observed. All patients stopped prophylactic antiarrhythmic therapy and most of them needed no medication treatment afterwards. All patients returned to fully socially active life. Sinus rhythm preservation tactics is more preferable and must take priority, especially in younger patients. RFA is one of the most wide-spread catheter procedures with proven efficacy, being enough patient-safe. It significantly improves quality of life, and today it becomes the most wide-spread of radical arrhythmia treatment. Stable sinus rhythm preservation is more constant in younger patients with less advanced myocardium structure changes and without advanced concomitant pathology.

**Key words:** atrial fibrillation, radiofrequency ablation, heart failure, left ventricle systolic dysfunction.