

УДК 616.132.2-005.8-073.97

# Гострий коронарний синдром, зумовлений м'язовим містком: електрокардіографічні та коронароангіографічні ознаки

Ю.Г. Кияк, М.П. Галькевич, О.Є. Лабінська, О.Ю. Барнетт

*Львівський національний медичний університет імені Данила Галицького***КЛЮЧОВІ СЛОВА:** м'язовий місток, гострий коронарний синдром, коронарографія, вінцеві артерії, діагностика

Міокардіальні м'язові містки (ММ) – це природжена патологія вінцевих артерій (ВА), при якій деякі з них частково розташовуються в товщі міокарда, а не безпосередньо під епікардом. У літературі є різні означення цієї аномалії: «м'язова перемичка», «інтрамуральна ліва передня низхідна вінцева артерія», «м'язовий міст». Ще у 1737 р. Рейман уперше описав локалізацію епікардіальної ВА у м'язовому сегменті міокарда лівого шлуночка. Він назвав цей пучок міокарда «місточком», а судину, розташовану в його межах, – пірнаючою (тунельною) [7, 8]. ВА в нормі локалізуються під епікардом, а ззовні їх ще покривають перикард і прошарок жирової клітковини. Наявність над судиною пучків м'язових волокон у вигляді містків – одна з природжених аномалій топографічної анатомії ВА. ММ переважно трапляються у передній міжшлуночкової борозні над сегментами однойменної гілки лівої ВА. Вони розміщуються над судиною, яка за цих обставин опиняється у товщі міокарда. ММ може безпосередньо прилягати до стінки ВА або ж відмежовується від неї прошарком жирової тканини [2].

Незважаючи на те, що ММ – це природжена аномалія, клінічно вони починають виявлятися переважно в осіб після 30 років, що не пов'язано з фізичним навантаженням [7]. ММ досить часто призводять до розладів коронарного кровообігу через компресію інтрамуральних гілок ВА, що може спричинити ішемію міокарда. Тяжкість розладів коронарного кровообігу залежить від тов-

щини і довжини містка. Під час систоли він може не лише повністю перекрити антероградний кровоплин у ВА, а й зумовити виникнення ретроградного потоку крові. У таких випадках виникають симптоми ішемії міокарда, що може зумовити навіть раптову коронарну смерть. Під впливом ММ ушкоджується ВА і виникає ендотеліальна дисфункція, що сприяє коронаросклерозу, включно з тромбозом [1].

Мета роботи – з'ясувати клінічні вияви й ангіографічні ознаки м'язових містків для поліпшення діагностики причин гострого коронарного синдрому і вибору оптимального способу лікування.

## **Клінічний випадок**

Пацієнтка Л., 44 роки, госпіталізована в інфарктне відділення Комунальної міської клінічної лікарні швидкої медичної допомоги (КМКЛШМД) міста Львова з діагнозом: Ішемічна хвороба серця. Гострий коронарний синдром. Гіпертонічна хвороба II стадії, підвищення артеріального тиску 2-го ступеня, ризик помірний. Серцева недостатність I стадії.

При госпіталізації вона скаржилася на стискаючий біль за грудниною з іррадіацією в спину і загальну слабкість. Зі слів пацієнтки, дискомфорт за грудниною вперше з'явився зранку, під час холодного душу, і швидко припинився. Дорогою на роботу, при ходьбі пішки 500–600 м, стискаючий біль у грудній клітці відновився, але вона повільно дійшла до місця праці, де викликали бригаду швидкої медичної допомоги. На

електрокардіограмі (ЕКГ) було виявлено депресію сегмента ST, і пацієнтку госпіталізували в інфарктне відділення КМКЛШМД.

З анамнезу життя відомо, що пацієнтка курила до 15–20 цигарок на добу впродовж 20 років. Крім того, хворіла на гіпертонічну хворобу (підвищення артеріального тиску 2-го ступеня), однак антигіпертензивні препарати приймала нерегулярно; професійних шкідливостей не відзначає, спадковий анамнез не обтяжений.

При госпіталізації загальний стан пацієнтки середньої тяжкості, будова тіла нормостенічна, задовільного живлення, шкірні покриви блідо-рожеві, чисті. Артеріальний тиск – 140/80 мм рт. ст., частота скорочень серця – 72 за 1 хв. Тони серця звучні, ритмічні. ЕКГ представлена на *рис. 1*.

Попередній діагноз: Ішемічна хвороба серця. Уперше виникла стенокардія. Пацієнтці було призначено потрійну антитромботичну терапію, нітрати, інгібітори ангіотензинперетворювального ферменту і статини, а також заплановано провести коронарографію.

Згідно із загальним та біохімічним аналізами крові всі показники були в межах норми. Тропонін I – негативний.

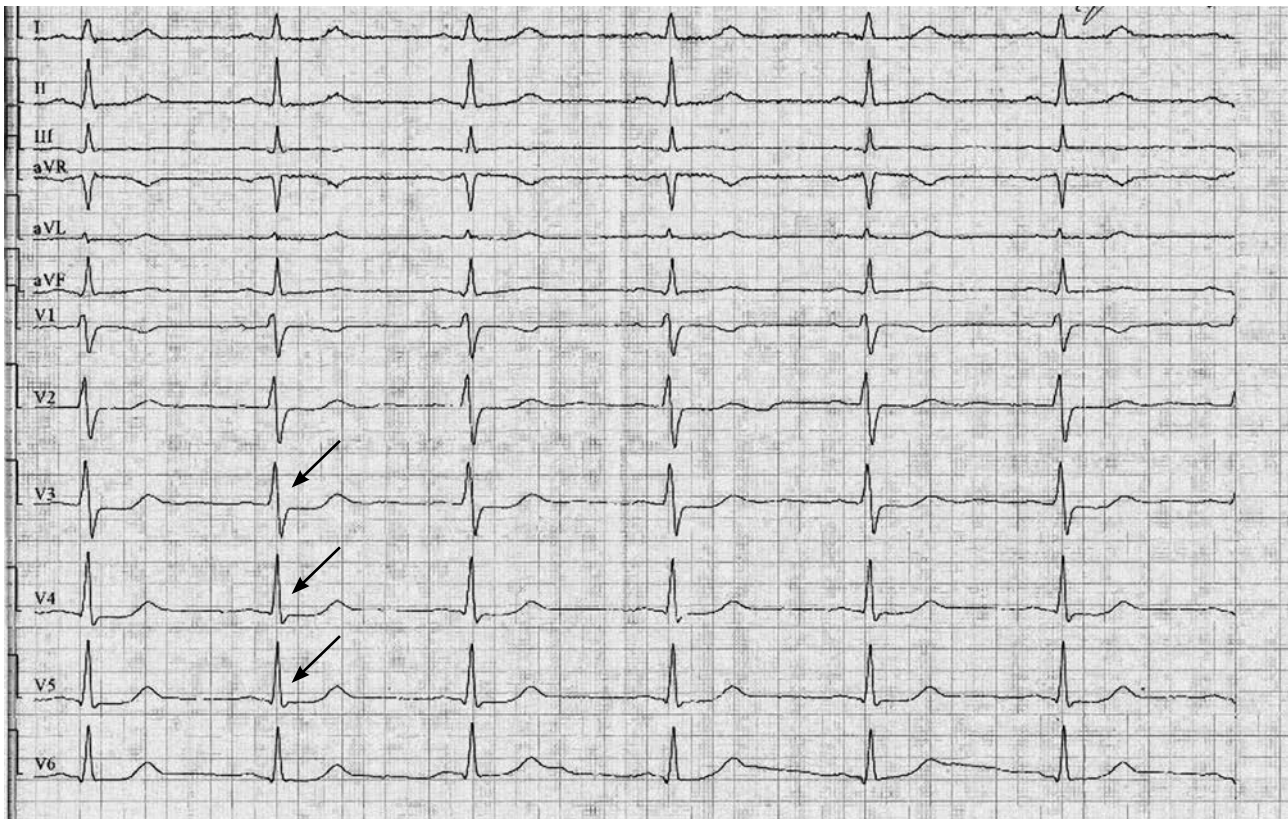
За результатами ехокардіографічного обстеження розміри камер серця, товщина стінок та сегментарна скоротливість лівого шлуночка у межах норми. Аорта ущільнена. Скоротливість міокарда лівого шлуночка задовільна: фракція викиду – 70 %. Рідина в плевральній порожнині не візуалізується. Легеневої гіпертензії немає. Аномальна хорда в лівому шлуночку.

Упродовж доби в пацієнтки спостерігали рецидив болю за грудниною, а нітрогліцерин полегшення не приносив.

Результати коронарографії (*рис. 2*): лівий тип коронарного кровообігу. Ліва та права ВА без видимих патологічних змін. ММ у медіальному сегменті передньої міжшлуночкової гілки зі стенозуванням просвіту артерії в систолу до 60 %.

Отже, виявлено, що причиною виникнення болю за грудниною в пацієнтки був ММ, який суттєво зменшував діаметр передньої міжшлуночкової гілки лівої ВА, що й було причиною появи гострого коронарного синдрому.

У зв'язку з уточненням діагнозу і неефективністю нітратів у випадках ММ пацієнтці було призначено блокатори повільних кальцієвих каналів та  $\beta$ -адреноблокатори (амлодипін у дозі



*Рис. 1.* ЕКГ пацієнтки Л., 44 роки, при госпіталізації. Ознаки горизонтальної депресії сегмента ST на 1–2 мм у відведеннях V3–V5.

5 мг на добу і карведилол у дозі 6,25 мг двічі на добу).

### Обговорення

Згідно з результатами патологоанатомічних досліджень поширеність ММ становить від 5,4 % до 85,7 % випадків [3]. Під час коронарографії гемодинамічно значущі ММ виявляються у 0,5–4,9 % пацієнтів [1]. Найчастіше ММ локалізуються над передньою міжшлуночковою гілкою лівої ВА, а також – діагональною гілкою в проксимальній чи середній її частині [3]. Незважаючи на високу частоту цих природжених аномалій, у більшості випадків ММ не виявляються клінічно та не призводять до розладів коронарного кровообігу.

Щодо впливу ММ на виникнення гострого коронарного синдрому немає єдиної думки. Деякі дослідники вважають, що ця аномалія належить до загрозливих станів, у той час як інші автори пов'язують її з появою гострого коронарного синдрому під впливом коронарспазму в осіб з ММ. Описані випадки розриву міжшлуночкової перегородки і раптової смерті. Наявність ММ пов'язують також із виникненням суправентрикулярних та загрозливих для життя аритмій (шлуночкова тахікардія) [5, 7].

У представленому випадку проведення коронарографії дало можливість діагностувати причину виникнення гострого коронарного синдрому. Існують такі основні ангіографічні ознаки ММ: зменшення діаметра ВА  $\geq 40$  % під час систоли, але відсутність її звуження під час діастоли,

а також розтягнення ділянки артерії в місці аномалії. Важливе значення в діагностиці ММ мають стрес-тести, які збільшують силу і частоту скорочень серця, що призводить до посилення компресії ВА [2].

На сьогодні оптимальним методом візуалізації ММ є оптична когерентна томографія, за допомогою якої можна виміряти ступінь світлооптичного відображення біологічних структур. Крім того, в діагностиці ММ використовуються інтракоронарне ультразвукове доплерівське дослідження, магнітно-резонансна томографія, електронно-променева і багатошарова комп'ютерна томографія. Однак ці методи дослідження ще малодоступні в повсякденній клінічній практиці [2].

Є два методи лікування гострого коронарного синдрому, зумовленого ММ, – медикаментозні й хірургічні. У медикаментозному лікуванні пріоритетними вважають препарати з негативними іно- і хронотропним ефектом, зокрема – антагоністи повільних кальцієвих каналів і  $\beta$ -адреноблокатори. Також може застосовуватися їх комбінація. Ці препарати знижують системний артеріальний тиск і подовжують діастолу. Механізм їх антиішемічного впливу полягає в релаксації ММ і дилатації ВА, зменшенні потреби міокарда в кисні, а також зниженні внутрішньо-серцевого тиску [4]. Рекомендують також статини та антиагреганти як засоби первинної і вторинної профілактики ішемічної хвороби серця за рахунок покращення еластичності ВА та реології крові. Інгібітори ангіотензинперетворювального

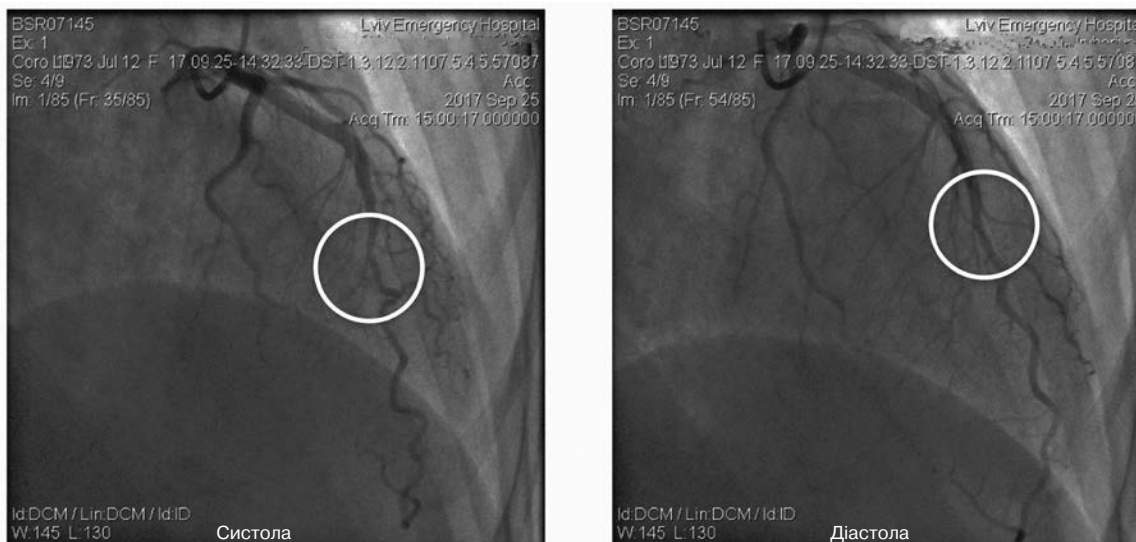


Рис. 2. Результати коронароангіографії пацієнтки Л., що свідчать про наявність міокардальних м'язових містків.

ферменту призначають як кардіо- і васкулопротектори [2]. Доцільно зазначити, що нітрати не рекомендують застосовувати в лікуванні цих пацієнтів, бо іноді вони сприяють розвитку синдрому обкрадання ВА, збільшуючи ступінь систолічного звуження у місці розташування містка, і тим самим посилюють ознаки ішемії. Отже, призначення нітратів при ММ переважно недоцільне, бо може погіршитися стан пацієнта. Навантаження рідиною може збільшувати резистентність судин до компресії і таким чином зменшувати ознаки ішемії.

Таким чином, стандартна антиангінальна терапія гострого коронарного синдрому в пацієнтів з інтрамуральним розташуванням ВА не ефективна і може зумовити погіршення перфузії міокарда. Пацієнтам, у яких незважаючи на медикаментозне лікування зберігаються клінічні симптоми цієї аномалії, показано хірургічне лікування, зокрема аортокоронарне шунтування, стентування ВА або міотомія, але розсічення м'язових волокон застосовується вкрай рідко і показано лише пацієнтам з високим ризиком розвитку інфаркту міокарда або загрозою шлуночкової тахікардії чи зупинки серця [4, 7].

### Висновки

Виявлено, що ММ можуть спричинити досить типові ангінозні болі в грудній клітці і депресію сегмента ST на 1–2 мм, що характерно для стенокардії. Отже, в усіх пацієнтів з гострим коронарним синдромом для встановлення діагнозу доцільно проводити ангіографію ВА з метою з'ясування причини ангінозного

болі та вибору оптимального методу лікування. В описаному випадку причиною гострого коронарного синдрому був спазм ВА, зумовлений ММ. Йому сприяло тютюнокуріння, яке, як відомо, призводить до ушкодження судин ендотелію і пригнічення синтезу ендотелійрелаксуючого фактора, що призводило до спазму ВА за наявності ММ [6].

*Конфлікту інтересів немає.*

*Участь авторів: концепція і проект дослідження – Ю.К.; збір клінічного матеріалу – М.Г.; огляд літератури, написання тексту – М.Г., О.Л.; редагування тексту – Ю.К., О.Б.*

### Література

1. Карташева А. Мышечные «мостики» миокарда // *Medicine Review.* – 2008. – № 1. – С. 60–61.
2. Колишко Г.И. Клиника, диагностика некоторых аномалий коронарных артерий (мышечные «мостики») // *Ліки України.* – 2015. – № 7 (193). – С. 42–44.
3. Трускавецький Б.Л., Лошак М.Я., Логойда В.В. Міокардіальні м'язові містки: визначення, діагностика, лікування // *Науковий вісник Ужгородського університету.* – 2013. – Вип. 3 (48). – С. 265–271.
4. Corban M.T., Hung O.Y., Eshtehardi P. et al. Myocardial bridging: contemporary understanding of pathophysiology with implications for diagnostic and therapeutic strategies // *J. Am. Coll. Cardiol.* – 2014. – Vol. 63 (22). – P. 2346–2355.
5. Lee M.S., Cheng-Han C. Myocardial bridging: an up-to-date review // *J. Invasive Cardiol.* – 2015. – Vol. 27 (11). – P. 521–528.
6. Ozaki K., Hori T., Ishibashi T. et al. Effects of chronic cigarette smoking on endothelial function in young men // *J. Cardiology.* – 2010. – Vol. 56. – P. 307–313.
7. Ripa C., Melatini M.C., Olivieri F. et al. Myocardial bridging: A 'forgotten' cause of acute coronary syndrome – a case report // *Int. J. Angiol.* – 2007. – Vol. 16 (3). – P. 115–118.
8. Sciahbasi A., Summaria F., Patrizi R. et al. Cardiac Arrest and Myocardial Bridging // *Ital. Heart J.* – 2004. – Vol. 5. – P. 869–871.

Надійшла 7.11.2017 р.

## Острый коронарный синдром, обусловленный мышечным мостиком: электрокардиографические и коронароангиографические признаки

Ю.Г. Кияк, М.П. Галькевич, О.Е. Лабинская, О.Ю. Барнетт

*Львовский национальный медицинский университет имени Данила Галицкого*

Мышечные мостики – это врожденная патология венечных артерий, при которой некоторые из них частично размещены в толще миокарда, а не под эпикардом. Приведен случай острого коронарного синдрома без подъема сегмента ST у пациентки в возрасте 44 лет, госпитализированной в инфарктное отделение больницы скорой помощи с подозрением на острый инфаркт миокарда. Во время коронарографии у нее был диагностирован мышечный мостик в передней межжелудочковой ветви левой венечной артерии, что и было причиной возникновения загрудинной боли.

**Ключевые слова:** мышечный мостик, острый коронарный синдром, коронарография, венечные артерии, диагностика.

## Acute coronary syndrome caused by myocardial bridging: electrocardiographic and angiographic evidence

Yu.H. Kyiak, M.P. Halkevych, O.Ye. Labinska, O.Yu. Barnett

*Danylo Halytsky Lviv National Medical University, Lviv, Ukraine*

Myocardial bridging is a congenital anomaly of the coronary arteries, where a band of heart muscle tunnels through the myocardium instead of resting under epicardium, due to such conditions the artery constricts as the heart squeezes the blood to pump. The case of acute coronary syndrome without ST segment elevation is presented. The patient 44 years old was admitted to coronary care unit at emergency care hospital with suspected acute myocardial infarction. During the angiography myocardial bridging was diagnosed in the anterior interventricular branch of the left coronary artery which was the cause of retrosternal pain.

**Key words:** muscle bridging, acute coronary syndrome, angiography, coronary arteries, diagnosis.