

УДК 616.12-008.318+616.125-005.6

Динаміка тромбу та/або сладжу у вушку лівого передсердя і відновлення синусового ритму в пацієнтів із фібриляцією – тріпотінням передсердь неклапанного походження при повторній черезстравохідній ехокардіографії

О.С. Сичов, А.О. Бородай, Ю.В. Зінченко, Е.С. Бородай, С.І. Деяк

*ДУ «Національний науковий центр «Інститут кардіології імені акад. М.Д. Стражеска» НАМН України», Київ***КЛЮЧОВІ СЛОВА:** *фібриляція – тріпотіння передсердь, тромб, сладж, антикоагулянтна терапія, черезстравохідна ехокардіографія*

Відновлення синусового ритму (СР) є важливим методом лікування фібриляції – тріпотіння передсердь (ФП-ТП), проте при неадекватній антикоагуляції кардіоверсія асоціюється зі значним ризиком інсульту або інших системних емболій. Із появою нових пероральних антикоагулянтів (НОАК), кращою обізнаністю пацієнтів та застосуванням перипроцедуральної черезстравохідної ехокардіографії цей ризик значно знизився. Наприклад, у ретроспективному дослідженні за участю 12 122 пацієнтів протягом 30 днів після відновлення СР інсульт виник у 0,3 % осіб [14]. За результатами FibStroke study, інсульти після кардіоверсії відзначено лише у 6,4 % хворих у структурі всіх інсультів при ФП, причому 21 пацієнт із 100 мав низький ризик тромбоемболічних ускладнень з кількістю балів за шкалою CHA₂DS₂-VASc менше 2. За даними А. Palomäki та співавторів, більше половини хворих, у яких виник інсульт, не застосовували антикоагулянтів [15]. Проведення черезстравохідної ехокардіографії дозволяє значно скоротити час перед відновленням СР та відповідно виокремити пацієнтів з дуже високим ризиком, яким потрібна довготривала антикоагулянтна терапія (АКТ). Так, при виявленні тромбу в порожнині вушка лівого передсердя (ВЛП) сучасні реко-

мендації радять проводити ефективну АКТ протягом щонайменше трьох тижнів (клас рекомендацій I, рівень доказів C) та розглянути питання про повторне проведення черезстравохідної ехокардіографії для переконання в резолюції (розчиненні) тромбу (клас рекомендацій II, рівень доказів A) [10]. На цей час бракує даних щодо резолюції тромбу або сладжу у ВЛП, виявлення якого є також причиною для відкладення кардіоверсії принаймні на 3 тижні. Крім того, обмаль досліджень щодо підходів відновлення СР у пацієнтів, у яких при повторній черезстравохідній ехокардіографії виявляють ознаки тромбоутворення.

Мета роботи – оцінити частоту резолюції (розчинення) тромбу та сладжу у вушку лівого передсердя при застосуванні антикоагулянтів, а також безпечність відновлення синусового ритму в пацієнтів з ознаками тромбоутворення при повторній черезстравохідній ехокардіографії.

Матеріал і методи

Обстежено 39 пацієнтів з ФП-ТП (з них 11 (28,2 %) жінок), у яких при першій черезстравохідній ехокардіографії були виявлені тромб або сладж у ВЛП. Середній вік становив (61,7±9,5)

Бородай Артем Олександрович, к. мед. н., наук. співр.
03680, м. Київ, вул. Народного ополчення, 5
Тел./факс +380 (44) 275-42-09. E-mail: aborodai@yahoo.com

року, середній бал за шкалою CHA₂DS₂-VASc – 2,85±1,30, середня фракція викиду лівого шлуночка – (44,3±13,3) %, середня швидкість вигнання із ВЛП (СШВЛП) – (17,9±6,9) см/с. Артеріальну гіпертензію відзначено у 35 (89,74 %) осіб, цукровий діабет – у 5 (12,8 %), інфаркт міокарда в анамнезі – у 4 (10,3 %), інсульт в анамнезі – у 2 (5,13 %). У 1 (2,56 %) пацієнта зареєстровано I функціональний клас (ФК) за NYHA, у 21 (53,85 %) – II ФК, у 16 (41,03 %) – III ФК, у 1 (2,56 %) – IV ФК. Уперше діагностовану ФП-ТП відзначено у 9 (23,1 %) хворих, персистентну форму ФП-ТП – у 29 (74,36 %), тривалу персистентну – у 7 (17,95 %), постійну форму – у 3 (7,69 %) пацієнтів.

Черезстравохідну ехокардіографію та трансторакальну ехокардіографію (ТТЕ) виконували за загальноприйнятою методикою на апаратах Toshiba apilio XG і Philips HD 11 XE. Перед процедурою з кожним хворим проводили бесіду, під час якої з'ясовували можливі порушення ковтання, попередні шлунково-стравохідні хірургічні втручання. Пояснювали можливі ризики та переваги методу, необхідність місцевої анестезії, а також того, що після неї пацієнт має уникати прийому їжі протягом щонайменше двох годин. Роз'яснювали необхідність голодування протягом не менш ніж чотирьох годин перед дослідженням (бажано 6, проте можливе вживання рідини за 2 год перед дослідженням), за винятком ургентних випадків. Черезстравохідну ехокардіографію здійснювали з використанням мультипланових черезстравохідних датчиків з частотою 5 МГц і 2–7 МГц з одночасним ЕКГ-моніторингом дослідження. Усім пацієнтам проводили двомірне сканування ВЛП з реєстрацією у двох взаємно перпендикулярних площинах: поперечній і повздожній. Оцінювали СШВЛП, ступінь феномена спонтанного контрастування, тромби у ВЛП. Для вимірювання швидкості споронення ВЛП використовували імпульсно-хвильову доплерографію з розміщенням контрольного об'єму в усті ВЛП як середнє значення результатів 5–6 вимірювань швидкостей послідовних кардіоциклів за спектральною кривою. Під сладжем розуміли динамічну, в'язку, багат шарову ехоінтенсивність без чітко окресленої маси, що візуалізується впродовж кардіоциклу. Тромбом вважали помірно-або гіперехогенне утворення різної щільності, форми, розмірів, рухливості, що визначалося в

порожнині ВЛП більше ніж в одному зрізі протягом усього серцевого циклу [18].

Дані представлені як середнє значення ± стандартне відхилення. Різницю між групами хворих аналізували за допомогою критерію χ^2 Пірсона для дискретних змінних [3]. Для всіх видів аналізу значення ймовірності $P \leq 0,05$ приймали за статистично значуще. Статистичний аналіз проводили за допомогою програм Statistica 10 (StatSoft Inc., Oklahoma, США) та IBM SPSS Statistics 20.

Результати

Із 39 пацієнтів у 25 були виявлені мобільні тромби у ВЛП, у 2 випадках – великі мобільні тромби в порожнині ЛШ та тромби у ВЛП, усього було 27 осіб з тромбами. Сладж у ВЛП спостерігали у 22 хворих, причому у 10 (45,45 %) осіб його реєстрували одночасно з тромбами у ВЛП.

Після виявлення ознак тромбоутворення з метою запобігання виникненню інсульту та для їх резольції пацієнтам призначали АКТ, середня тривалість якої становила (51,8±10,7) доби. У випадку виявлення тромбу 19 (48,72 %) хворим призначали варфарин, а 20 (51,28 %) – НОАК.

Результати застосування АКТ у пацієнтів зі сладжем та тромбом у ВЛП представлено на рис. 1, 2 і в таблиці.

Серед хворих з виявленим тромбом 12 осіб приймали варфарин, а 15 – НОАК. У середньому в пацієнтів з виявленим тромбом повторне дослідження проводили через (60,8±15,2) доби. У групі застосування варфарину (n=12) повторні тромби у ВЛП зареєстровано у 4 (33,3 %) випадках, у групі НОАК (n=15) – у 5 (33,3 %). Таким чином, у цих двох групах лізис тромбів у ВЛП відбувся у 66,7 % випадків.

Серед хворих з виявленим сладжем варфарин був призначений 11 пацієнтам, НОАК – також 11 пацієнтам. У середньому в осіб із виявленим сладжем повторне дослідження проводили через (37,8±7,4) доби. При повторних дослідженнях у групі застосування варфарину (n=11) сладж виявили в 7 (63,64 %) випадках, тобто зникнення сладжу становило 36,36 %. У групі застосування НОАК (n=11) повторний сладж виявили в 6 (54,55 %) випадках, тобто резольція сладжу становила 45,45 %. Слід зауважити, що зникнення сладжу залежало від відновлення скоротливої здатності ВЛП. Так, у групі зникнення сладжу (n=9) СШВЛП статистично значуще від-

Таблиця

Динаміка ознак тромбоутворення в послідовних черезстравохідних дослідженнях на тлі антикоагулянтної терапії

Препарат	Тромб (уперше)	Тромб (повторно)	Різниця, %	ФСК 4+ (уперше)	ФСК4+ (повторно)	Різниця, %
Варфарин	12	4	-66,7 %	11	7	-36,36 %
НОАК	15	5	-66,7 %	11	6	-45,45 %

Примітка. ФСК – феномен спонтанного контрастування.

різнялася порівняно з першим дослідженням: (16,2±3,7) см/с при першому дослідженні проти (25,6±6,2) см/с при повторному дослідженні (P=0,001). Навпаки, в пацієнтів, у яких не спостерігалось зростання СШВЛП (n=13) – (17,8±4,4) см/с на початку дослідження проти (18,0±3,7) см/с при повторному дослідженні, не відбулося і зникнення складжу.

У пацієнтів з тромбами такої закономірності не спостерігали, адже при первинному дослідженні в осіб, у яких відбувся лізис тромбу, СШВЛП дорівнювала 18,4 см/с, при повторному дослідженні – 24,3 см/с (P=0,07).

Таким чином, із 39 пацієнтів при повторному дослідженні у 9 випадках виявлено тромби у ВЛП та в 13 випадках – складж. Група хворих із залишковими ознаками тромбоутворення була зіставною з групою осіб, в якій відбувся їх лізис, за віком – (63,15±10,4) проти (60,1±8,4) року відповідно для пацієнтів з тромбоутворенням та без тромбоутворення (P=0,3), а також за середнім балом шкали CHA₂DS₂-VASc – 3,25±1,4 для пацієнтів з тромбоутворенням проти 2,42±1,12 для пацієнтів без тромбоутворення (P=0,05).

У групі з повторно виявленими ознаками тромбоутворення відновлення СР зафіксовано у 14 (56 %) випадках, із них у 7 хворих – з повторно

виявленими тромбами у ВЛП. У 3 із пацієнтів відновлення СР відбулося спонтанно протягом місяця на тлі терапії, спрямованої на сповільнення частоти серцевих скорочень та лікування серцевої недостатності без застосування антиаритмічних засобів. Іншим 4 симптомним пацієнтам була виконана електрична кардіоверсія. Жоден із випадків не ускладнився тромбоемболічними подіями протягом 30 діб спостереження.

Слід підкреслити, що у всіх випадках резидуальні тромби характеризувалися такими властивостями: розмір тромбів був значно зменшеним, усі тромби були нерухомими.

Такий результат не викликає здивування, адже ще у 1960 р. М. Goldman продемонстрував, що механізм дії варфарину в запобіганні виникненню тромбоемболій полягає в покращенні організації тромбу й ендотелізації стінки передсердя. У своїй роботі він показав, що потрібно щонайменше 14 діб для фіброеластичної інфільтрації та стабілізації тромбу у ВЛП [7].

Обговорення

На цей час доказова база щодо лізису тромбів у пацієнтів з ФП недостатня. За результатами досліджень частота резолюції становить

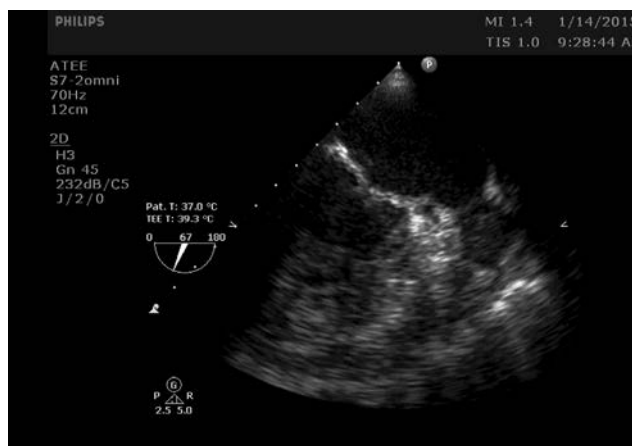


Рис. 1. Тромб у вушку лівого передсердя у пацієнта з епізодом фібриляції передсердь.

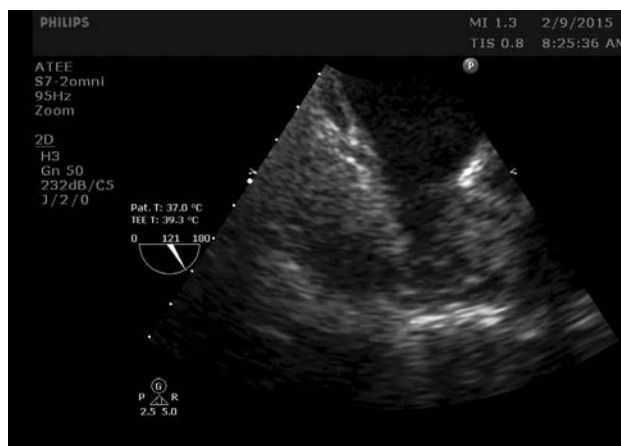


Рис. 2. Повторне дослідження після терапії НОАК протягом 36 діб. Тромб частково лізований. У вушку лівого передсердя залишається складж. Пацієнту відновлено синусовий ритм.

50–90 %. До причин такого широкого діапазону можна віднести особливості популяції досліджуваних хворих: з клапанною патологією або без такої, вперше діагностована або персистентна ФП, застосування різних антикоагулянтних препаратів та тривалість АКТ [4, 16]. За даними реєстру CLOT-AF (в якому ретроспективно вивчали частоту резольції тромбів у ВЛП на тлі АКТ переважно антагоністами вітаміну К або їх комбінацією з нефракціонованим гепарином чи низькомолекулярними гепаринами), частота резольції тромбу у ВЛП становила 62,5 %. За результатами дослідження X-TRA (проспективне дослідження ефективності ривароксабану в резольції тромбів у ВЛП при ФП-ТП), частота резольції тромбу у ВЛП становила 41,5 %, зменшення розміру тромбів реєстрували у 60,4 % випадків. Нижчу частоту резольції тромбів у ВЛП автори дослідження X-TRA пояснювали тим, що 76,6 % осіб мали персистентну або постійну форми ФП-ТП та 76,6 % осіб не приймали АКТ до участі в дослідженні. Отже, значна частина пацієнтів могли мати «старі», а не нещодавно сформовані тромби [11]. За даними дослідження EMANATE, у хворих з виявленими при першому черезстравохідному ехокардіографічному дослідженні тромбами та при повторному спостереженні через (37 ± 14) діб у групі застосування антагоністів вітаміну К/гепаринів лізис тромбів відбувся у 44,4 % випадків, у групі прийому апіксабану – у 47,8 % [5]. До того ж у одному проспективному серійному дослідженні продемонстровано, що частота резольції тромбів у ВЛП при АКТ тривалістю 4 тижні становила 16 %, при АКТ протягом 3 місяців – 42 %, при АКТ протягом 12 місяців – 56 % [5].

Таким чином, частота резольції тромбу у ВЛП у нашій роботі збігається з такою, що отримана в інших дослідженнях. Можна лише додати, що гіперехогенні тромби, як правило, лишалися без змін, у той час як ізо-гіпоехогенні, однорідні тромби зазвичай зазнавали повної резольції або лишалися резидуальними пристінковими тромбами.

Тема відновлення СР у пацієнтів з повторно виявленими тромбами у ВЛП є актуальною, оскільки ФП-ТП, по-перше, значно погіршує пов'язану зі здоров'ям якість життя хворих, а по-друге, асоціюється з розвитком та прогресуванням застійної серцевої недостатності. За даними реєстру RE-LY, перше місце у структурі смертності в пацієнтів з ФП посідає раптова сер-

цева смерть та смерть від хронічної серцевої недостатності [12]. Рекомендації з лікування хворих із ФП 2016 р. оминають тему відновлення СР у пацієнтів з тромбоутворенням при повторній черезстравохідній ехокардіографії, про що було сказано вище. Це пов'язано з відсутністю доказової бази, отже рішення залишається на розсуд лікаря та в кожному випадку приймається індивідуально [10]. Слід звернути увагу на те що, емболічний потенціал тромбу залежить від його морфологічних характеристик. На цей час розрізняють такі види тромбів: муральні тромби, при яких тільки одна поверхня стикається з пулом крові, вони плоскі та паралельні до ендокардіальної поверхні; тромби, що виступають (більше ніж одна площа стикається з пулом крові та випинається в порожнину); мобільні тромби з незалежною рухомістю. Частота емболізації найнижча для муральних тромбів та найвища для мобільних тромбів [13, 17].

Цікаві результати отримано в дослідженні 67 пацієнтів з тромбами у ВЛП. Усім хворим була призначена АКТ варфарином протягом 4 тижнів, після чого їм був відновлений СР. У 20 пацієнтів проведено повторну черезстравохідну ехокардіографію. Резольція тромбів у ВЛП становила 90 %. 47 хворим СР відновлено без повторної візуалізації ВЛП. Протягом 4 тижнів спостереження транзиторна ішемічна атака виникла у 2 пацієнтів з групи проведення кардіоверсії без черезстравохідної ехокардіографії та в 1 – з групи черезстравохідної ехокардіографії. Таким чином, різниця щодо частоти тромбоемболічних ускладнень в обох групах була статистично незначущою ($P=0,2$) [16]. Результати іншого ретроспективного аналізу доцільності проведення черезстравохідної ехокардіографії показали, що в межах групи високого ризику (анамнез інсульту, гіпертрофічна кардіоміопатія, ревматизм) тромб у ВЛП виявився в 11 випадках, сладж – у 1 випадку. Відновлення СР зареєстровано в 3 випадках через більш як 3 тижні після АКТ [8].

До того ж результати досліджень антикоагулянтних препаратів, в яких пацієнтів розділяли на групи черезстравохідної ехокардіографії та традиційної підготовки до відновлення СР, показали, що частота інсульту, пов'язаного з кардіоверсією, була однаково низькою в обох групах на тлі АКТ і в середньому дорівнювала менше 1 %. Наприклад, у дослідженні X-VERT, першому дослідженні НОАК у хворих з ФП, пацієнти були

рандомізовані в групи прийому ривароксабану або антагоністів вітаміну К за 1–5 діб (група ранньої кардіоверсії) або 3–8 тижнів (група відкладеної кардіоверсії) до кардіоверсії. У хворих групи застосування ривароксабану тромбоемболічні ускладнення/серцева смерть виникли у 0,71 % пацієнтів групи ранньої кардіоверсії, проти 0,24 % – відкладеної кардіоверсії. У групі АВК частота композитної точки становила 1,08 проти 0,93 % відповідно у групах ранньої та відкладеної кардіоверсії [2]. У дослідженні ENSURE-AF, в якому порівнювали ефективність та безпечність препаратів – едоксабан проти еноксапарин/варфарин, частота тромбоемболічних ускладнень була однаковою у пацієнтів з традиційною підготовкою до кардіоверсії та тих, кому проводили ранню кардіоверсію після застосування черезстравохідної ехокардіографії. Первинна композитна точка (інсульт, тромбоемболічні ускладнення, інфаркт міокарда або серцево-судинна смерть) виникла у 5 (< 1 %) хворих групи застосування едоксабану та в 11 (1 %) хворих групи прийому варфарину [6].

Згідно з протоколами цих досліджень, пацієнти групи черезстравохідної ехокардіографії при виявленні тромбів у ВЛП не підлягали кардіоверсії. Проте цілком можливо, що в разі застосування черезстравохідної ехокардіографії у групах з традиційною підготовкою частота виявлення тромбів навряд чи була б меншою.

Таким чином, на тлі АКТ тривалістю понад 3 тижні відновлення СР є безпечним без проведення черезстравохідної ехокардіографії. Єдина умова для цього – прихильність до АКТ, яка є запорукою цієї безпеки. Згідно з чинними рекомендаціями, якщо в лікаря виникають сумніви щодо прихильності до АКТ, пацієнту незважаючи на довготривалий прийом антикоагулянтів слід провести черезстравохідну ехокардіографію [9].

Висновки

Резидуальні тромби та/або сладж є частою знахідкою при повторній черезстравохідній ехокардіографії. Кардіоверсія може розглядатися в частини пацієнтів із залишковими, нерухомими тромбами, прихильних до адекватної антикоагулянтної терапії.

Конфлікту інтересів немає.

Участь авторів: концепція і проект дослідження: О.С., А.Б.; збір матеріалу – А.Б., Е.Б.,

Ю.З.; статистичне опрацювання даних, написання статті – А.Б.; редагування тексту – О.С., А.Б., Е.Б., Ю.З., С.Д.

Література

- Bernhardt P., Schmidt H., Hammerstingl C. et al. Fate of left atrial thrombi in patients with atrial fibrillation determined by transesophageal echocardiography and cerebral magnetic resonance imaging // *Am. J. Cardiol.* – 2004. – Vol. 94. – P. 801–804.
- Cappato R., Ezekowitz M.D., Klein A.L. et al. X-VerT Investigators. Rivaroxaban vs. vitamin K antagonists for cardioversion in atrial fibrillation // *Eur. Heart J.* – 2014. – Vol. 35 (47). – P. 3346–3355.
- Cleophas T.J., Zwinderman A.J., Cleophas T.F., Cleophas E.P. *Statistics Applied to Clinical Trials.* – 4th ed. Springer Science + Business Media B.V., 2009.
- Corrado G., Tadeo G., Beretta S. et al. Atrial thrombi resolution after prolonged anticoagulation in patients with atrial fibrillation // *Chest.* – 1999. – Vol. 115. – P. 140–143.
- Ezekowitz M.D. et al. Apixaban vs conventional therapy in anticoagulation-naïve patients with atrial fibrillation undergoing cardioversion: The EMANATE trial. European Society of Cardiology 2017 Congress. August 28, 2017, Barcelona, Spain. Abstract 3055.
- Goette A., Merino J.L., Ezekowitz M.D. et al.; ENSURE-AF investigators. Edoxaban versus enoxaparin-warfarin in patients undergoing cardioversion of atrial fibrillation (ENSURE-AF): a randomised, open-label, phase 3b trial // *Lancet.* – 2016. – Vol. 388 (10055). – P. 1995–2003.
- Goldman M.J. The management of chronic atrial fibrillation // *Prog. Cardiovasc. Dis.* – 1960. – Vol. 2. – P. 465–479.
- Grewal G.K., Klosterman T.B., Shrestha K. et al. Indications for TEE Before Cardioversion for Atrial Fibrillation: Implications for Appropriateness Criteria, JACC // *Cardiovasc. Imaging.* – 2012. – Vol. 5 (6). – P. 641–648.
- Heidbuchel H., Verhamme P., Alings M. et al. ESC Scientific Document Group. Updated European Heart Rhythm Association practical guide on the use of non-vitamin-K antagonist anticoagulants in patients with non-valvular atrial fibrillation: Executive summary // *Eur. Heart J.* – 2017. – Vol. 38 (27). – P. 2137–2149.
- Kirchhof P., Benussi S., Kotecha D. et al. Authors/Task Force Members; Document Reviewers. 2016 ESC Guidelines for the management of atrial fibrillation developed in collaboration with EACTS: The Task Force for the management of atrial fibrillation of the European Society of Cardiology (ESC) Developed with the special contribution of the European Heart Rhythm Association (EHRA) of the ESC Endorsed by the European Stroke Organisation (ESO) // *Europace.* – 2016. – 27. pii: euw295
- Lip G.Y., Hammerstingl C., Marin F. et al.; X-TRA study and CLOT-AF registry investigators. Left atrial thrombus resolution in atrial fibrillation or flutter: Results of a prospective study with rivaroxaban (X-TRA) and a retrospective observational registry providing baseline data (CLOT-AF) // *Am. Heart J.* – 2016. – Vol. 178. – P. 126–134.
- Marijon E., Le Heuzey J.Y., Connolly S. et al.; RE-LY Investigators. Causes of death and influencing factors in patients with atrial fibrillation: a competing-risk analysis from the randomized evaluation of long-term anticoagulant therapy study // *Circulation.* – 2013. – Vol. 128 (20). – P. 2192–2201.
- Meltzer R.S., Visser C.A., Fuster V. Intracardiac thrombi and systemic embolization // *Ann. Intern. Med.* – 1986. – Vol. 104. – P. 689–698.
- Noseworthy P.A., Kapa S., Deshmukh A.J. et al. Risk of stroke after catheter ablation versus cardioversion for atrial fibrillation: A propensity-matched study of 24,244 patients // *Heart Rhythm.* – 2015. – Vol. 12 (6). – P. 1154–1161.

15. Palomäki A., Mustonen P., Hartikainen J.E. et al. Strokes after cardioversion of atrial fibrillation – The FibStroke study // *Int. J. Cardiol.* – 2016. – Vol. 203. – P. 269–273.
16. Saeed M., Rahman A., Afzal A. et al. Role of transesophageal echocardiography guided cardioversion in patients with atrial fibrillation, previous left atrial thrombus and effective anticoagulation // *Int. J. Cardiol.* 2006. – Vol. 113 (3). – P. 401–405.
17. Saric M., Armour A.C., Arnaout M.S. et al. Guidelines for the Use of Echocardiography in the Evaluation of a Cardiac Source of Embolism // *J. Amer. Society Echocardiog.* – 2016. – Vol. 29 (1). – P. 1–42.
18. Vincelj J., Sokol I., Jaksic O. Prevalence and clinical significance of left atrial spontaneous echo contrast detected by transesophageal echocardiography // *Echocardiography.* – 2002. – Vol. 19. – P. 319–324.

Надійшла 6.02.2018 р.

Динамика тромба и/или сладжа в ушке левого предсердия и восстановление синусового ритма у пациентов с фибрилляцией – трепетанием предсердий неклапанного происхождения при повторной чреспищеводной эхокардиографии

О.С. Сычев, А.А. Бородай, Ю.В. Зинченко, Э.С. Бородай, С.И. Деяк

*ГУ «Национальный научный центр “Институт кардиологии имени акад. Н.Д. Стражеско”
НАМН Украины», Киев*

Цель работы – оценить частоту резольюции (растворения) тромба и сладжа в ушке левого предсердия (УЛП) при применении антикоагулянтов, а также безопасность восстановления синусового ритма у пациентов с признаками тромбообразования при повторной чреспищеводной эхокардиографии.

Материалы и методы. В проспективном обсервационном исследовании приняли участие 39 пациентов (из них 11 (28,2 %) женщин) с фибрилляцией – трепетанием предсердий, у которых при первой чреспищеводной эхокардиографии были обнаружены тромб или сладж в УЛП. Средний возраст составил (61,7±9,5) года, средний балл по шкале CHA₂DS₂-VASc – 2,85±1,30.

Результаты. Тромб в УЛП выявлен в 27 случаях, сладж в УЛП – в 22 случаях, причем в 10 (45,45 %) случаях он наблюдался одновременно с тромбами в УЛП. После обнаружения тромба/сладжа пациентам назначали антикоагулянтную терапию со средней продолжительностью (51,8±10,7) сут. С целью резольюции тромбов 19 (48,72 %) пациентам был назначен варфарин, а 20 (51,28 %) – новые пероральные антикоагулянты (НОАК). У пациентов с тромбами в группе применения варфарина (n=12) повторные тромбы в УЛП зарегистрированы в 4 (33,3 %) случаях, в группе НОАК (n=15) – в 5 (33,3 %). Таким образом, в этих двух группах лизис тромбов в УЛП состоялся в 66,7% случаев. Во всех случаях тромбы были уменьшены в размерах и неподвижны. У пациентов со сладжем исчезновение сладжа в группе применения варфарина (n=11) наблюдали у 7 (63,64 %) больных, в группе НОАК (n=11) – у 6 (54,55 %). Кардиоверсия состоялась у 14 (56 %) пациентов с резидуальным тромбом/сладжем, среди них у 7 – с резидуальным тромбом в УЛП: в 3 случаях – спонтанная кардиоверсия в течение 30 суток антикоагулянтной терапии, 4 симптомным пациентам проведена электрическая кардиоверсия. В течение 30 суток тромбоэмболических осложнений не наблюдали. Все пациенты были приверженными к антикоагулянтной терапии.

Выводы. Резидуальные тромбы являются частой находкой при повторной чреспищеводной эхокардиографии. Кардиоверсия может рассматриваться в части пациентов с остаточными, неподвижными тромбами, приверженных к адекватной антикоагулянтной терапии.

Ключевые слова: фибрилляция – трепетание предсердий, тромб, сладж, антикоагулянтная терапия, чреспищеводная эхокардиография.

Left atrial thrombus and/or sludge resolution and cardioversion in patients with non-valvular atrial fibrillation – flutter at repeated transoesophageal echocardiography

O.S. Sychoy, A.O. Borodai, Yu.V. Zinchenko, E.S. Borodai, S.I. Deyak

National Scientific Center «M.D. Strazhesko Institute of Cardiology of NAMS of Ukraine», Kyiv, Ukraine

The aim – to evaluate the rate of resolution of left atrial appendage (LAA) thrombus and sludge after the use of anticoagulation therapy and evaluate the safety of cardioversion in patients with residual LAA thrombus and/or sludge on repeated transoesophageal echocardiography (TOE).

Material and methods. 39 patients with LAA thrombus and/or sludge on baseline TOE were included into the prospective observational study. The mean age was 61.7 ± 9.5 years, mean CHA₂DS₂-VASc score 2.85 ± 1.3 , 11 (28.2 %) were females.

Results. There were 27 patients with LAA thrombus, 22 with LAA sludge, in 10 (45.45 %) cases thrombus was accompanied with sludge. After detection of thrombus and/or sludge, anticoagulation therapy was prescribed for 51.8 ± 10.7 days before next TOE. Warfarin was prescribed in 19 (48.72 %) cases and treatment with novel oral anticoagulants (NOAC) – in 20 (51.28 %) patients. Complete thrombus resolution was noted in 18 (66.7 %) out of 27 cases, similar in both groups: in warfarin group it was found in 4/12 (33.3 %) and in NOAC group in 5/15 (33.3 %) of cases. In all cases residual thrombi had reduced size and were immobile. Sludge resolution rate was noted in 9 (40.9 %) out of 22: in warfarin group it was found in 7/11 (63.64 %) and in NOAC group – in 6/11 (54.55 %) cases. Cardioversion was registered in 14 (56 %) of patients with residual thrombus and/or sludge, among them 7 were with residual LAA thrombus: 3 patients had spontaneous cardioversion during first 30 days of follow-up, and DCC was performed in 4 highly symptomatic patients. There were no stroke or thromboembolic events during 30 days of follow-up. All patients were highly adherent to anticoagulation therapy.

Conclusions. Residual thrombi are frequent founding at repeated TOE. It seems that cardioversion might be considered in patients with reduced and immobile thrombi, being adherent to anticoagulation therapy.

Key words: atrial fibrillation – flutter, thrombus, sludge, anticoagulation therapy, transoesophageal echocardiography.