

Порівняльний аналіз структурно-функціонального стану серця у хворих із хронічним міокардитом та дилатаційною кардіоміопатією

В.М. Коваленко, О.Г. Несукай, С.В. Чернюк, Н.С. Тітова, Й.Й. Гіреш,
Р.М. Кириченко, О.В. Дмитриченко, Є.Ю. Тітов

ДУ «Національний науковий центр “Інститут кардіології імені акад. М.Д. Стражеска” НАМН України», Київ

Мета роботи – встановити відмінності показників структурно-функціонального стану серця в пацієнтів із хронічним міокардитом (ХМ) і дилатаційною кардіоміопатією (ДКМП) та дослідити зв'язок цих захворювань з наявністю порушень серцевого ритму.

Матеріали і методи. Обстежено 95 хворих, яких розділили на дві групи: 1-ша – 55 пацієнтів з ХМ, 2-га – 40 пацієнтів з ДКМП. Усі обстежені мали серцеву недостатність II або вище функціонального класу за класифікацією NYHA та знижену фракцію викиду лівого шлуночка (ЛШ). Усім хворим проводили ехокардіографію, спекл-трекінг ехокардіографію, холтеровське моніторування електрокардіограми та магнітно-резонансну томографію (МРТ) серця.

Результати та обговорення. Порівняльний аналіз даних ехокардіографії показав, що хворі на ХМ порівняно з пацієнтами з ДКМП характеризувалися меншими величинами індексів кінцеводіастолічного та кінцевосистоличного об'єму ЛШ (відповідно на 21,7 та 28,6 %; $p < 0,01$) і більшою фракцією викиду ЛШ (на 16,8 %; $p < 0,05$), а при вивченні результатів спекл-трекінг ехокардіографії встановлено, що у хворих на ХМ абсолютні величини поздовжньої, циркулярної і радіальної систолічної деформації ЛШ були відповідно на 25,0; 23,7 та 28,5 % більшими порівняно з аналогічними показниками в пацієнтів з ДКМП ($p < 0,05–0,01$). Отримані дані підтверджено результатами тесту із 6-хвилинною ходьбою: у хворих з ДКМП визначалася нижча толерантність до фізичного навантаження. При проведенні МРТ серця у хворих на ХМ поряд із запальними змінами міокарда (набряк і гіперемія) виявлено і фібротичні зміни, в той час як ДКМП характеризувалася наявністю дифузних фібротичних змін серця. Доведено вплив наявності відстроченого контрастування при проведенні МРТ серця на присутність епізодів нестійкої шлуночкової тахікардії як при ХМ, так і при ДКМП (точний критерій Фішера $p = 0,019$ та $p = 0,027$ відповідно).

Висновки. У хворих з ДКМП виявлено більш значні порушення структурно-функціонального стану серця порівняно з пацієнтами із ХМ, що виявлялося гіршим функціональним класом серцевої недостатності та нижчою толерантністю до фізичного навантаження. Встановлено, що фібротичні зміни міокарда як при ХМ, так і при ДКМП асоціюються з наявністю шлуночкових порушень ритму, зокрема таких потенційно небезпечних, як епізоди нестійкої шлуночкової тахікардії.

Ключові слова: міокардит, дилатаційна кардіоміопатія, структурно-функціональний стан серця, фібротичні зміни міокарда.

Загальновідомо, що однією з основних причин розвитку дилатації і систолічної дисфункції при некоронарних захворюваннях серця є хронічний запальний процес у міокарді або ж його наслідки у вигляді дифузних фібротичних змін, що призводить до прогресування клінічних виявів серцевої недостатності (СН). Актуальність проблеми міокардиту визнана в усьому світі й обумовлена насамперед тим, що захворювання частіше спостерігається в осіб молодого працездатного віку і в тяжких випадках може призводити до стійкої втрати працездатності, інвалідизації та смерті [3, 4, 6]. Згідно з останніми даними, захворюваність на міокардит становить 22 випадки на 100 000 населення на рік, у 2013 р. по всьому світу було зареєстровано близько 1,5 млн нових випадків захворювання на міокардит [10, 14]. Дилатаційну кардіоміопатію (ДКМП) на сьогодні багато авторів розглядають як кінцеву стадію еволюції запального процесу в міокарді, що характеризується дилатацією та систолічною дисфункцією серця, які зазвичай є незворотними і виявляються тяжкою, резистентною до лікування СН [3, 10, 12]. У 2015 р. міокардит та ДКМП стали причиною смерті 354 тис. хворих у всьому світі [10].

Одним із найактуальніших завдань нині є дослідження структурно-функціонального стану серця для встановлення його відмінностей у хворих із хронічним міокардитом (ХМ) та ДКМП, що може відкрити нові можливості для диференційної діагностики та оптимізації тактики лікування цих хворих [1, 5, 14]. Слід зауважити, що в аспекті вивчення структурно-функціонального стану серця у хворих із хронічним міокардитом та ДКМП в останнє десятиліття відкрилися нові можливості, пов'язані з розвитком новітніх методик візуалізації серця, зокрема таких як спекл-трекінг ехокардіографія та магнітно-резонансна томографія (МРТ) серця [5, 7, 9, 13].

Мета роботи – встановити відмінності показників структурно-функціонального стану серця в пацієнтів із хронічним міокардитом і дилатаційною кардіоміопатією та дослідити зв'язок цих захворювань з наявністю порушень серцевого ритму.

МАТЕРІАЛИ І МЕТОДИ

Обстежено 95 пацієнтів, розділених на дві групи: 1-шу групу становили 55 пацієнтів із ХМ (30 (54,5 %) чоловіків і 25 (45,5 %) жінок віком у середньому (37,1±2,8) року), 2-гу групу – 40 пацієнтів з ДКМП (27 (67,5 %) чоловіків і 13 (32,5 %) жінок віком у середньому (42,1±3,0)

року), які перебували на обстеженні та стаціонарному лікуванні у відділі некоронарних хвороб серця та ревматології ННЦ «Інститут кардіології імені акад. М.Д. Стражеска» НАМН України. Усі обстежені мали серцеву недостатність (СН) II або вище функціонального класу (ФК) за класифікацією Нью-Йоркської асоціації серця (NYHA) та знижену фракцію викиду (ФВ) лівого шлуночка (ЛШ), що становила ≤ 40 % згідно зі Стандартами з діагностики і лікування серцево-судинних захворювань Всеукраїнської асоціації кардіологів України [2].

Діагноз ХМ і ДКМП встановлювали на основі положень Робочої групи із захворювань міокарда та перикарда Європейського товариства кардіологів (2013) і Стандартів з діагностики та лікування серцево-судинних захворювань Всеукраїнської асоціації кардіологів України [2, 3]. При встановленні діагнозу ДКМП використовували діагностичний алгоритм робочої групи із захворювань міокарда та перикарда Європейського товариства кардіологів (2013), крім цього, враховували результати МРТ серця, а також відсутність стійкої позитивної клінічної, ехокардіографічної та рентгенологічної динаміки протягом двох і більше років на тлі стабільних показників комплексного імунологічного обстеження [12]. Наявність ішемічної хвороби серця в сумнівних випадках заперечували шляхом проведення коронарентрографії або комп'ютерної томографії коронарних судин (60 хворих, або 63,1 % від загальної кількості залучених пацієнтів).

Дослідження хворих було добровільним. Усі пацієнти були проінформовані про характер обстежень, що проводяться, й отримували стандартну терапію СН згідно із сучасними рекомендаціями: інгібітори ангіотензинперетворювального ферменту та β-адреноблокатори в зіставних дозах, сечогінні, антагоністи мінералокортикоїдних рецепторів [11]. За наявності відповідних показань призначали антикоагулянти й антиаритмічні засоби.

ФК СН за NYHA оцінювали за допомогою тесту із 6-хвилинною ходьбою.

Для дослідження структурно-функціонального стану серця всім пацієнтам проводили трансторакальну ехокардіографію (ЕхоКГ) на ультразвуковому діагностичному апараті Aplio Artida SSH – 880 CV, Toshiba Medical System Corporation (Японія). Перед дослідженням визначали зріст і масу тіла пацієнтів, за таблицями обчислювали площу поверхні тіла. У 2D-режимі в період систоли та діастоли обчислювали кінцеводіастолічний (КДО) і кінцевосистолічний (КСО) об'єм ЛШ, ФВ ЛШ оцінювали біплановим методом дисків за Сімпсоном [8]. Виміряні показники КДО і КСО ЛШ співвідносили до площі поверхні тіла й отри-

мували індекс КДО (ІКДО) та індекс КСО (ІКСО) ЛШ. За допомогою спекл-трекінг ЕхоКГ усім пацієнтам вимірювали величини поздовжньої глобальної систолічної деформації (ПГСД), циркулярної глобальної систолічної деформації (ЦГСД), радіальної глобальної систолічної деформації (РГСД) та швидкості ПГСД (ШПГСД), швидкості ЦГСД (ШЦГСД) і швидкості РГСД (ШРГСД). Для визначення ПГСД та ШПГСД проводили запис відеопетель із трьох стандартних апікальних доступів: чотирикамерної, трикамерної та двокамерної позиції з використанням 16-сегментарної моделі будови ЛШ за R. Lang та співавторами [8]. Для визначення ЦГСД, РГСД, ШЦГСД та ШРГСД проводили запис відеопетель по короткій осі ЛШ на рівні папілярних м'язів, при підрахунку брали середні показники деформації та швидкості деформації шести сегментів – по одному сегменту кожної стінки ЛШ у середньому відділі. Аналіз показників деформації і швидкості деформації проводили за допомогою пакета програмного забезпечення Wall Motion Tracking. Результати спекл-трекінг ЕхоКГ представляли у вигляді абсолютних показників глобальної деформації та її швидкості.

Магнітно-резонансну томографію (МРТ) серця проводили у відділі променевої діагностики ННЦ «Інститут кардіології імені акад. М.Д. Стражеска» НАМН України, в дослідженні використовували апарат Toshiba Vantage Titan HSR 1,5 Тесла (Японія). Оцінювали зображення серця по короткій і довгій осі в 3 режимах: до введення контрастного препарату (режим T2 Black blood FSat) для виявлення ділянки набряку в міокарді, протягом 3–5 хв після введення (раннє контрастування) та режимі відстроченого контрастування через 10–15 хв після введення контрастного розчину. Як контрастну речовину використовували томовіст. У результаті проведеного МРТ-дослідження оцінювали ступінь вираження набряку міокарда та проводили кількісний аналіз ділянок накопичення контрасту в ранню та відстрочену фазу згідно зі стандартизованою для методик візуалізації 17-сегментарною будовою міокарда ЛШ.

Холтерівське моніторування ЕКГ проводили на апараті Philips Digitrack TM-plus 3100A, оцінювали середню у відсотках кількість шлуночкових екстрасистол (ШЕ) і надшлуночкових екстрасистол (НШЕ) відносно загальної кількості комплексів QRS та кількість хворих з наявністю епізодів нестійкої шлуночкової тахікардії (НШТ). Критерієм НШТ вважали наявність тахікардії з трьома або більше шлуночковими комплексами тривалістю до 30 с згідно зі Стандартами з діагностики та лікування серцево-судинних захворювань Всеукраїнської асоціації кардіологів України [2].

Для статистичної обробки даних створено комп'ютерну базу даних за допомогою програмного забезпечення Excel XP (Microsoft Office, США) і статистичної програми Statistica for Windows v. 6.0 (Statsoft, США). Вираховували середню величину (M), похибку середньої величини (m), критерій статистичної значущості (t) і значення статистичної значущості (p). Для оцінки статистичної значущості відмінностей у різних клінічних групах використовували тест Ст'юдента. При $p < 0,05$ відмінності вважали статистично значущими. Взаємозв'язок між змінними визначали за допомогою параметричного кореляційного аналізу. Для вивчення впливу факторів ризику на наявність певної клінічної характеристики визначали критерій χ^2 Пірсона для 1-го ступеня свободи та точний критерій Фішера.

РЕЗУЛЬТАТИ ТА ОБГОВОРЕННЯ

Основним методом діагностики, який дозволив сформуванню групи досліджуваних хворих, була МРТ серця. За активних запальних змін (набряку та гіперемії, про що свідчили наявність раннього контрастування на T1-зображеннях та посилення інтенсивності сигналу на T2-зображеннях) без фібротичних змін (відстрочене контрастування) або в поєднанні з ними, що супроводжувалося дилатацією та систолічною дисфункцією серця, хворих відносили до 1-ї групи (з ХМ). А за наявності дилатації та систолічної дисфункції серця на тлі виключно фібротичних змін міокарда і за відсутності запальних змін (набряку та/або гіперемії міокарда) хворих відносили до 2-ї групи (з ДКМП).

У результаті проведення МРТ серця із контрастуванням в 1-й групі раннє контрастування на T1-зображеннях зображеннях виявлялося в 70,9 % випадках, посилення інтенсивності T2-сигналу, що свідчить про набряк стінок серцевого м'яза, – в 45,5 % випадках, відстрочене контрастування, що свідчить про некротичні та/або фібротичні зміни міокарда, спостерігалось в 58,4 % випадків (*рисунки*). Водночас у групі пацієнтів з ДКМП гіперемію і набряк не спостерігали в жодного пацієнта, а дифузні фібротичні зміни міокарда виявлялися у 100 % випадків.

Окрім цього, в обох групах було проаналізовано об'єм фібротичного ураження міокарда згідно зі стандартною 17-сегментарною моделлю серця. Середня кількість сегментів, в яких визначалося субепікардіальне, інтрамуральне або трансмуральне відстрочене накопичення контрасту, в 1-й групі була майже вдвічі меншою і становила 4,2 сегмента, водночас у 2-й групі фібротичне ураження мало дифузний характер – кількість залучених сегмен-

Таблиця 1

Ехокардіографічні показники в пацієнтів із хронічним міокардитом та дилатаційною кардіоміопатією (M±m)

Показник	1-ша група	2-га група
ІКДО ЛШ, мл/м ²	90,5±6,3	115,6±8,1**
ІКСО ЛШ, мл/м ²	57,5±5,6	80,6±6,4**
ФВ ЛШ, %	36,4±2,2	30,3±2,1*
ПГСД, %	10,4±0,7	7,8±0,7**
ЦГСД, %	9,3±0,7	7,1±0,6*
РГСД, %	17,9±1,2	12,8±1,3*
ШПГСД, с ⁻¹	0,75±0,07	0,58±0,05*
ШЦГСД, с ⁻¹	0,77±0,07	0,70±0,08
ШРГСД, с ⁻¹	1,32±0,13	1,15±0,11

Різниця показників статистично значуща порівняно з такими в 1-й групі: * – p<0,05, ** – p<0,01.

тів у середньому становила 8,5. Ці дані свідчать про тяжче ураження серцевого м'яза із заміщенням скоротливого апарату фіброзною тканиною.

Порівняльний аналіз даних ЕхоКГ дозволив встановити, що пацієнти з ХМ характеризувалися статистично значущо меншими величинами ІКДО та ІКСО ЛШ (на 21,7 та 28,6 % відповідно; p<0,01) і більшою величиною ФВ ЛШ порівняно з хворими з ДКМП (на 16,8 %; p<0,05; *табл. 1*).

При вивченні результатів спекл-трекінг ЕхоКГ встановлено, що в 1-й групі абсолютні величини ПГСД, ЦГСД та РГСД були відповідно на 25,0; 23,7 та 28,5 % більшими порівняно з аналогічними показниками 2-ї групи (p<0,05–0,01). Слід відзначити, що показник ШПГСД був також

статистично значуще вищим у хворих 1-ї групи порівняно з таким у пацієнтів 2-ї групи.

За результатами тесту із 6-хвилинною ходьбою встановлено, що пацієнти 1-ї групи характеризувалися вищою толерантністю до фізичного навантаження порівняно з хворими 2-ї групи – довжина пройденої дистанції дорівнювала (346,3±24,0) та (271,5±22,4) м відповідно (p<0,05). Розподіл досліджуваних пацієнтів за ФК СН свідчить про більш виражені клінічні вияви СН у пацієнтів з ДКМП, що підтверджується результатами тесту із 6-хвилинною ходьбою (*табл. 2*).

На підставі вищенаведених даних можна зробити висновок, що більш виражені ознаки ремоделювання ЛШ зі збільшенням його об'єму і знижен-

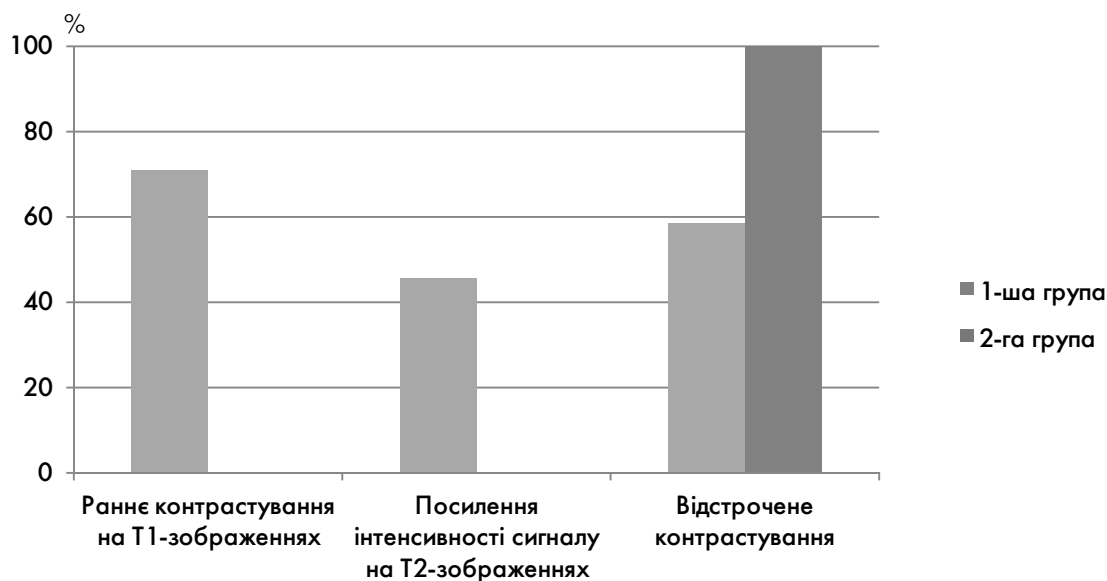


Рисунок. Результати МРТ серця у пацієнтів із хронічним міокардитом та дилатаційною кардіоміопатією.

Таблиця 2

Функціональний клас серцевої недостатності в пацієнтів із хронічним міокардитом та дилатаційною кардіоміопатією

ФК	1-ша група	2-га група
II	63,6 %	37,5 %
III	27,3 %	47,5 %
IV	9,0 %	15,0 %

ням скоротливої здатності виявлялися в групі пацієнтів з ДКМП порівняно з хворими на ХМ. Більш виражені ознаки ремоделювання і більше зниження ФВ ЛШ у хворих із ДКМП порівняно з пацієнтами з ХМ, очевидно, можна пояснити вдвічі більшою кількістю сегментів серця, уражених фібротичними змінами. Отримані при МРТ і ЕхоКГ дані підтверджують результати тесту із 6-хвилинною ходьбою і розподілу пацієнтів за ФК СН, що в сукупності свідчить про більш виражені вияви СН у пацієнтів із ДКМП.

Окрім цього, було досліджено частоту виявлення шлуночкових і надшлуночкових порушень ритму у хворих з ХМ та ДКМП. Наявність ШЕ та НШЕ реєстрували у всіх хворих, однак за результатами порівняльного аналізу встановлено, що у хворих 2-ї групи при проведенні холтеровського моніторингу ЕКГ реєструвалася статистично значуща більша кількість ШЕ – середній показник ШЕ відносно загальної кількості комплексів QRS становив $(4,06 \pm 0,32)$ %, тоді як у пацієнтів 1-ї групи цей показник становив $(2,51 \pm 0,22)$ % ($p < 0,01$); статистично значущої різниці щодо кількості НШЕ у групах не виявлено. При цьому частка хворих з наявністю такого потенційно небезпечного порушення ритму, як епізоди НШТ, була вдвічі більшою у 2-й групі – 52,5 % ($n=21$). Вірогідною причиною більшої кількості шлуночкових порушень ритму у хворих з ДКМП є більша кількість сегментів серця, уражених фібротичними змінами, порівняно з ХМ. Як відомо, саме фібротичні зміни є морфологічним субстратом для виникнення електричної нестабільності серця й активації ектопічних вогнищ, особливо при ураженні елементів провідної системи серця.

Для дослідження взаємозв'язку дилатації ЛШ і його систолічної дисфункції з наявністю запальних та фібротичних змін міокарда проведено кореляційний аналіз між даними ЕхоКГ та МРТ серця. У хворих 1-ї групи встановлено обернені кореляційні зв'язки ФВ ЛШ з наявністю набряку та гіперемії міокарда ($r = -0,72$; $p < 0,02$ та $r = -0,61$; $p < 0,05$ відповідно), прямий кореляційний зв'язок ІКДО

ЛШ з наявністю відстроченого контрастування (фібротичні зміни) серцевого м'яза ($r = 0,51$; $p < 0,05$), а також сильний обернений зв'язок між величиною ПГСД та наявністю фібротичних змін ($r = -0,81$; $p < 0,01$). Водночас у хворих 2-ї групи привертають увагу сильні кореляційні зв'язки ІКДО та ФВ ЛШ з кількістю сегментів серця, в яких було виявлене відстрочене контрастування ($r = 0,81$ та $r = -0,86$ відповідно). Крім цього, в 2-й групі було встановлено також і обернені кореляційні зв'язки між кількістю сегментів з наявністю відстроченого контрастування та величинами ПГСД, ЦГСД та РГСД ($r = -0,68$, $p < 0,01$; $r = -0,71$, $p < 0,02$ та $r = -0,77$, $p < 0,01$ відповідно).

Значення точного критерію Фішера, за допомогою якого оцінювали вплив наявності відстроченого контрастування при проведенні МРТ серця на присутність епізодів НШТ, в 1-й та 2-й групах становило $p = 0,019$ та $p = 0,027$ відповідно, що свідчить про значущий вплив фібротичних змін міокарда на наявність шлуночкових порушень ритму. Отримані дані підтверджено за допомогою визначення критерію χ^2 Пірсона, що дорівнював для асоціації відстроченого контрастування з наявністю епізодів НШТ 5,478 та 4,870 у 1-й та 2-й групах відповідно – результат більше критичного значення 3,841 при $p = 0,05$ для 1-го ступеня свободи.

Таким чином, встановлено, що пацієнти з ДКМП характеризуються більш вираженими порушеннями структурно-функціонального стану серця порівняно з хворими на ХМ, що виявлялося гіршим ФК СН, більшим ІКДО ЛШ та меншою величиною ФВ ЛШ, меншими абсолютними показниками глобальної деформації міокарда в поздовжньому, циркулярному та радіальному напрямках, що, очевидно, обумовлювалося дифузними фібротичними змінами міокарда ЛШ. Доведено, що наявність фібротичних змін як при ХМ, так і при ДКМП, асоціювалася із присутністю шлуночкових порушень ритму, в тому числі епізодів НШТ.

ВИСНОВКИ

1. У хворих із дилатаційною кардіоміопатією виявлено більш значні порушення структурно-функціонального стану серця порівняно з пацієнтами з хронічним міокардитом, про що свідчили: вдвічі більша кількість сегментів серця, уражених фібротичними змінами, менша на 16,8 % величина фракції викиду лівого шлуночка, більший на 21,7 % індекс кінцеводіастолічного об'єму, а також статистично значущо менші абсолютні показники поздовжньої, циркулярної та радіальної деформації лівого шлуночка, що виявлялося гіршим функціональним класом сер-

цевої недостатності та нижчою толерантністю до фізичного навантаження за результатами тесту із 6-хвилинною ходьбою.

2. Встановлено, що порушення систолічної функції, дилатація та зниження показників глобальної систолічної деформації лівого шлуночка у хворих із хронічним міокардитом асоціюється із запальними змінами, а у хворих з дилатаційною

кардіоміопатією – з фібротичними змінами, виявленими при проведенні магнітно-резонансної томографії серця, при цьому фібротичні зміни міокарда як при міокардиті, так і при дилатаційній кардіоміопатії асоціюються з наявністю шлуночкових порушень ритму, в тому числі таких потенційно небезпечних, як епізоди нестійкої шлуночкової тахікардії.

Конфлікту інтересів немає.

Участь авторів: концепція та проект дослідження – В.К., О.Н., С.Ч.; збір матеріалу – С.Ч., Н.Т., Й.Г., Р.К., Є.Т., О.Д.; написання тексту, формулювання висновків, огляд літератури – С.Ч.; статистичне опрацювання даних – С.Ч., Р.К.; редагування тексту – В.К., О.Н.

Література

1. Коваленко В.М., Несукай О.Г., Федьків С.В. та ін. Динаміка показників структурно-функціонального стану серця та порушень серцевого ритму в пацієнтів з міокардитом протягом 12 місяців спостереження // Укр. кардіол. журн.– 2018.– № 1.– С. 73–79.
2. Серцево-судинні захворювання: класифікація, стандарти діагностики та лікування / За ред. В.М. Коваленка, М.І. Лутая, Ю.М. Сіренка, О.С. Сичова.– К.: Моріон, 2018.– 223 с.
3. Caforio A.L.P., Pankuweit S., Arbustini E. et al. Current state of knowledge on aetiology, diagnosis, management and therapy of myocarditis: a position statement of the ESC Working group on myocardial and pericardial diseases // Eur. Heart J.– 2013.– Vol. 34.– P. 2422–2436. doi: 10.1093/eurheartj/ehf210.
4. Fung G., Luo H., Qiu Y., Yang D., McManus B. Myocarditis // Circ. Res.– 2016.– Vol. 118.– P. 496–514. doi: 10.1161/CIRCRESAHA.115.306573.
5. Grani C., Eichhorn L., Biere L. et al. Prognostic value of cardiac magnetic resonance tissue characterization in risk stratifying patients with suspected myocarditis // JACC.– 2017.– Vol. 70.– P. 1964–1976. doi: 10.1016/j.jacc.2017.08.050.
6. Heymans S., Eriksson U., Lehtonen J., Cooper L.T. The quest for new approaches in myocarditis and inflammatory cardiomyopathy // J. Am. Coll. Cardiol.– 2016.– Vol. 68.– P. 2348–2364. doi: 10.1016/j.jacc.2016.09.937.
7. Kadkhodayan A., Chareonthaitawee P., Raman S.V., Cooper L.T. Imaging of inflammation in unexplained cardiomyopathy // JACC Cardiovasc. Imaging.– 2016.– Vol. 9 (5).– P. 603–617. doi: 10.1016/j.jcmg.2016.01.010.
8. Lang R., Badano L.P., Mor-Avi V. et al. Recommendations for cardiac chamber quantification in adults: an update from the American Society of echocardiography and European Association of cardiovascular imaging // J. Am. Soc. Echocardiogr.– 2015.– Vol. 28 (1).– P. 1–38. doi: 10.1016/j.echo.2014.10.003.
9. Leitman M., Verd Z., Toymkin V. et al. Speckle tracking imaging in inflammatory heart diseases // Int. J. Cardiovasc. Imaging.– 2018.– Vol. 34 (5).– P. 787–792. doi: 10.1007/s10554-017-1284-y.
10. Mahrholdt H., Greulich S. Prognosis in myocarditis // JACC.– 2017.– Vol. 70.– P. 1988–1990. doi: 10.1016/j.jacc.2017.08.062.
11. Ponikowski P., Voors A.A., Anker S.D. et al. 2016 ESC Guidelines for the diagnosis and treatment of acute and chronic heart failure // Eur. Heart J.– 2016.– Vol. 37.– P. 2129–2200. doi:10.1093/eurheartj/ehw128.
12. Rapezzi C., Arbustini E., Caforio A.L.P. et al. Diagnostic work-up in cardiomyopathies: bridging the gap between clinical phenotypes and final diagnosis. A position statement of the ESC Working group on myocardial and pericardial diseases // Eur. Heart J.– 2013.– Vol. 34.– P. 1448–1458. doi:10.1093/eurheartj/ehs397.
13. Siepen F., Buss S.J., Messroghli D. et al. T1 mapping in dilated cardiomyopathy with cardiac magnetic resonance: quantification of diffuse myocardial fibrosis and comparison with endomyocardial biopsy // Eur. Heart J.– 2015.– Vol. 36.– P. 210–216. doi: 10.1093/ehjci/jeu183.
14. Sinagra G.F., Anzini M., Pereira N.L. et al. Myocarditis in clinical practice // Mayo Clin. Proc.– 2016.– Vol. 91 (9).– P. 1256–1266. doi: 10.1016/j.mayocp.2016.05.013.

Сравнительный анализ структурно-функционального состояния сердца у пациентов с хроническим миокардитом и дилатационной кардиомиопатией

В.Н. Коваленко, Е.Г. Несукай, С.В. Чернюк, Н.С. Титова, Й.Й. Гиреш, Р.М. Кириченко, Е.В. Дмитриченко, Е.Ю. Титов

ГУ «Национальный научный центр “Институт кардиологии имени акад. Н.Д. Стражеско” НАМН Украины», Киев

Цель работы – установить различия показателей структурно-функционального состояния сердца у пациентов с хроническим миокардитом (ХМ) и дилатационной кардиомиопатией (ДКМП) и исследовать их связь с наличием нарушений сердечного ритма.

Материалы и методы. Обследовано 95 пациентов, которых разделили на две группы: 1-я – 55 пациентов с ХМ, 2-я – 40 пациентов с ДКМП. Все исследуемые больные имели сердечную недостаточность II или выше функционального класса по классификации NYHA и сниженную фракцию выброса левого желудочка (ЛЖ). Всем больным про-

водили ехокардиографію, спекл-трекінг ехокардиографію, холтеровське моніторинг електрокардіограми та магнітно-резонансну томографію (МРТ) серця.

Результати і обговорення. Сравнительный анализ данных эхокардиографии показал, что больные с ХМ по сравнению с больными с ДКМП характеризовались меньшими величинами индексов конечнодиастолического и конечносистолического объема ЛЖ (соответственно на 21,7 и 28,6 %; $p < 0,01$) и большей фракцией выброса ЛЖ (на 16,8 %; $p < 0,05$), а при изучении результатов спекл-трекинга эхокардиографии установлено, что у больных с ХМ абсолютные величины продольной, циркулярной и радиальной систолической деформации ЛЖ были на 25,0; 23,7 и 28,5 % соответственно больше по сравнению с аналогичными показателями у пациентов с ДКМП ($p < 0,05-0,01$). Полученные данные были подтверждены результатами теста с 6-минутной ходьбой, так у больных с ДКМП определялась более низкая по сравнению с пациентами с ХМ толерантность к физической нагрузке. При проведении МРТ сердца у больных с ХМ наряду с воспалительными изменениями миокарда (отек и гиперемия) присутствовали и фибротические изменения, в то время как ДКМП характеризовалась наличием диффузных фибротических изменений сердца. Доказано влияние наличия отсроченного контрастирования при проведении МРТ сердца на присутствие эпизодов нестойкой желудочковой тахикардии как при ХМ, так и при ДКМП (точный критерий Фишера $p = 0,019$ и $p = 0,027$ соответственно).

Выводы. У больных с ДКМП выявлены более значительные нарушения структурно-функционального состояния сердца по сравнению с пациентами с ХМ, что проявлялось наличием худшего функционального класса сердечной недостаточности и более низкой толерантностью к физической нагрузке. Установлено, что фибротические изменения миокарда как при ХМ, так и при ДКМП ассоциируются с наличием желудочковых нарушений ритма, в том числе таких потенциально опасных, как эпизоды нестойкой желудочковой тахикардии.

Ключевые слова: миокардит, дилатационная кардиомиопатия, структурно-функциональное состояние сердца, фибротические изменения миокарда.

Comparative analysis of structural and functional heart state in patients with chronic myocarditis and dilated cardiomyopathy

V.M. Kovalenko, E.G. Nesukay, S.V. Cherniuk, N.S. Titova, I.I. Giresh, R.M. Kirichenko, O.V. Dmitrichenko, Ye.Yu. Titov

National Scientific Center «M.D. Strazhesko Institute of Cardiology» of NAMS of Ukraine, Kyiv, Ukraine

The aim – to establish differences in the structural and functional state of the heart in patients with chronic myocarditis and dilated cardiomyopathy and to investigate their associations with the presence of cardiac rhythm disorders.

Materials and methods. We included 95 patients who were divided into two groups: the first group consisted of 55 patients with chronic myocarditis (CM), the second group included 40 patients with dilated cardiomyopathy (DCM). All patients had heart failure (HF) II or higher functional class (FC) according to the classification of the New York Heart Association (NYHA) and a reduced left ventricular (LV) ejection fraction (EF). All patients underwent the echocardiography (EchoCG) with speckle tracking (ST), Holter electrocardiogram monitoring and cardiac magnetic resonance (CMR) imaging.

Results and discussion. A comparative analysis of the EchoCG data revealed that CM was characterized by lower values of LV end-diastolic and end-systolic volume indexes (by 21.7 and 28.6 %, respectively, $p < 0.01$) and by 16.8 % ($p < 0.05$) higher value of LV EF compared to DCM; when studying the results of ST EchoCG, it was found that in patients with CM, the absolute values of the longitudinal, circumferential and radial global systolic LV strain were by 25.0; 23.7 and 28.5 %, respectively, higher compared with patients with DCM ($p < 0.05-0.01$). The obtained data were confirmed by the results of 6-minute walking test, so patients with DCM demonstrated the lower tolerance to physical exercise comparing with CM. When performing CMR in patients with CM, along with inflammatory changes in the myocardium (edema and hyperemia), fibrotic changes were present, while DCM was characterized only by diffuse fibrotic changes of the heart. The association between the presence of delayed enhancement on CMR and episodes of unstable ventricular tachycardia was proved for both CM and DCM – the result of Fisher's exact test was $p = 0.019$ and $p = 0.027$ respectively.

Conclusions. In patients with DCM compared with CM we found more significant impairment of the structural and functional state of the heart, that was manifested by the presence of the worst heart failure functional class and a lower tolerance to exercise test. It has been established that fibrotic changes of the myocardium both in CM and in DCM are associated with the presence of ventricular arrhythmias, including such potentially dangerous ones as episodes of unstable ventricular tachycardia.

Key words: myocarditis, dilated cardiomyopathy, structural and functional heart condition, fibrotic changes of the myocardium.