УДК 617.57/58-001.17-001.4-089.12
© Фисталь Э.Я., Олейник В.В., Арефьев В.В., 2011

ОСОБЕННОСТИ ТЕЧЕНИЯ РАНЕВОГО ПРОЦЕССА ПРИ ЕРМОМЕХАНИЧЕСКИХ ПОВРЕЖДЕНИЯХ КОНЕЧНОСТЕЙ

Фисталь Э.Я., Олейник В.В., Арефьев В.В.

ГУ Институт неотложной и восстановительной хирургии им. В.К. Гусака НАМН Украины, Донецк

Введение. При комбинированных термомеханических травмах патологический процесс представляет собой сложный ответ организма на повреждающие агенты, характеризующийся рядом качественных особенностей. Распространенное и общепринятое положение о том, что термомеханические повреждения сопровождаются «синдромом взаимного отягощения» в последнее время получило уточнение. Так выяснилось, что терминологически использование понятия «синдрома» не правомочно, так как никакого синдрома, то есть совокупности симптомов, имеющих место при комбинированных повреждениях и отличных от симптомов изолированных травм, нет [70, 146]. В тоже время, существует мнение что рассматривать патологический процесс при комбинированных повреждениях как простую арифметическую сумму слагаемых патологических процессов изолированных поражений так же нельзя, так как компоненты комбинированного поражения могут действовать как аддитивно, так и наоборот иметь различную направленность и ослаблять влияние друг друга [57,146].

Одним из важных аспектов, влияющих на тактику хирургического лечения термомеханических повреждений, является течение раневого процесса в ожоговой ране при этой патологии. Ранее ними было проведено изучение течение раневого процесса в условиях эксперимента [Клинико-морфологические признаки тяжести комбинированной травмы по данным экспериментального исследования / [Э.Я. Фисталь, В.В. Солошенко, И.Г. Пастолюк, Е.В. Чеглаков, В.В. Олейник] // Вестник неотложной и восстановительной хирургии. – 2007. – Т. 8, № 3. – С. 445-447.]. Однако, каким бы ни был эксперимент, он не может смоделировать в полном объеме клинические проявления того или иного патологического процесса и отразить различия в течение раневого процесса при термомеханических повреждениях и ожогах.

В связи с этим нами был проведены клинические исследования, **целью** которых было изучение особенностей течения раневого процесса в ожоговой ране у пострадавших с термомеханическими повреждениями конечностей.

Материал и методы исследования. Изучение течения раневого процесса в области ожоговой раны осуществляли у 16 пострадавших с термомеханическими повреждениями (1 группа) и 23 пострадавших с изолированными ожогами (2 группа). Локализация и глубина ожогов у пострадавших 2 группы была примерно такая же, как и у пострадавших 1 группы. Оценку течения раневого процесса осуществляли на основании цитологического исследования раневой поврехности при помощи мазков отпечатков и по наличию или отсутствию краевой эпителизации ран. Мазки отпечатки получали из области ожоговой раны путем прикладывания обезжиренного стерильного предметного стекла непосредственно к ране. После взятия отпечатка стекло с мазком высушивали на воздухе, а затем фиксировали в 96º спирте в течение 35-40 мин., после чего мазок высушивали.

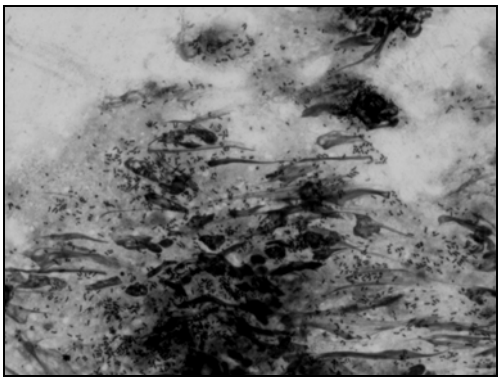

Рис. 1 Мазок отпечаток из раны больного с термомеханическим повреждением на 2-е сутки после некрэктомии. Элементы разрушенных тканей, нити фибрина, нейтрофильные лейкоциты, единичные эозинофилы лимфоциты, большое количество микробных тел (Окраска по Поппенгейму, ув.140)



Рис 2 Мазок отпечаток из раны больного контрольной группы на 5-е сут после некрэктомии: полибласты, макрофаги, микробные тела расположены преимущественно внутриклиточно, единичные внеклеточные микробные тела (окраска по Поппенгейму, ув.140)

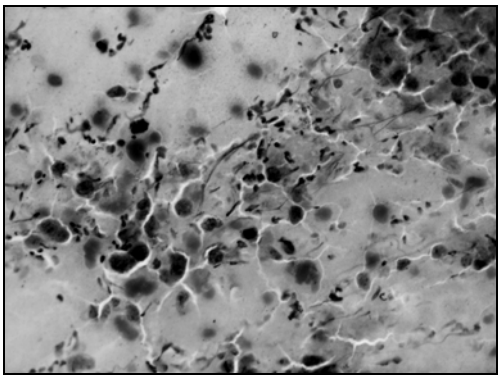

Рис. 3 Мазок отпечаток из раны между прижившими кожными аутотрансплантатами кожи у пострадавшего с термомеханической травмой на 47 сут. после некрэктомии и аутодермотрансплантации расщепленным кожным лоскутом: эритроциты, макрофаги, незначительное количество зрелых полибласты, микробные тела расположенные как внутри-, так и внеклеточно (окраска по Поппенгейму, ув. 140)

Окраску мазков отпечатков осуществляли по Поппенгейму. Исследования проводили примерно в

одно и тоже время – в период фазы воспаления, сразу после некрэктомии (чаще всего это были 4-5 сутки с момента поступления) и в период регенерации.

Результаты исследований и их обсуждение. В первые 1-2 дня после некрэктомии в мазках отпечатках больных обеих групп наблюдали наличие разрушенных тканей, нитей фибрина, нейтрофильных лейкоцитами, встречались единичные эозинофилы и лимфоциты. При наличии гнойного отделяемого, в отпечатках превалировали нейтрофильные лейкоциты с выраженной деструкцией и значительное количество микрофлоры. Микробные тела располагались внеклеточно, явлений фагоцитоза не наблюдали или, если фагоцитоц присутствовал, то был слабо выражен с единичными внутриклеточными микробными телами (рис. 1). В последующем у больных 2 группы на 6,2 ± 1,4 сутки после некрэктомии отмечали уменьшение количества нейтрофилов, микробные тела в большом количестве располагались внутриклеточно, что свидетельствовало об активации фагоцитоза макрофагами. В мазках присутствовали в большом количестве юные полибласты и незначительное количество зрелых полибластов (рис. 2). Наличие в мазках отпечатках полибластов свидетельствовало о начале в ране репаративных процессов.

В отличие от больных с изолированными ожогами у больных с термомеханическими повреждения даже после некрэктомий в течение 17,8 ± 6,4 суток в раневых отпечатках определяли большое количество микробов, слабо выраженный фагоцитоз, обилие нейтрофильных лейкоцитов, встречались единичные полибласты, что свидетельствовало о преобладании в ране деструктивных процессов над репаративными.

Важно отметить, что у 7 больных с термомеханической травмой (14,9%) на 45 – 50 сутки (48,4 ± 3,4 сут) после некрэктомий и аутотрансплантаций над областью перелома сохранялись участки, над которыми постоянно происходил лизис расщепленных аутотрансплантатов и это не смотря на то, что над другими областями поврежденного сегмента кожные покровы были восстановлены. Изучение у этих больных мазков отпечатков из ран показало наличие незавершенного фагоцитоза, наличие незначительного количества внеклеточно расположенных микробных тел, единичных зрелых полибластов (рис. 3).

При отсутствии нагноения и лизиса аутодермотрансплантатов, у больных с изолированными ожогами конечностей краевая эпителизация появлялась спустя 6,2±1,5 суток после аутодермопластики. У больных с термомеханическими повреждениями процессы краевой эпителизации начинались достоверно позже на 15,7 ± 4,2 сутки (t = 2,13; p< 0,05) и завершаются на 28,4±6,4 сут позже чем при изолированных ожогах (t=1,29; p<0,05) (рис. 4).

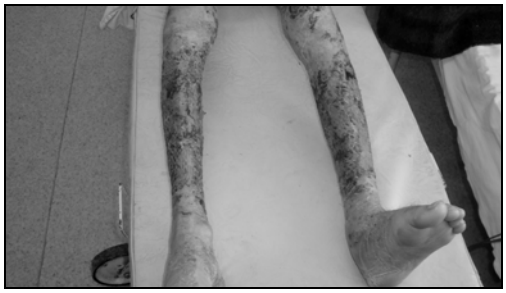

Рис. 4 Больной К. (и/б № 8457) с термомеханической повреждением нижних конечностей, при выписке (52 сут после травмы) – имеются гранулирующие участки без признаков краевой эпителизации

Таким образом, данные клинических исследований свидетельствуют о том, что при термомеханических повреждения за счет слабовыраженного и незавершенного фагоцитоза воспалительные явления в области ожоговых ран носят более выраженный характер, чем при изолированных ожогах. Это ведет к нарушению элиминации погибших клеток из раны, пролонгации фазы воспаления на 17,8 ± 6,4 суток и дисбалансу течения раневого процесса. В результате такого дисбаланса репаративные процессы в ране при термомеханических повреждениях начинаются в среднем на 15,7 ± 4,2 суток позже, чем при изолированных ожогах и завершаются на 28,4 ± 6,4 суток позже, чем при изолированных ожогах.

Фисталь Э.Я., Олейник В.В., Арефьев В.В. Особенности течения раневого процесса при термомеханических повреждениях конечностей // Український медичний альманах. – 2011. – Том 14, № 2. – С. 218-219.

В статье представлены данные цитологического изучения особенностей течения раневого процесса в области ожоговой раны у пострадавших с термомеханическими повреждениями. В результате исследований было установлено, что при термомеханических повреждения за счет слабовыраженного и незавершенного фагоцитоза воспалительные явления в области ожоговых ран происходит нарушение элиминации погибших клеток из раны и пролонгация фазы воспаления на 17,8 ± 6,4 суток. В результате такого дисбаланса репаративные процессы в ране при термомеханических повреждениях начинаются в среднем на 15,7 ± 4,2 суток позже, чем при изолированных ожогах и завершаются на 28,4 ± 6,4 суток позже, чем при изолированных ожогах.

Ключевые слова: термомеханические повреждения, раневой процесс

Фисталь Э.Я., Олейник В.В., Арефьев В.В. Особенности течения раневого процесса при термомеханических повреждениях конечностей // Український медичний альманах. – 2011. – Том 14, № 2. – С. 218-219.

В статье представлены данные цитологического изучения особенностей течения раневого процесса в области ожоговой раны у пострадавших с термомеханическими повреждениями. В результате исследований было установлено, что при термомеханических повреждения за счет слабовыраженного и незавершенного фагоцитоза воспалительные явления в области ожоговых ран происходит нарушение элиминации погибших клеток из раны и пролонгация фазы воспаления на 17,8 ± 6,4 суток. В результате такого дисбаланса репаративные процессы в ране при термомеханических повреждениях начинаются в среднем на 15,7 ± 4,2 суток позже, чем при изолированных ожогах и завершаются на 28,4 ± 6,4 суток позже, чем при изолированных ожогах.

Ключевые слова: термомеханические повреждения, раневой процесс

Fistal E.Ya., Oleynik V.V., Aref'ev V.V. Features of flow of wound's process at termo-mekhanik damages of extremities // Український медичний альманах. – 2011. – Том 14, № 2. – С. 218-219.

In the article information of cytology study of features of flow of wound's process is presented in area of burn wound for patient with termo-mechanik damages. It was set as a result of researches, that at termo-mechanik damages due to low and uncompleted phagocytos the inflammatory phenomena in area of ambustial wounds there is violation of elimination of the lost cages from a wound and prolongation of phase of inflammation on 17,8 (6,4 days. As a result of such disbalance repair processes in a wound at termo-mechanik damages begin on the average on 15,7 (4,2 days later, than at the isolated burns and completed on 28,4 (6,4 days later, than at the isolated burns.

Keywords: termo-mechanik damages, wound's process

Надійшла 20.12.2010 р.
Рецензент: проф. В.К.Івченко