УДК: 611.814.3:611.1:616.432-615.456.5
© Корнєйкова І.П., 2012

КОРЕКЦІЯ СТРУКТУРНИХ ЗМІН ГІПОФІЗА ТВАРИН РІЗНОГО ВІКУ, ЯКІ ВИНИКЛИ ЗА УМОВ ГІПООСМОЛЯРНОЇ ГІПЕРГІДРІЇ

Корнєйкова І.П.

Сумський державний університет, Медичний інститут

Вступ. Порушення гомеостазу організму призводить до розвитку змін на всіх його рівнях – від молекулярного до органного [4]. Однією з найбільш сталих констант внутрішнього середовища є стан водно-електролітного балансу, який забезпечує обмін між клітинами та позаклітинним середовищем [1]. Одним з механізмів контролю водно-сольового обміну є ендокринна регуляція, яка забезпечується адекватною секрецією ряду гормонів – вазопресину, мінералокортикоїдів, тироксину тощо [2,5]. Таким чином, порушення надходження в організм води та мінералів є наслідком напруження функціонального стану багатьох ендокринних залоз [3,6]. В нашій роботі доведений негативний вплив тривалої гіпоосмолярної гіпергідрії на морфо-функціональний стан гіпофізу. Зважаючи на це, актуальним є питання використання коректорів для нормалізації функцій залози, що в свою чергу може сприяти нормалізації стану водно-сольового обміну.

Тому, **метою** нашої роботи стало вивчення морфологічних особливостей аденогіпофіза за умов гіпергідратаційних порушень водно-сольвого обміну на фоні прийому коректора.

Матеріали та методи дослідження. В експерименті були задіяні білі лабораторні щури трьох вікових груп – молоді (3 місяці), зрілі (6 місяців) та старечого віку (22 місяці), які були поділені на 2 серії – контрольну (18 тварин) та експериментальну (72 тварини).

Для досягнення гіпоосмолярної гіпергідратації тваринам експериментальної серії кожен день зондово вводили дистильовану воду в кількості 10 мл тричі на добу. Також використовували виварені знесолені харчі для зменшення надходження солей в організм. Для запобігання фізіологічної підтримки водного гомеостазу та досягнення необхідного ступеня гідратації щурам вводили синтетичний аналог вазопресину «Минирін» (Ferring) двічі на добу в дозі 0,01 мг. Досягнення важкого ступеня порушень водно-сольового балансу в даній групі відбувалось на 15 день проведення експерименту. Паралельно у тварин використовували «Тівортін», який вводили у хвостову вену в дозі 10 мл 1 раз на добу. Тівортін – препарат вітчизняного виробництва (фармацевтична компанія «Юрія-Фарм», Україна), який за своєю хімічною природою є сіллю L-аргініну і аспартату. Діючою речовиною препарату "Тівортін" є аргінін, який утворюється при дисоціації солі L-аргініну аспартату. Аргінін має антигіпоксичну, мембраностабілізуючу, цитопротекторну, антиоксидантну, дезінтоксикаційну дію. Відомо, що аргінін підвищує у крові вміст інсуліну, глюкагону, соматотропного гормону (СТГ) і пролактину, бере участь у синтезі проліна, поліамінів, агмантину, включається в процеси фібринолізу, сперматогенезу, має мембранодеполяризуючу дію. L – аргінін – єдиний субстрат для синтезу NO: цей фізіологічний процес спрямований на підтримку нормального функціонування ендотелію, який зазнає значного ушкодження в умовах гіпергідрії.

Тварин експериментальної серії виводили з експерименту після досягнення важкого ступеня гіпергідратації, а також в строки 7, 15 та 30 днів для оцінки реадаптаційних можливостей аденогіпофізу в умовах порушення водно-сольового балансу та впливу коректора.

Після видалення гіпофізу, його фіксували в 10% розчину нейтрального формаліну протягом доби, зневоднювали у спиртах зростаючої концентрації та заливали в парафін. Готували гістологічні препарати товщиною 5 – 7 мкм та забарвлювали гематоксилін-еозином для визначення структурних особливостей органу та за Ван-Гізон для оцінки сполучно-тканинних компонентів. Отримані препарати фотографували за допомогою мікроскопу «OLYMPUS» та цифрової відеокамери з програмою захвату зображень «ВидеоТест 5,0».

Результати та їх обговорення. На 1 добу застосування коректора після припинення впливу гіпоосмолярної гіпергідрії важкого ступеня у мікроанатомічній структурі гіпофіза щурів молодого віку виявляється помірний набряк паренхіматозного та стромально-судинного компоненту, ділянки крововиливів та нерівномірного кровонаповнення, вогнищеві дистрофічні зміни (рис. 1).

Помітне потовщення капсули гіпофізу за рахунок дисциркуляторних змін – набряку, повнокров'я мікросудин, крововиливів. Стромально-судинний компонент тканини гіпофіза містить ознаки порушення мікроциркуляції. У синусоїдах виявляється стаз та сладжі еритроцитів, набряк ендотелію. Базальна мембрана гемокапілярів має ділянки розволокнення і нерівномірного потовщення, плазматичного просочування.

У паренхімі залози виявляється незначна дискомплексація трабекул внаслідок набряку. Тінкторіальні властивості хромофільних клітин змінюються у бік зниження здатності сприйняття гістологічних барвників, але у меншому ступені, ніж у тварин без коректора.

Виразність ознак дистрофії в ендокриноцитах гіпофіза статевонезрілих щурів не відрізняється від такої у серії тварин, які знаходилися тільки під впливом гіпоосмолярної гіпергідрії.

У зрілих та старечих щурів після 1 доби корекції не спостерігається суттєвої різниці з мікроанатомічною будовою гіпофіза щурів, які знаходилися в умовах тільки гіпотонічної гіпергідрії.

Аналогічно спостерігається феномен зменшення базофільних та еозинофільних ендокриноцитів, при збільшенні кількості хромофобних клітин, зустрічаються клітини за типом клітин кастрації та тироїдектомії, інші клітини із явищами вакуолізації. Найменші зміни спостерігаються у соматотропоцитах, більш виразні – у кортикотропоцитах, серед яких частіше спостергігаються некробіотичні зміни.

Таким чином, на 1 добу корекції морфологічних змін аденогіпофіза за умов гіпотонічної гіпергідрії в препаратах гіпофізу статевонезрілих щурів спостерігаються мінімальні ознаки покращення

морфофункціональної активності. При дослідженні мікроанатомічної структури гіпофіза щурів зрілого та старечого віку після впливу гіпотонічної гіпергідрії за відсутності та наявності корекції суттєвих морфологічних ознак, які підтвердили ефективність впливу коректора, не виявлено.

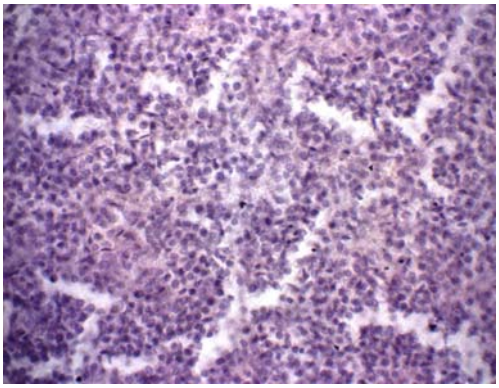

Рис. 1. Будова аденогіпофіза щурів молодого віку через 1 добу за умов дії гіпоосмолярної гіпергідратації та прийому препарату «Тівортин». Забарвлення гематоксилін-еозином. Зб.х100.

Після 7 діб застосування коректора у гіпофізі щурів статевозрілого віку товщина капсули гіпофізу зменшується, виразніть проявів набряку знижується (рис. 2). Судини капсули повнокровні, їх ендотелій без дистрофічних змін. Набряклість елементів строми знижується, гемокапіляри мають нерівномірне кровонаповнення.

Помітно зростає кількість ендокринних клітин, які активно сприймають гістологічні барвники. У тканині гіпофіза запальні явища відсутні, серед клітин трабекул можна помітити окремі лімфоцити.

Після 7 діб корегуючого впливу у морфологічній структурі гіпофіза щурів статевозрілого віку прискорюються процеси відновлення. Судини капсули повнокровні, проте в ендотеліоцитах відсутні явища десквамації, дистрофічниі зміни. На відміну від серії зрілих щурів без впливу коректора, серед клітин трабекул кількість ендокриноцитів з ознаками балонної дистрофії незначна, зростає кількість хромофільних клітин. У паренхімі незначно зростає частота виявлення клітин з ознаками апоптозу. Кількість сполучної тканини співвідноситься з показниками тварин без впливу фармакологічного коректора.

Через 7 діб після завершення впливу важкого ступеня гіпотонічної гіпергідрії та від початку застосування коректора, у мікроанатомічній структурі гіпофіза щурів старечого віку процеси відновлення перебігають активніше, ніж при відсутності корекції. У міжтрабекулярній стромі лише частина синусоїдних капілярів містять сладжовані еритроцити, кількість оптичних пустот помітно зменшується. Кількість хромофільних клітин в порівнянні з попереднім терміном спостереження, незначно зростає. Зустрічаються поодинокі базофільні та еозинофільні ендокриноцити з некробіотичними та дистрофічними змінами. Дещо частіше зустрічаються апоптотично змінені клітини. У стромі та паренхімі гіпофіза щурів старечого віку посилюються процеси склеротизації.

Таким чином, на 7 добу після закінчення впливу гіпотонічної гіпергідрії важкого ступеня і початку корекції у щурів всіх вікових груп спостерігається покращення відновних процесів у тканині гіпофіза. Найбільш ефективно репаративні процеси перебігають у статевонезрілих щурів, меншу відновну здатність проявляє гіпофізарна тканина старечих щурів.

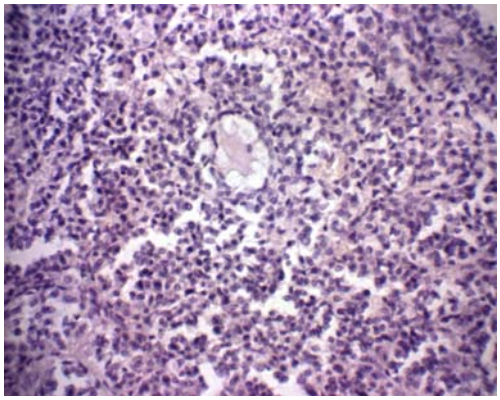

Рис. 2. Будова аденогіпофіза щурів зрілого віку через 7 днів за умов дії гіпоосмолярної гіпергідратації та прийому препарату «Тівортин». Забарвлення гематоксилін-еозином. Зб.х100.

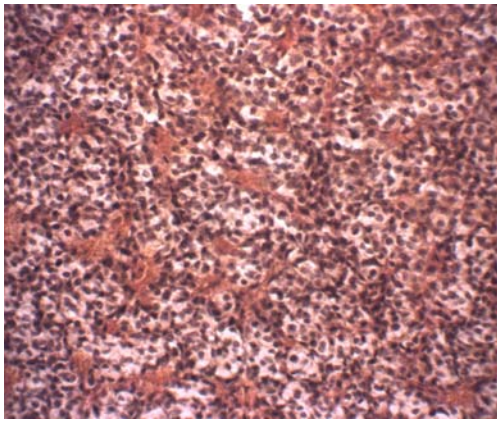

Рис. 3. Будова аденогіпофіза щурів зрілого віку через 15 днів за умов дії гіпоосмолярної гіпергідратації та прийому препарату «Тівортин». Забарвлення за Ван Гізоном. Зб.х360.

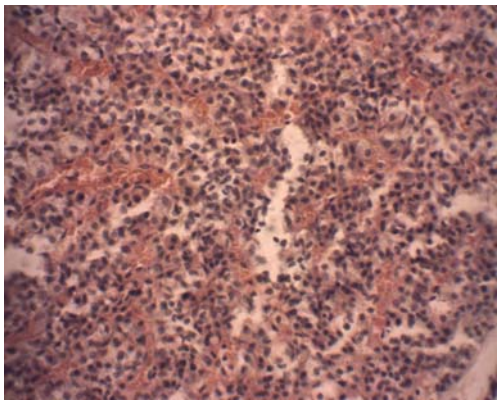

Рис. 4. Будова аденогіпофіза щурів старечого віку через 30 днів за умов дії гіпоосмолярної гіпергідратації та прийому препарату «Тівортин». Забарвлення за Ван Гізоном. Зб.х360.

Після 15 діб застосування коректора після впливу гіпоосмолярної гіпергідрії у гіпофізарній тканині статевонезрілих щурів помітно зменшуються порушення мікроциркуляції: майже зникають явища набряку, нерівномірність кровонапов-

нення гемокапілярів, сладжування, стази (рис. 3). У базальній мембрані гемокапілярів зникають явища розволокнення, плазматичного просякнення, ендотеліоцити не мають дистрофічних змін.

У паренхімі зростає кількість хромофільних ендокриноцитів. Ендокринні клітини з ознаками дистрофії складають незначну частку. Збільшується кількість молодих клітин з ознаками активної клітинної регенерації, диференціації. Морфологічні зміни нейрогіпофіза в порівнянні з контрольною групою тварин, незначні.

У тканині гіпофіза статевозрілих щурів після 15 діб корекції морфологічних змін прояви порушень мікроциркуляції редукуються у значній мірі. Залишається незначна набряклість міжтрабекулярної строми. У паренхімі збільшується кількість хромофільних ендокриноцитів, що свідчить про відновлення адекватної секреції гормонів. Ознаки гідропічної дистрофії серед аденоцитів майже зникають.

У гіпофізі тварин старечого віку корекція впливу гіпотонічної гіпергідрії важкого ступеня на 15 добу призводить до зменшення явищ набряку міжтрабекулярної та периваскулярної строми. Кількість хромофільних ендокриноцитів незначно зростає у порівнянні з попереднім терміном спостереження, ознаки гідропічної дистрофії серед аденоцитів мають незначне поширення.

Таким чином, після 15 діб корекції у тканині гіпофізу у щурів всіх вікових груп спостерігається покращення відновних процесів у тканині гіпофіза. У статевонезрілих та зрілих щурів структура тканини гіпофіза, при застосуванні коректора в реадаптаційний період, наближається до будови тканини залози відповідних контрольних груп. У щурів старечого віку на відповідний термін спостереження відбувається лише часткове відновлення тканини, що зумовлено віковим зниженням можливостей компенсаторно-адаптаційних процесів.

Прийом «Тівортіну» впродовж 30 діб у статевонезрілих та зрілих щурів сприяє кращому збереженню структури залози. Розміри ендокринних клітин, їх ядер, тінкторіальні властивості наближаються до контрольних. В цитоплазмі окремих клітинах може виявлятися дрібна вакуолізація. Співвідношення хромофільних та хромофобних клітин досягає контрольних показників для обох вікових груп. Серед ендокринних клітин зустрічається незначна кількість лімфоцитів. Відносно вікового контролю, у тканині гіпофіза обох серій відмічається помірне збільшення сполучної тканини.

Через 30 діб корекції морфологічних змін за умов впливу гіпотонічної гіпергідрії важкого ступеня гіпофіз старечих тварин має незначні ознаки набряку, помірні фіброзні зміни. Наприклад, у стромі зустрічаються залишкові явища набряку, виявляється міжтрабекулярний та периваскулярний склероз. Подальше збільшення частки хромофільних клітин відносно хромофобних не призводить до повного відновлення їх співвідношення. Виявляються поодинокі клітини з дистрофічними змінами як серед базофільних, так і еозинофільних ендокриноцитів (рис. 4). Зустрічаються поодинокі лімфоцити в трабекулах та міжтрабекулярних просторах.

Таким чином, застосування коректора призводить до значного пришвидшення процесів відновлення будови гіпофіза у тварин молодого та зрілого віку. Через 30 днів реадаптаційного періоду структурні зміни в органі майже відсутні. У тварин старечого віку на фоні прийому «Тівортіну» не відбувається повного відновлення будови гіпофіза навіть через 30 днів періоду реадаптації.

В подальшому можна вважати перспективним продовження вивчення морфологічних змін нейрогіпофіза тварин різних вікових груп в умовах порушень водно-сольового обміну організму.

ЛІТЕРАТУРА:

1. **Иванова Л.Н.** Водно-солевой баланс и его регуляция / Иванова Л.Н. // Современное естествознание. – М.: МАГИСТР-ПРЕСС. - 2000. – Т. 8. – С. 353-360.
2. **Лейкок Дж.Ф., Вайс П.Г.** Основы эндокринологии: Перевод с англ. И.И. Дедова.-М.:Медицина, 2000.- 502 с.
3. **Рожков І.М.** Структурно-функціональні зміни в системі аденогіпофіз – периферійні ендокринні залози в умовах тривалої дії нітратів та її корекції: автореф. дис. на здобуття наук. ступеня доктора біол. наук: спец. 03.00.11 / І.М. Рожков. — К., 2006. — 36 с.
4. **Тронько М.Д.** Імуноендокринологія: основні досягнення, проблеми і перспективи / М. Д. Тронько, Г. А. Замотаева // Внутрішня медицина. —2007. — № 3. — С. 7–14.
5. **Lee P.** Hyponatremia in Pulmonary TB: Evidence of Ectopic Antidiuretic Hormone Production / P. Lee, K.Y. Ken // Chest. – 2010. – V. 137. – P. 207 – 208.
6. **Bankir L.** Antidiuretic action of vasopressin: quantitative aspects and interaction between V1a and V2 receptor-mediated effects / L. Bankir // Cardiovasc Res. – 2001. – V.51. – P. 372 – 390.

Корнєйкова І.П. Корекція структурних змін гіпофіза тварин різного віку, які виникли за умов гіпоосмолярної гіпергідрії // Український медичний альманах. – 2012. – Том 15, № 4. – С. 95-97.

В дослідженні на білих лабораторних щурах-самцях вивчені морфологічні особливості аденогіпофіза за умов гіпергідратаційних порушень водно-сольвого обміну на тлі прийому коректора. Встановлено, що застосування коректора призводить до поліпшення процесів відновлення будови гіпофіза у тварин молодого та зрілого віку.

Ключові слова: аденогіпофіз, морфологічні зміни, корекція.

Корнейкова И.П. Коррекция структурных изменений гипофиза животных разного возраста, вызванных гипоосмолярной гипергидратацией // Український медичний альманах. – 2012. – Том 15, № 4. – С. 95-97.

В исследовании на белых лабораторных крысам-самцах изучены морфологические особенности аденогипофиза в условиях гипергидратационных нарушений водно-солевого обмена на фоне приема корректора. Установлего, что применение корректора ведет к улучшению процессов восстановления строения гипофиза у животных молодого и зрелого возраста.

Ключевые слова: аденогипофиз, морфологические изменения, коррекция.

Korneikova I.P. Correction of structural changes of animal hypophysis of different age in conditions of a hyposmotic hyperhydration // Український медичний альманах. – 2012. – Том 15, № 4. – С. 95-97.

In research on white laboratory to rats males morphological features adenohypophysis in the conditions of hyposmotic hyperhydration of a water-salt exchange against reception of the proof-reader are studied. Discover, that conducts application of the proof-reader to improvement of processes of restoration of a structure of a hypophysis at animals of young and mature age.

Key words: adenohypophysis, morphological changes, correction

Надійшла 24.05.2012 р.
Рецензент: проф. В.І.Лузін