

УДК: 611.36:611.14]-053.3
© Слободян О.М., 2012

БАГАТОФАКТОРНИЙ РЕГРЕСІЙНИЙ АНАЛІЗ ПЕЧІНКОВИХ ВЕН У НОВОНАРОДЖЕНИХ ЛЮДИНИ

Слободян О.М.

Буковинський державний медичний університет

Вступ. Детальне вивчення анатомії печінки та вдосконалення техніки оперативних втручань дозволяють значно зменшити кількість післяопераційних ускладнень (15-35%) та летальність (0-11%) при виконанні резекції печінки [4]. Під час видалення сегментів печінки недостатньо враховувати тільки розгалуження ворітної вени. Варто брати до уваги й хірургічну анатомію і топографію печінкових вен, печінкової артерії, жовчних проток, нервів та лімфатичних судин. Хірургічному лікуванню хворих з патологією печінки належить важливе місце в абдомінальній хірургії. При цьому значно збільшилася кількість оперативних втручань на печінці із застосуванням різноманітних інструментальних методів дослідження – спленопортографія, катетеризація печінкових вен, контрастна вазографія [1, 7].

Широка розповсюдженість патологічних станів, які супроводжуються змінами у розмірах печінкових вен робить необхідним визначення нормального діапазону їх параметрів [2, 3]. Наявність додаткової інформації (антропометричних параметрів) дозволить більш точно визначити граничні межі морфометричних параметрів печінкових вен, що важливо для діагностики ранніх стадій захворювань, які супроводжуються змінами їх розмірів [5, 6]. Водночас кількісний морфометричний аналіз зовнішніх діаметрів та довжин печінкових вен у новонароджених з проведенням багатofакторного регресійного аналізу між цими парамет-

рами проводився не достатньо.

Мета роботи. Провести багатofакторний регресійний аналіз зовнішніх діаметрів та довжин печінкових вен у новонароджених людини.

Матеріали і методи. Проведено анатомічне дослідження печінкових вен у 12 новонароджених методами макромікропрепарування, виготовлення топографоанатомічних зрізів у трьох взаємноперпендикулярних площинах. За допомогою штангельциркуля вимірювали зовнішні діаметри та довжини трьох основних печінкових вен. Статистичну обробку даних, включаючи багатofакторний регресійний аналіз, проводили за допомогою комп'ютерних програм “Statgrafics” та “Excel 7.0” та “Statistica”.

Результати дослідження та їх обговорення. Печінка в новонароджених займає 2/3-1/2 об'єму черевної порожнини, займаючи не тільки праве, але і ліве підребер'я та надчеревну ділянку. Передній край печінки дещо закруглений, на нутрощевій поверхні слабо виражені втиснення від прилеглих органів. Положення печінки вентропетальне в 82% спостереженнях, в решта – дорсопетальне. Зв'язки нижні, еластичні. Форма печінки різна, з перевагою передньозаднього або поперечного розміру. Ліва та права частки печінки майже однакових розмірів. Розміри лівої та правої частки в новонароджених вірогідно збільшуються порівняно з 10-місячними плодами (табл.).

Таблиця. Морфометричні параметри печінкових вен та часток печінки в новонароджених ($x \pm Sx$)

Параметри	10-місячні плоди (n=8)	Новонароджені (n=12)
Відстань між переднім і заднім краями правої частки печінки, мм	48,8±0,86	52,9±0,37 p< 0,001
Відстань від бічного краю правої частки печінки до ворітної вени, мм	31,1±0,90	34,5±0,30 P< 0,01
Відстань між переднім і заднім краями лівої частки печінки, мм	45,1±1,33	51,1±0,45 p< 0,001
Відстань від бічного краю лівої частки печінки до ворітної вени, мм	40,3±1,26	44,0±0,70 p< 0,05
Довжина основного стовбура правої печінкової вени, мм	31,2±0,81	35,7±0,77 p< 0,001
Зовнішній діаметр правої печінкової вени, мм	4,16±0,079	4,30±0,069
Довжина основного стовбура середньої печінкової вени, мм	22,1±0,51	25,7±0,45 p< 0,001
Зовнішній діаметр середньої печінкової вени, мм	3,87±0,089	4,20±0,035 p< 0,01
Довжина основного стовбура лівої печінкової вени, мм	18,0±0,95	21,3±1,36
Зовнішній діаметр лівої печінкової вени, мм	4,10±0,059	4,59±0,148 p< 0,01

Примітка: p – вірогідність відмінностей порівняно з 10-місячними плодами; n – кількість спостережень.

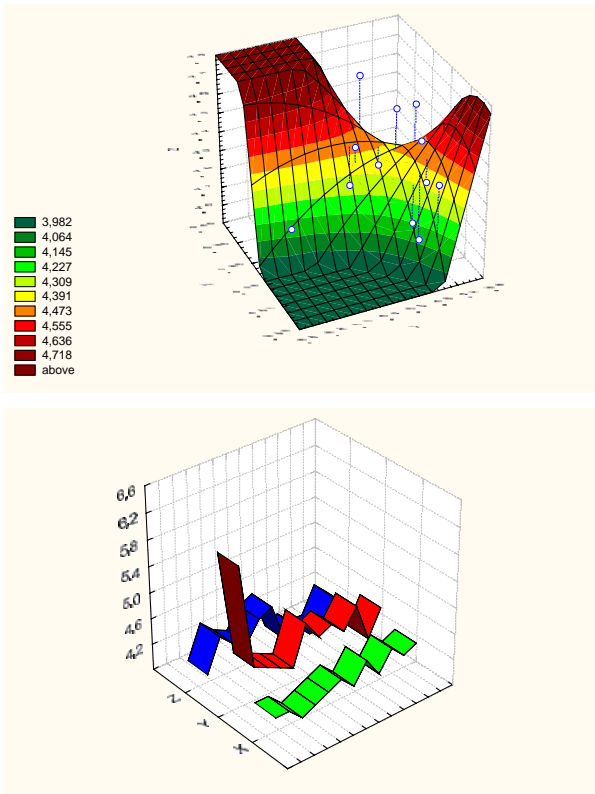


Рис. 1. Вираженість корелятивних зв'язків між зовнішніми діаметрами (мм) середньої - X, лівої - Y, правої - Z печінкових вен у новонароджених людини. Інтенсивність забарвлення відповідає ступеню вираженості вірогідних кореляцій ($p < 0,05$) для різних значень коефіцієнта (F), наведених на лівому полі рисунка.

Довжини правої, середньої печінкових вен та зовнішні діаметри середньої та лівої печінкових вен у новонароджених вірогідно збільшуються по відношенню з 10-місячними плодами. Водночас не виявлено вірогідних змін щодо зовнішнього діаметра правої печінкової вени та довжини основного стовбура лівої печінкової вени.

Проведення багатofакторного регресійного аналізу дає можливість виявити корелятивні взаємозв'язки між довжинами основних стовбурів печінкових вен у новонароджених людини. На рис. 1 представлена діаграма щодо зовнішніх діаметрів печінкових вен. На рис. 2 наведена аналогічна діаграма щодо довжин досліджуваних вен у новонароджених. Слід зауважити, що дані діаграми мають дещо деформовану зігнуту форму з орієнтацією країв вгору. Інтенсивність забарвлення відповідає ступеню вираженості вірогідних кореляцій ($p < 0,05$) для різних значень коефіцієнта F.

Таким чином, виявлені за допомогою багатofакторного регресійного аналізу між зовнішніми діаметрами та довжинами основних стовбурів печінкових вен у новонароджених є інтегративним відображенням неспинного прискорення розвитку вказаних морфологічних структур.

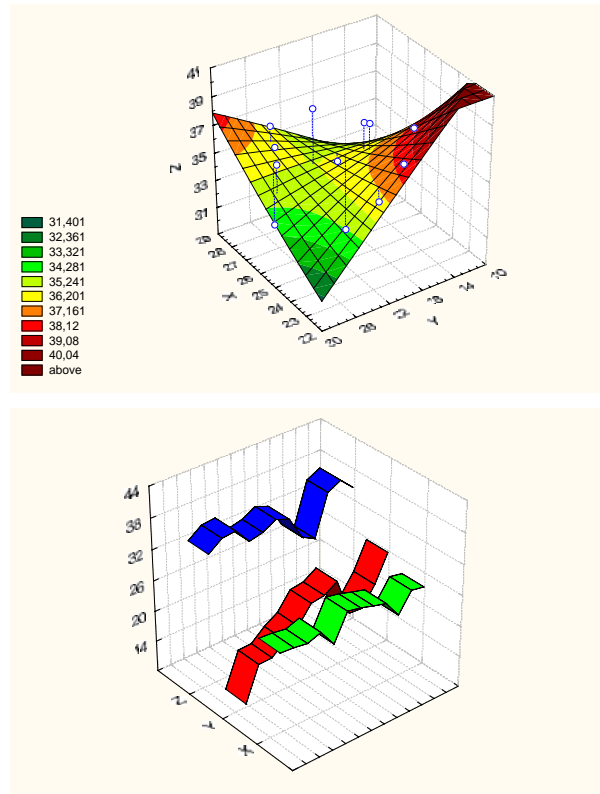


Рис. 2. Вираженість корелятивних зв'язків між довжинами (мм) середньої - X, лівої - Y, правої - Z печінкових вен у новонароджених людини. Інтенсивність забарвлення відповідає ступеню вираженості вірогідних кореляцій ($p < 0,05$) для різних значень коефіцієнта (F), наведених на лівому полі рисунка.

Виявлені зігнуті форми діаграм багатofакторного регресійного аналізу з орієнтацією країв вгору знаходять загальнобіологічне обґрунтування в покращанні відтоку крові від печінки у новонароджених людини, що є важливим патогенетичним моментом профілактики можливості розвитку набряку досліджуваного органа відповідно до закону Старлінга – регуляції водно-сольового обміну на тканинному рівні.

Висновок: За допомогою проведення багатofакторного регресійного аналізу між зовнішніми діаметрами та довжинами основних стовбурів печінкових вен встановлені зігнуті форми діаграм у новонароджених людини, які є інтегративним відображенням неспинного прискорення формоутворення вказаних морфологічних структур, що знаходить загальнобіологічне обґрунтування в покращанні відтоку крові від печінки і є важливим патогенетичним моментом профілактики можливості розвитку набряку досліджуваного органа відповідно до закону Старлінга.

Перспективи наукового пошуку. Дослідити фореост-графіки мета-аналізу між зовнішніми діаметрами та довжинами печінкових вен впродовж всього пренатального періоду онтогенезу людини.

ЛІТЕРАТУРА:

1. **Бабур А.О.** Сучасні методи діагностики і лікування травматичних ушкоджень печінки / А.О. Бабур, В.Л. Зимовський, О.В. Іванько // Одеський мед. ж. – 2004. – Т. 84, № 4. – С. 16-17. 1
2. **Вацик М.М.** Кореляційний аналіз морфометричних параметрів печінкових вен у третьому триместрі внутрішньоутробного розвитку / М.М. Вацик // Світ мед. та біолог. – 2010. – № 4. – С. 104-107.
3. **Вацик М.М.** Кореляційний та метааналіз морфометричних параметрів печінкових вен і часток печінки у ранньому плодовому періоді онтогенезу / М.М.Вацик // Клін. анатом. та оператив. хірургія. – 2010. – Т. 9, № 3 (33). – С. 86-90.
4. **Завенян З.С.** Тактичні підходи к хірургічному лечению очаговых заболеваний печени / З.С. Завенян, Н.Н. Багмет, О.Г. Скипенко // Хирургия. – 2004. – № 6. – С. 54-58. 8
5. **Barakat M.** Unusual hepatic-portal-systemic shunting demonstrated by doppler sonography in children with congenital hepatic vein ostial occlusion / M. Barakat // J. of Clin. Ultrasound. – 2004. – V. 32, № 4. – P. 172-178.
6. Reference values of fetal ductus venosus, inferior vena cava and hepatic vein blood flow velocities and waveform indices during the second and third trimester of pregnancy / **R. Axt-Fliedner, U. Wiegank, C. Fetsch, M. Krapp [et al.]** // Arch Gynecol. Obstet. – 2004. – V. 270. – P. 46-55.
7. Three-dimensional CT angiography of spontaneous portosystemic shunts / **K.P. Henseler, M.A. Pozniak, F.T. Lee, T.C. Winter [et al.]** // RadioGraphics. – 2001. – V. 21. – P. 691-704. 33

Слободян О.М. Багатофакторний регресійний аналіз печінкових вен у новонароджених людини // Український медичний альманах. – 2012. – Том 15, № 5. – С. 145-147.

За допомогою проведення багатофакторного регресійного аналізу між довжинами та зовнішніми діаметрами печінкових вен на 12 трупах новонароджених встановлені зігнуті форми діаграм з орієнтацією країв вгору, які є інтегративним відображенням неупинного прискорення формоутворення печінкових вен, що знаходить загальнобіологічне обґрунтування в покращанні відтоку крові від печінки і є важливим патогенетичним моментом профілактики набряку досліджуваного органа.

Ключові слова: печінкові вени, морфометрія, новонароджені, багатофакторний регресійний аналіз.

Слободян А.Н. Многофакторный регрессионный анализ печеночных вен в новорожденных человека // Украинский медицинский альманах. – 2012. – Том 15, № 5. – С. 145-147.

С помощью проведения многофакторного регрессионного анализа между длинами и внешними диаметрами печеночных вен на 12 трупах новорожденных установлены согнутые формы диаграмм с ориентацией краев вверх, которые есть интегративным отображением непрерывного ускорения формообразования печеночных вен, что находит общебиологическое обоснование в улучшении оттока крови от печени и есть важным патогенетическим моментом профилактики отека исследуемого органа.

Ключевые слова: печеночные вены, морфометрия, новорожденные, многофакторный регрессионный анализ.

Slobodian O.M. Multivariate regression analysis of the hepatic veins in human newborns // Украинский медицинский альманах. – 2012. – Том 15, № 5. – С. 145-147.

Abstract. By means of performing a multivariate regression analysis between the lengths and external diameters of the hepatic veins on 12 cadavers of newborns we have established bent forms of diagrams with an orientation of the edges upwards that are an integrative reflexion of an unceasing acceleration of the form-building of the hepatic veins that finds a general biological substantiation in improving the blood outflow from the liver and is a pathogenetic moment of preventing an edema of the organ under study.

Key words: hepatic veins, morphometry, newborns, multicentric regression analysis.

Надійшла 04.09.2012 р.
Рецензент: проф. В.І.Лузін