

ДИФЕРЕНЦІАЦІЯ ПАРЕНХИМИ ЩИТОПОДІБНОЇ ЗАЛОЗИ В УМОВАХ ВПЛИВУ МОДЕЛЬОВАНОГО МІКРОЕЛЕМЕНТОЗУ

Москаленко Р.А, Романюк А.М, Будко Г.Ю, Карпенко Л.І, Сущенко С.М.

Медичний інститут Сумського державного університету

Москаленко Р.А, Романюк А.М, Будко Г.Ю, Карпенко Л.І, Сущенко С.М. Диференціація паренхіми щитоподібної залози в умовах впливу модельованого мікроелементозу // Український морфологічний альманах. – 2010. – Том 8, № 1. – С. 62-64.

У роботі представлені дані дослідження тканини щитовидної залози 96 щурів різних вікових груп, які протягом 60 днів, перебували в умовах впливу моделювання мікроелементозу. Встановлено, що в умовах впливу мікроелементозу диференціації паренхіми щитовидної залози на центральну і периферичну зони змінюється у половонезрілих щурів і статевозрілих щурів. Описується вплив інкорпорування паращитовидної залози на навколишню тиреоїдну паренхіму, яке полягає у збільшенні розмірів фолікулів і зниження морфофункціональної активності фолікулярного епітелію. У роботі робиться висновок про можливу залежності процесу диференціації паренхіми щитовидної залози від інтенсивності кровопостачання.

Ключові слова: щитовидна залоза, солі важких металів, мікроелементоз, диференціація тиреоїдної паренхіми.

Москаленко Р.А, Романюк А.М, Будко Г.Ю, Карпенко Л.І, Сущенко С.М. Дифференциация паренхимы щитовидной железы в условиях воздействия моделируемого микроэлементозу // Украинский морфологический альманах. – 2010. – Том 8, № 1. – С. 62-64.

В работе представлены данные исследования ткани щитовидной железы 96 крыс различных возрастных групп, которые на протяжении 60 дней, находились в условиях влияния моделированного микроэлементоза. Установлено, что в условиях влияния микроэлементоза дифференциация паренхимы щитовидной железы на центральную и периферическую зоны изменяется у половонезрелых крыс и половозрелых крыс. Описывается влияние инкорпорированной паращитовидной железы на окружающую тиреоидную паренхимы, которое заключается в увеличении размеров фолликулов и снижении морфофункциональной активности фолликулярного эпителия. В работе делается вывод о возможной зависимости процесса дифференциации паренхимы щитовидной железы от интенсивности кровоснабжения.

Ключевые слова: щитовидная железа, соли тяжелых металлов, микроэлементоз, дифференциация тиреоидной паренхимы.

Moskalenko R.A, Romanjuk A.M, Budko H.Yu, Karpenko L.I, Suchenko S.M. Differentiation of the thyroid gland parenchyma under the influence of simulated microelementosis. // Український морфологічний альманах. – 2010. – Том 8, № 1. – С. 62-64.

The work presents the results of the research of a thyroid tissue of 96 rats of different ages which were under the influence of simulated microelementosis during 60 days. It was established that under the influence of microelementosis differentiation of thyroid gland parenchyma of central and peripheral areas changed in mature and young-aged rats. The influence of incorporated parathyroid gland on surrounded thyroid parenchyma is described, which consist in increase of the size of follicles and in decrease of morphofunctional activity of follicles epithelium. This work consideres the possible dependence process of differentiation of the thyroid gland parenchyma from intensity of blood supply.

Key words: thyroid gland, salts of heavy metals, microelementosis, differentiation of thyroid gland parenchyma.

Значну увагу сьогодні приділяється дослідженням морфології ендокринних залоз, в тому числі і морфофункціональним показникам щитоподібної залози (ЩЗ). Це пов'язано з особливістю морфологічних перетворень на тлі швидких змін навколишнього середовища, наявністю багатьох спірних питань щодо структурно-функціональної адаптації щитоподібної залози в умовах впливу різних екзогенних факторів [2].

ЩЗ філогенетично є найдавнішою ендокринною залозою і у всіх представників хребетних її паренхіма має фолікулярну будову, у щурів складаючи приблизно 80% органа. Фолікул є основним структурним елементом ЩЗ, являє собою сферичну структуру, яка складається з одного шару тироцитів. У гістологічній структурі ЩЗ також виділяють мікрочасточку, яка складається з кількох фолікулів, оточених оболонкою з фібробластоподібних клітин (Ф-оболонка). Метазональний рівень організації ЩЗ представлений рівномірними ділянками паренхіми кількох мікрочасточок. Мікрочасточки в межах метазони знаходяться в однаковому функціональному стані, що визначає її структурну однорідність [7]. Завдяки метазональному принципу структурної організації в ЩЗ реалізується закон переміжної активності тканини:

фолікули мікрочасточок однієї метазони знаходяться в стані підвищеної функції і представлені дрібними фолікулами, фолікули сусідньої метазони знаходяться у стані зниженої функції і мають більші розміри [6].

Мета: Дослідити особливості диференціації паренхіми ЩЗ в умовах впливу комбінації солей важких металів та виявити особливості формування морфологічних перетворень у тиреоїдній тканині залежно від віку щурів.

Об'єкти і методи: Експериментальне дослідження проведене на 96 безпородних білих щурах-самцях 1- та 6-місячного віку (статевонезрілих та статевозрілих), які отримували питну воду з комбінацією солей важких металів [5]. Віковий склад (статевозрілі та статевонезрілі) тварин обумовлений необхідністю вивчення розвитку становлення і диференціювання паренхіми ЩЗ.

Для дослідження динаміки морфологічних змін тварини виводилися з експерименту на 7, 15, 30, 60 дні шляхом декапітації під ефірним наркозом. Для дослідів відбирали мінімально припустиму для статистичної обробки і одержання достовірних результатів загальноприйнятую кількість тва-

рин (6 у кожній групі). ЩЗ ідентифікували і порівнювали по розробленому автором способу [4].

Результати досліджень та їх обговорення.

Відомо, що з віком розміри фолікулів збільшуються. Існує думка про пряму пропорційну залежність між діаметром фолікулів і розмірами тіла тварини, при чому з розміром тварини кількість колоїду збільшується, а фолікулярного епітелію - зменшується [8]. З розміром фолікулів пов'язаний феномен, який носить назву стратифікація або диференціація тканини ЩЗ. У ЩЗ щурів є чіткий розподіл паренхіми на периферичну та центральні ділянки. У периферичній ділянці фолікули мають більші розміри, С-клітини відсутні, а в центральній – фолікули дрібні з великою кількістю С-клітин [7, 9].

При дослідженні гістологічної будови ЩЗ статевонезрілих щурів контрольної групи на 7 добу спостереження поділ органу на часточки не виражений. Переважає гістологічна картина однорідної дрібнофолікулярної структури паренхіми. У ході експерименту, разом з дорослішанням тварин, структура ЩЗ стає більш організованою. Кількість і розміри часточок збільшуються, стромальні прошарки розширюються – внаслідок чого більш чітко контуруються межі часточок і урізноманітнюється їх будова. Зростає частка паренхіми, розрізняються центральна та периферичні ділянки часточок. Також збільшуються розміри фолікулів, стає більш різноманітною їх форма.

Гістологічна будова ЩЗ щурів контрольної групи зрілого віку на початку спостереження характеризується переважанням в часточках фолікулів малої та середньої величини, овальної форми. На периферії часточок розташовуються фолікули великих розмірів з яскраво забарвленим колоїдом. Зі збільшенням термінів спостереження відбувається чітка диференціація паренхіми ЩЗ на центральну та периферичну ділянки. У центрі частки розміри і форма фолікулів мало відрізняються, колоїд забарвлений в яскраво-рожевий або блідо-рожевий колір. На периферії часток знаходяться великі, перерозтягнуті щільним колоїдом фолікули. Відмічається тенденція до сплюснення ядер тироцитів, які в своїй більшості овальні, інтенсивно сприймають гематоксилін. Із збільшенням віку тварин, намічується тенденція до зменшення висоти фолікулярного епітелію та ядер фолікулярних ендокриноцитів.

При дослідженні мікроанатомічної структури ЩЗ статевонезрілих щурів в умовах впливу мікроелементозу було виявлено прискорення процесів диференціації часточок на центральну та периферійну частини. Починаючи з 15 денного терміну спостереження різниця між центральною і периферійними ділянками стає виразною, а до 30 дня експерименту диференціація практично завершується. Після 60 днів дослідження різниця між центральними та периферійними ділянками знову втрачає виразність за рахунок збільшення розмірів фолікулів центральної ділянки.

Під впливом підвищеного надходження в організм комбінації мікроелементів-важких металів гістологічна будова ЩЗ статевозрілих щурів має

тенденцію до втрати диференціації паренхіми. Струмогенна та дизрапторна дія солей важких металів (СВМ) зі збільшенням терміну експерименту призводить до збільшення лінійних розмірів як периферійних, так і центральних фолікулів. Після 60 днів дослідження спостерігається значне ушкодження одних мікрочасточок з явищами масивної десквамації епітелію та збереження нормальної структури в інших, що відображає закон чергування активності функціонуючих структур та пристосування морфофункціональної системи щитоподібної залози до впливу модельованого мікроелементозу на більш низькому енергетичному рівні.

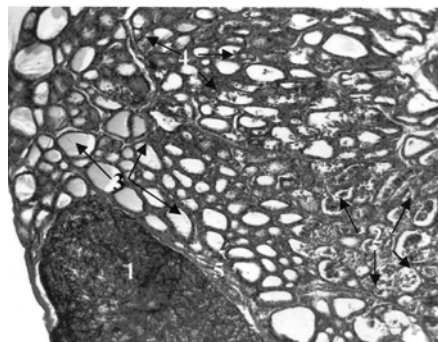


Рис.1. Щитоподібна залоза статевозрілого щура, 60 день дослідження. Забарвлення за Ван Гізон. Зб. x100. 1 – інкорпорована паращитоподібна залоза, 2 – мікрочасточка з ознаками ушкодження, 3 - збільшені фолікули біля паращитоподібної залози, 4 - мікрочасточка зі збереженою структурою, 5 - прошарки сполучної тканини.

Нерівномірне ушкодження паренхіми залози можна пов'язати з тим, що ушкоджуються ділянки з більш високою функціональною активністю і розвинутим кровообігом на момент негативного впливу [6]. У ході експерименту помічено, що несприятливий вплив мікроелементозу прискорює процеси диференціації тироїдної часточки, особливо це помітно у статевонезрілих щурів. На нашу думку, це опосередковано доводить провідну роль кровопостачання у цьому процесі. Патогенетична ланка виглядає наступним чином: СВМ поступують в кровообіг → ушкодження ендотелію → порушення мікроциркуляції → гіпоксія → зниження інтенсивності обмінних процесів у фолікулярному епітелії → зменшення резорбції колоїду → збільшення розмірів фолікулів ↔ зменшення висоти фолікулярних ендокриноцитів.

Особливістю будови судинної системи ЩЗ у онтогенезі є збільшення кількості функціонуючих капілярів з активацією тироїдно-капілярного транспорту у зрілому віці. З настанням старечого віку дані процеси проходять зворотній розвиток. Відмічено збільшення довжини і діаметру артерій і вен ЩЗ, їх звивистості і появи артеріовенозних анастомозів з віком [1]. Інтенсифікація кровообігу призводить до активації тироцитів, підвищення резорбції колоїду, посилення накопичення йоду – т.ч. функціональна активність ЩЗ тісно пов'язана з рівнем її кровопостачання [4]. Строкатість і різний ступінь реактивних змін у мікросудинних мережах фолікулів відображає принцип чергування активності функціонуючих структур.

Внаслідок того, що на периферії часточки інтенсивність кровопостачання нижча, вплив СВМ поглиблює гіпофункціональний стан епітелію периферійних фолікулів. У центральних ділянках ЩЗ кровопостачання більш інтенсивне і впливу комбінації мікроелементів-важких металів має більшу виразність та ушкоджуючи дію: поширена десквамація фолікулярного епітелію, збіднення цитоплазми, пікноз і вакуолізація ядер фолікулярних ендокриноцитів (рис. 1).

При аналізі результатів гістологічного дослідження ЩЗ щурів нашу увагу привернули паращитоподібні залози (ПЩЗ). Особливістю розміщення ПЩЗ у щурів є часта їх локалізація у товщі частки ЩЗ – можна сказати, що вона інкорпорована в тканину ЩЗ або дуже щільно до неї прилягає. ПЩЗ здійснювала певний вплив на навколишню тиреоїдну паренхіму - спостерігається тенденція до збільшення фолікулів навколо інкорпорованої паращитоподібної залози та зниження їх морфологічної активності. У деяких випадках виявлялась глибока агрегація ПЩЗ, досягаючи центральних ділянок частки ЩЗ. Проявлення морфогенетичної дії дистопічного розміщення ПЩЗ у цих випадках було найбільш виразним (рис 1, 2).

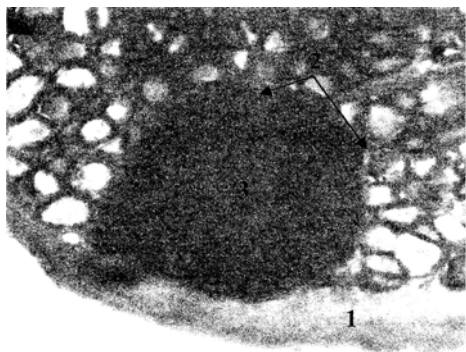


Рис.2. Щитоподібна залоза статевонезрілого щура, 30 день дослідження. Забарвлення за Гоморі. Зб. x100. 1 – загальна капсула щитоподібної залози, 2 – сполучнотканинна капсула паращитоподібної залози, 3 – паращитоподібна залоза.

Пошуки пояснення зазначеного феномену приводять до особливостей будови капсули ЩЗ. Капсула цього органа складається з двох шарів – зовнішнього та внутрішнього. За даними С.Н.Калашнікової (2003), у зовнішньому шарі або судинно-волокнистому зовнішньому листку капсули міститься значна кількість артерій і вен середніх та дрібних розмірів, що свідчить про досить інтенсивне кровопостачання. Внутрішній шар або листок капсули представляє собою клітинно-волокнисту пластинку, збіднену судинами. При зануренні паращитоподібних залоз у товщу ЩЗ капсула для обох залоз є спільною і не розщеплюється на листки навколо інкорпорованих ПЩЗ [3]. Необхідно звернути увагу на той факт, що нерозщеплена капсула, яка огортає ПЩЗ, за будовою близька до внутрішнього листка загальної капсули ЩЗ. У зв'язку з особливостями будови капсули занурених у ЩЗ паращитоподібних залоз, можна зробити висновок про гірші умови кровопостачання навколишніх ділянок тиреоїдної паренхіми.

На нашу думку, наявність ПЩЗ змінює кровопостачання паренхіми ЩЗ навколо своєї капсули. Можливо це є доказом впливу інтенсивності кровопостачання на величину фолікулів і виникнення диференціації тканини ЩЗ.

Перспективи подальших досліджень

У подальших дослідженнях планується вивчення морфологічних змін мікроциркуляторного русла щитоподібної залози на ультрамікроскопічному рівні та за допомогою растрової мікроскопії

Висновки

1. В умовах впливу мікроелементозу на організм щурів відбувається порушення диференціації паренхіми ЩЗ у статевонезрілих щурів і статевозрілих щурів.
2. Інкорпорована у товщу частки ЩЗ паращитоподібна залоза здійснює морфогенетичний вплив на морфологічний стан навколишньої тиреоїдної паренхіми.
3. Розподіл паренхіми ЩЗ на центральну та периферійні частини та лінійні розміри фолікулів можуть залежати від їх інтенсивності кровопостачання.

ЛІТЕРАТУРА:

1. Аринчин А.Н. Изучение кровотока щитовидной железы у детей / А.Н.Аринчин, Г.В.Наливайко, С.А.Лаптенко // Здоровоохранение Белоруссии. – 1992. - №1. – С.11-15.
2. Богданова Т.И. Патология щитовидной железы у детей / Т.И.Богданова, В.Г.Козырицкий, Н.Д.Третьков // Атлас.-К.: Чернобыльинформ, 2000.-160с.
3. Калашникова С.Н. Анатомо-морфологические возрастные особенности щитовидной железы человека / С.Н. Калашникова // Український медичний альманах. – 2003. -Т.6 - №4 – с. 64-66.
4. Пат. 41235 Україна, МПК51, А 61В 17/00, А 61В 10/00. Спосіб ідентифікації і препарування щитоподібної залози у щурів/Москаленко Р.А, Бончев С.А.; заявник і патентовласник Сумський держ ун-т; заявл. 22.12.2008; опубл. 12.05.2009, бюл. №9.
5. Романюк А.М. Морфологічні зміни щитоподібної залози статевонезрілих щурів в умовах дії мікроелементозу / А.М. Романюк, Р.А. Москаленко // Український морфологічний альманах. — 2008. — Т. 6, №1. — С. 136—137.
6. Структурные основы адаптации и компенсации нарушенных функций. Руководство // Под ред. Д.С. Саркисова – М.: Медицина, 1987. – 446 с.
7. Федченко Н.П. Современные аспекты структурно-функциональной организации щитовидной железы/ Н.П.Федченко, А.А.Бондаренко, В.И.Гарец //Український морфологічний альманах. – 2008. – Т.6 - №1 – С. 161-164.
8. Saaden F.A. A comparative histologic study of thyroid follicular size and epithelium percentage in certain mammals / F.A.Saaden, L.G.Babikian // Anat. Anz. -1978. – Vol.143(1). – P.96-99.
9. Thyrocytes, but not C cells, actively undergo growth and folliculogenesis at the periphery of thyroid tissue fragments in three-dimensional collagen gel culture / Toda S, Aoki S, Suzuki K [et al] // Cell Tissue Res. – 2003. – Vol. 312. – P.281-289.

Надійшла 19.12.2009 р.

Рецензент: проф. С.А.Кащенко