УДК : 612.221.3.014.2
© Небесна З.М., Волков К.С. , 2011

УЛЬТРАСТРУКТУРНІ ЗМІНИ КОМПОНЕНТІВ АЕРОГЕМАТИЧНОГО БАР'ЄРУ В СТАДІЇ ТОКСЕМІЇ ОПІКОВОЇ ХВОРОБИ

Небесна З.М., Волков К.С.

Тернопільський державний медичний університет ім. І.Я. Горбачевського

Небесна З.М., Волков К.С. Ультраструктурні зміни компонентів аерогематичного бар'єру в стадії токсемії опікової хвороби // Український морфологічний альманах. – 2011. – Том 9, № 3. – С. 191-192.

В експерименті на білих щурах вивчений субмікроскопічний стан компонентів аерогематичного бар'єру легень в стадії токсемії при термічній травмі. Встановлено значні деструктивні зміни альвелярного епітелію та стінки гемокапілярів.

Ключові слова: аерогематичний бар'єр, ультраструктурні зміни, термічна травма, токсемія.

Небесна З.М., Волков К.С. Ультраструктурные изменения компонентов аерогематического барьера в стадии токсемии ожоговой болезни // Український морфологічний альманах. – 2011. – Том 9, № 3. – С. 191-192.

В эксперименте на белых крысах изучено субмикроскопическое состояние компонентов аэрогематического барьера легких в стадии токсемии при термической травме. Установлены значительные деструктивные изменения альвелярного эпителия и стенки гемокапиляров.

Ключевые слова: аэрогематический барьер, ультраструктурные изменения, термическая травма, токсемия.

Nebesna Z.M., Volkov K.S. Ultrastructural changes of the aero-hematic barrier components under burn disease at toxemia stage // Український морфологічний альманах. – 2011. – Том 9, № 3. – С. 191-192.

Submicroscopic condition of the aero-hematic barrier components of lungs under thermal trauma at toxemia stage have been studied in experiment on white rats. Significant destructive changes of the alveolar epithelium and the blood capilary wall have been found.

Key words: aero-hematic barrier, ultrastructural changes, thermal trauma, toxemia.

Вступ. Проблема термічних уражень є однією з важливих в сучасній теоретичній і практичній медицині. При глибокій, великій за площею опіковій травмі поряд з втратою шкіри, виникають значні морфо-функціональні зміни всіх тканин і органів опеченого організму в тому числі і легень. Однією з причин цього є значна екзо- і ендогенна інтоксикація, яка виникає в ураженому організмі [1, 3, 4]. Враховуючи маловивченість субмікроскопічного стану аерогематичного бар'єру легень при важких опіках, дослідження субмікроскопічних змін компонентів аерогематичного бар'єру легень в стадії токсемії опікової хвороби є актуальним [2, 5, 7, 8].

Зв'язок роботи з науковими програмами, планами, темами: робота є фрагментом планової НДР "Зміни в ксенодермотрансплантатах при впливі на них фізичних чинників та ефективність їх використання у хворих з опіковою травмою" номер державної реєстрації 0105U004112.

Метою роботи було дослідження субмікроскопічних змін компонентів аерогематичного бар'єру легень в стадії токсемії після експериментальної термічної травми.

Матеріали і методи. Досліди проведені на 15 статевозрілих білих щурах - самцях. При проведенні дослідів дотримувались „Правил використання лабораторних тварин". Опік наносили мідними пластинами нагрітими у кип'яченій воді. Розміри ділянки враження складали 15 % епільованої поверхні тіла тварин. Результати гістологічних досліджень пошкодженої шкіри засвідчили глибину ураження, що відповідає опіку ІІА-ІІІБ ступеня.

Піддослідні тварини були розділені на групи : інтактні білі щурі та тварини з опіковою травмою.

Тварини всіх груп утримувались на загальноприйнятому раціоні віварію. При щоденному огляді контролювали загальний стан, ступінь прояву місцевих змін в ділянці опікової рани, масу тіла і летальність білих щурів.

Об'єктом дослідження були легені. Для вивчення ультраструктурних змін, тварин декапітували за допомогою гільйотини під ефірним наркозом на 7 добу, що згідно сучасних уявлень [3], відповідає стадії ранньої токсемії опікової хвороби.

Для електронномікроскопічних досліджень забирали шматочки респіраторного відділу легень, фіксували їх у 2,5 % розчині глютаральдегіду, постфіксували 1 % розчином тетраокису осмію на фосфатному буфері. Подальша обробка проводилась згідно загальноприйнятої методики [6]. Ультратонкі зрізи, виготовлені на ультрамікротомі УМПТ-7, контрастували уранілацетатом, цитратом свинцю згідно методу Рейнольдса та вивчали в електронному мікроскопі ПЕМ-125К.

Результати та їх обговорення. Субмікроскопічні дослідження респіраторного відділу легень на 7 добу досліду після термічної травми встановили пристосувально-компенсаторні та деструктивні зміни компонентів аерогематичного бар'єру. Характерним було звуження просвітів і кровонаповнення гемокапілярів. Цитоплазма ендотеліоцитів виглядала набряклою і просвітленою. В ядрах овальної форми переважав гетерохроматин, каріолема була нерівною, звивистою за рахунок інвагінацій, а перинуклеарний простір добре контурувався. У зоні органел наявні деструктивно змінені структури проте збережені рибосоми і полісоми. Спостерігалися мітохондрії округлої форми з просвітленим матриксом і частково редукованими кристами. Наявні невеликі канальці гранулярної ендоплазматичної сітки та цистерни комплексу Гольджі, які нерівномірно розширені. В периферичних цитоплазматичних ділянках була зменшена кількість піноцитозних пухирців. Окремі ділянки люменальної частини плазмолеми пошкоджені, виглядали нечіткими (рис. 1.).

Для альвеолоцитів І типу характерним був значний набряк і просвітлення цитоплазми, гіпертрофія і деструкція органел. Ядра мали подовгасту або овальну форми, залежно від площі їх перерізу, із значними інвагінаціями каріолеми, перинуклеарний простір

погано виражений. Периферичні цитоплазматичні ділянки клітин нерівномірно потовщені та відмічалась локальна деструкція їх люменальної поверхні.

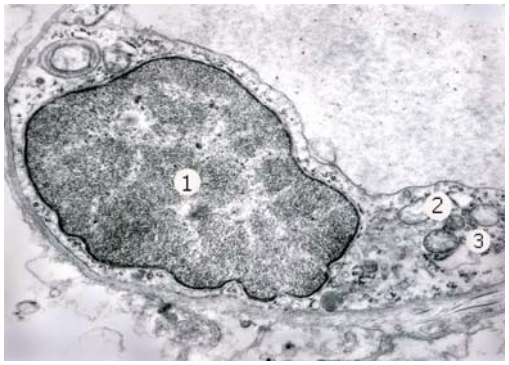

Рис. 1. Ультраструктурний стан ендотеліоцита гемокапіляра респіраторного відділу легень на 7 добу після термічної травми. Ядро з інвагінаціями каріолеми (1), мітохондрії з світлим матриксом (2), розширені канальці гранулярної ендоплазматичної сітки (3). х 12 000.

Базальна мембрана кровоносних капілярів була нерівномірною, мала вузькі і потовщені ділянки. Вона значно стоншена, гомогенна, в складі аерогематичного бар'єру, а з боку інтерстицію сполучнотканинної строми – широка з нечіткими контурами.

В альвеолоцитах II типу спостерігались ознаки набряку і вакуолізації, а ядра були округлої форми із інвагінаціями нуклеолеми. До внутрішньої ядерної мембрани щільно прилягали рибосомальні гранули, тому створювалась осміофільна смужка. Перинуклеарний простір на окремих ділянках значно розширений, утворював вип'ячування в цитоплазму, в каріоплазмі переважав рівномірно розміщений еухроматин. В цитоплазмі наявні набряклі мітохондрії, кулястої форми, із частково зруйнованими кристами. Канальці ендоплазматичної сітки були значно розширені, вакуолеподібні. Комплекс Гольджі представлений розширеними цистернами та великими пухирцями. В цитоплазмі наявна помірна кількість рибосом та полісом. Кількість пластинчастих тілець в цитоплазмі клітин зменшувалась і вони розташовувались під плазмолемою. Зрілі їх форми осміофільні, неправильної форми. Проте наявні також молоді тільця, з поодинокими осміофільними пластинками. Апікальна поверхня секреторних альвеолоцитів містила невелику кількість мікроворсинок (рис. 2.).

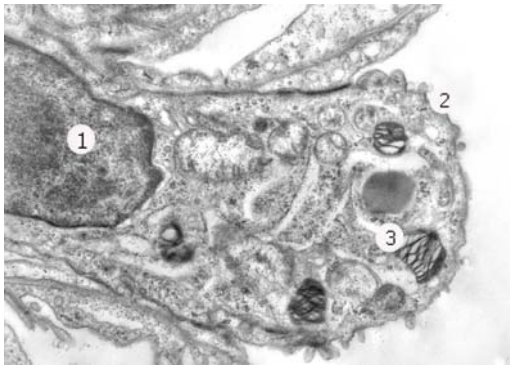

Рис. 2. Субмікроскопічні зміни альвеолоцита II типу на 7 добу після експериментальної термічної травми. Ядро (1), невеликі мікроворсинки (2) на апікальній поверхні, осміофільні пластинчасті тільця (3). х 12 000.

В просвіті альвеол спостерігалась збільшена кількість альвеолярних макрофагів. Їх плазмолема утворювала значну кількість тонких, цитоплазматичних випинань та інвагінацій. В цитоплазмі відмічалось багато невеликих за розмірами мітохондрій, із частково збереженими кристами. Цистерни комплексу Гольджі та канальці ендоплазматичної сітки були помірно гіпертрофовані. Цитоплазма містила первинні лізосоми, та великі осміофільні фагосоми, що можуть включати осміофільні фрагменти фагоцитованого матеріалу. Ядра клітин мали глибокі інвагінації, чіткі контури мембран каріолеми, в каріоплазмі переважав еухроматин (рис. 3.).

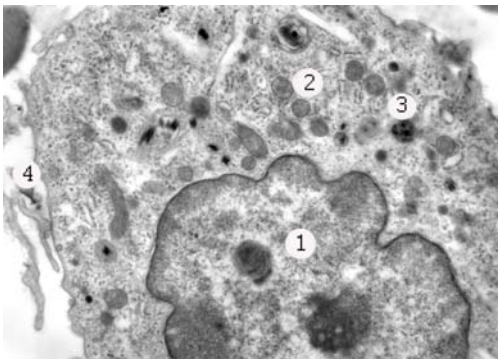

Рис. 3. Субмікроскопічна організація альвеолярного макрофага на 7 добу після експериментальної термічної травми. Ядро із інвагінаціями каріолеми (1), невеликі, округлої форми мітохондрії (2), фагосоми (3), вип'ячування плазмолеми (4). х 14 000.

Висновки: Важка термічна травма призводить до порушень ультраструктури аерогематичного бар'єру легень. В стадії токсемії при експериментальних опіках встановлені пристосувально-компенсаторні процеси та ознаки деструктивних змін альвеолярного епітелію та стінки гемокапілярів, що призводить до погіршення газообмінних процесів у легенях.

Перспективи подальших досліджень. У подальших дослідженнях планується встановити ступінь морфологічних змін компонентів аерогематичного бар'єру легень в динаміці після експериментальної термічної травми.

ЛІТЕРАТУРА:

1. Алексеев А. А. Актуальные проблемы термической травмы / А. А. Алексеев, К. М. Крылов // Комбустиология. – 2002. – № 12–13. – С. 23–24.
2. Даценко Г. В. Динаміка ультраструктурних змін альвеоло-капілярного бар'єра легеневої тканини щурів після кріодеструкції шкіри / Г. В. Даценко // Вісник морфології. – 2001. – Т. 7, № 1. – С.117–120.
3. Козинец Г.П., Слесаренко С.В., Радзиховский А.П., Повстяной Н.Е., Шейман Б.С. Ожоговая интоксикация. Патогенез, клиника, принципы лечения. – К.: Феникс. – 2004. – 272 с.
4. Парамонов Б. А. Ожоги: Руководство для врачей / Парамонов Б. А., Порембский Я. О., Яблонский В. Г. - САб.: Спец. Лит, 2000. – 480 с.
5. Рудий Ю. Й. Ультраструктурні зміни альвеоло-капілярного бар'єру легеневої тканини у щурів після локальної гіпертермії шкіри / Ю. Й. Рудий, І. В. Гунас // Вісник морфології. – 2001. – Т. 7, № 2. – С. 220–223.
6. Саркисов Д. С. Микроскопическая техника / Саркисов Д. С., Перова Ю. Л. – М. : Медицина, 1996. – 362 с.
7. Perl M. Pathogenesis of indirect (secondary) acute lung injury / M. Perl, J. Lomas-Neira, F. Venet [et al.] // Expert Review of Respiratory Medicine – 2011. Vol. 5, N 1. – P. 115–126.
8. Vtiurin B. V. The comparative characteristics of pulmonary and renal ultrastructural changes in burn sepsis / B. V. Vtiurin, I. A. Chekmareva, E. N. Gordienko [et al.] // Arh. Patol. – 2008. Vol. 70, N 1. – P. 29–35.

Надійшла 12.09.2011 р.
Рецензент: проф. С.А.Кащенко