

УДК:591.445:57.044
©Луговсков Д. А., 2012

МОРФОМЕТРИЧЕСКИЕ ПАРАМЕТРЫ РЕЗЦА НИЖНЕЙ ЧЕЛЮСТИ ПОЛОВОЗРЕЛЫХ КРЫС ПРИ ИНГАЛЯЦИИ ПАРАМИ ТОЛУОЛА И ПРИМЕНЕНИИ В КАЧЕСТВЕ КОРРЕКТОРОВ ТИОТРИАЗОЛИНА И НАСТОЙКИ ЭХИНАЦЕИ ПУРПУРНОЙ Луговсков Д. А.

ГЗ «Луганский государственный медицинский университет»

Луговсков Д. А. Морфометрические параметры резца нижней челюсти половозрелых крыс при ингаляции парами толуола и применении в качестве корректоров тиотриазолина и настойки эхинацеи пурпурной // Украинский морфологический альманах. – 2012. – Том 10, №2. – С. 62-64.

В эксперименте на 180 белых крысах половозрелого возраста установлены особенности изменений морфометрических параметров резца нижней челюсти после 60-дневных ингаляций парами толуола и оценена возможность коррекции возникающих изменений при помощи тиотриазолина и настойки эхинацеи пурпурной. Выявлено, что внутрибрюшинное введение тиотриазолина сопровождалось более выраженным по амплитуде и продолжительности (с 1 по 60 сутки периода реадaptации) сглаживанием угнетающего влияния ингаляций парами толуола на процессы дентиногенеза в резце и его роста, чем в группе с внутрибрюшным введением настойки эхинацеи пурпурной.

Ключевые слова: крысы, резец, толуол, тиотриазолин, настойка эхинацеи пурпурной

Луговський Д. О. Морфометричні параметри різця нижньої щелепи статевозрілих щурів при інгаляції парами толуолу і застосуванні в якості коректорів тиотриазоліну та настоянки ехінацеї пурпурової // Український морфологічний альманах. – 2012. – Том 10, №2. – С. 62-64.

В експерименті на 180 білих щурах статевозрілого віку встановлені особливості змін морфометричних параметрів різця нижньої щелепи після 60-денних інгаляцій парами толуолу та оцінена можливість корекції виникаючих змін за допомогою тиотриазоліну та настоянки ехінацеї пурпурової. Виявлено, що внутрішньоочеревинне введення тиотриазоліну супроводжувалося більш вираженим за амплітудою та тривалістю (з 1 по 60 добу періоду реадaptації) згладжуванням пригнічуючого впливу інгаляцій парами толуолу на процеси дентиногенезу в різці та його росту, ніж у групі з внутрішньошлунковим введенням настоянки ехінацеї пурпурової.

Ключові слова: щури, різець, толуол, тиотриазолін, настоянка ехінацеї пурпурової

Lugovskov D.A. Morphometric parameters of lower incisors of adult rats after inhalation of toluene vapors and use as correctors Thiotriazoline and tincture of Echinacea purpurea // Український морфологічний альманах. – 2012. – Том 10, №2. – С. 62-64.

The peculiarities of changes of morphometric parameters of mandibular incisor after a 60-day inhalation of toluene vapors and the potential compensation arising changes with thiotriazoline and tincture of echinacea purpurea in the experiment on 180 white mature rats was studied. It was found, that intraperitoneal administration thiotriazoline associated with more pronounced in amplitude and duration (1 to 60 day period of rehabilitation) smoothing inhibitory effect of inhaled toluene vapors in the processes of incisor dentinogenesis and growth, than in the group with intragastric administration of tincture of echinacea purpurea.

Key words: rat, incisor, toluene, thiotriazolin, tincture of Echinacea purpurea

Толуол представляет собой прозрачную, бесцветную жидкость с характерным запахом, которая в естественных условиях встречается в сырой нефти и в дереве тол. Также он производится при изготовлении бензина и других видов топлива из нефти и при коксовании каменного угля. Толуол широко используется в производстве красителей, растворителей, лаков, клеев, изделий из резины, а в некоторых случаях и в процессах изготовления кожных изделий. Кроме того, с толуолом часто контактируют работники, занятые на производстве эпоксидных смол, стирола, некоторых видов фармацевтической продукции, полиграфисты, производители обуви [2, 4, 11, 13].

В настоящее время достаточно полно изучено влияние паров толуола на морфогенез надпочечных желез, тимуса, селезенки и других органов [3, 6, 12]. Имеются также единичные сведения о влиянии паров толуола на процессы роста и формирования скелета (трубчатых, плоских, смешанных, а также нижней челюсти) [7, 8].

Резец нижней челюсти крыс представляет собой уникальную экспериментальную модель для медико-биологических исследований, поскольку характеризуется непрерывным ростом и обновлением своей структуры на протяжении всего периода онтогенеза [15]. Дентин резца нижней челюсти рассматривается как специализированная костная ткань, в которой

процессы перестройки протекают наиболее активно, чем в других тканях зуба (цемент, эмаль) [1]. В литературе отсутствуют сведения об особенностях изменений морфометрических параметров резца в условиях ингаляционного воздействия парами толуола и сведения о возможности коррекции возникающих изменений при помощи тиотриазолина и настойки эхинацеи пурпурной.

Поэтому целью исследования явилось установить особенности изменений морфометрических параметров резца нижней челюсти половозрелых крыс при ингаляционном воздействии парами толуола и применении в качестве корректоров тиотриазолина и эхинацеи пурпурной.

Работа выполнена в рамках плана научных исследований ГЗ «Луганский государственный медицинский университет» и является составной частью научно-исследовательской работы кафедры нормальной анатомии человека «Морфогенез органов эндокринной, иммунной и костной систем под влиянием экологических факторов» (государственный регистрационный номер № 0110U005043) и «Морфогенез органов эндокринной, иммунной и костной систем под хроническим влиянием летучих компонентов эпоксидных смол» (государственный регистрационный номер №0109U00461).

Материал и методы исследования. Экспериментальное исследование было проведено на

180 белых беспородных половозрелых крысах-самцах, полученных из вивария ГЗ "Луганский государственный медицинский университет" и содержащихся согласно требованиям и положениям, установленным "Европейской Конвенцией по защите позвоночных животных, использующихся для экспериментальных и научных целей (Страсбург, 1986) [14].

Первую группу составили половозрелые интактные крысы-самцы (контрольная группа), которым внутрибрюшинно вводили эквивалентное по объему количество изотонического физиологического раствора в течение 2 месяцев. Вторая группа – крысы, которые ежедневно на протяжении двух месяцев в установке для ингаляционного введения веществ получали ингаляции толуола с единоразовой экспозицией 4 часа в 10 ПДК (ГОСТ 12. 1. 005 – 88) [11]. Третья группа – животные, которые ежедневно на протяжении двух месяцев получали внутрибрюшинно ампулярный 2,5% раствор титриазолина в дозе 117,4 мг/кг (производство АТ «Галичфарм», г. Львов, разработка НВО «Фарма-Трон», г. Запорожье, утверждённый приказом МОЗ Украины №641 от 18.10.2007 г., регистрационный номер № UA/2931/01/02). Четвертая группа – крысы, которые на протяжении двух месяцев ежедневно получали с помощью внутрижелудочного зонда настойку эхинацеи пурпурной из расчёта 0,1 мг сухого вещества на 100 г массы крысы (производство "ЗАТ" Фармацевтическая фабрика "Виола", г. Запорожье, утверждённый приказом МОЗ Украины №342 от 01.07.2008г., регистрационный номер № UA/0363/01/01). Пятая группа – половозрелые крысы-самцы, которым на протяжении двух месяцев на фоне ингаляционного введения толуола в специальной установке параллельно вводили внутрибрюшинно ампулярный 2,5% раствор титриазолина в дозе 117,4 мг/кг.

Шестая группа – половозрелые крысы-самцы, которым на протяжении двух месяцев на фоне ингаляционного введения толуола в специальной установке параллельно при помощи внутрижелудочного зонда вводили настойку эхинацеи пурпурной из расчёта 0,1 мг сухого вещества на 100 г массы крысы. Крысы выводили из эксперимента на 1, 7, 15, 30, 60 сутки после завершения двухмесячного воздействия толуола посредством декапитации под эфирным наркозом. Выделяли нижнюю челюсть, производили ее распили на уровне 3 большого коренного зуба, полученные кусочки фиксировали в 10% растворе нейтрального формалина, декальцинировали, обезвоживали и заливали в парафин. Гистологические срезы толщиной 10-12 мкм окрашивали гематоксилин-эозином [10]. Гистологическое исследование микропрепаратов проводили с помощью микроскопа Olympus CX-41, цифрового фотоаппарата Olympus SP 500UZ. Морфометрическое исследование гистологических срезов проводили в лицензионной компьютерной программе «Morpholog» [9] (измеряли ширину слоя одонтобластов, предентина, зрелого дентина и его общую ширину в лингвальных отделах, а также мезиодистальный размер резца).

Полученные цифровые данные подвергались статистической обработке в программе «STATISTICA 5.11» (определяли среднее значение параметра, среднего ошибку) [5]. Достоверность статистически

значимых различий между показателями экспериментальных и контрольных групп определяли с помощью критерия Стьюдента ($p < 0,05$).

Результаты исследования. У интактных половозрелых крыс в ходе наблюдения (с 1 по 60 сутки) наблюдалось уменьшение ширины слоя одонтобластов и предентина резца с $54,31 \pm 0,67$ по $51,67 \pm 0,66$ мкм и $44,14 \pm 0,53$ по $42,06 \pm 0,54$ мкм соответственно. Ширина слоя зрелого дентина и его общая ширина, напротив, возрастала с $142,03 \pm 1,79$ по $147,77 \pm 1,67$ мкм и с $186,17 \pm 1,66$ по $190,03 \pm 1,87$ мкм. Мезиодистальный размер резца также увеличивался с $1052,22 \pm 8,67$ по $1101,61 \pm 6,92$ мкм. Динамика изменения гистоморфометрических параметров резца половозрелых крыс объясняется достаточно высокой функциональной активностью одонтобластов и продолжающимся ростом резца у крыс половозрелого возраста.

При исследовании гистоморфометрических показателей резца после 60-дневного ингаляционного воздействия толуола выявлено, что ширина слоя одонтобластов резца уменьшалась, по сравнению с параметрами интактных крыс, с 1 по 60 сутки наблюдения на 10,23%, 10,08%, 10,16%, 7,78%, 6,24%, ширина слоя предентина – на 12,90%, 11,23%, 10,03%, 8,81%, 7,86%, ширина слоя зрелого дентина – 11,91%, 11,31%, 10,23%, 7,99%, 7,96%, а его общая ширина – на 12,15%, 11,29%, 10,18%, 8,17%, 7,94%. Мезиодистальный размер резца имел меньшие показатели с 1 по 60 сутки на 7,99%, 8,91%, 8,97%, 6,97%, 6,94% соответственно. Исходя из этого, можно предположить, что ингаляции парами толуола сопровождаются угнетением дентиногенеза в резце и уменьшением его роста.

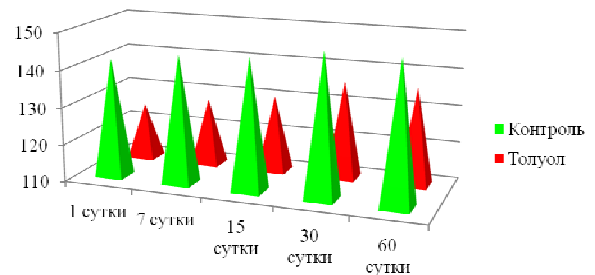


Рис. 1. Динамика изменений ширины слоя зрелого дентина резца нижней челюсти половозрелых крыс после 60-дневных ингаляций парами толуола (в сравнении с параметрами 1-й группы).

При внутрибрюшинном введении титриазолина животным, которые подвергались 60-дневному ингаляционному воздействию парами толуола выявлено, что ширина слоя одонтобластов и предентина была достоверно меньше параметров интактных крыс на 7 сутки наблюдения на 4,17% и 4,82%, ширина слоя зрелого дентина – на 15 сутки на 5,56%, а его общая ширина и мезиодистальный размер резца – с 7 по 15 сутки на 4,26%, 5,19% и 2,97%, 2,90% соответственно.

При сравнении полученных результатов с показателями 2-й группы установлено, что ширина слоя одонтобластов резца имела большие параметры с 1 по 60 сутки наблюдения на 6,75%, 7,59%, 10,15%, 9,17%, 6,71%, ширина слоя предентина – на 9,27%, 8,21%, 11,47%, 8,81%, 9,18%, ширина слоя зрелого дентина – на 8,88%, 6,48%,

9,01%, 7,27%, 7,16%, его общая ширина – на 8,97%, 6,88%, 9,58%, 7,62%, 7,61%. Мезиодистальный размер резца увеличивался с 1 по 60 сутки на 5,34%, 6,60%, 6,93%, 8,17%, 6,65% (рис. 2).

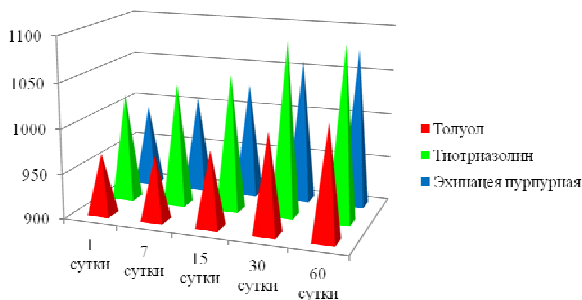


Рис. 2. Динамика изменений мезиодистального размера резца нижней челюсти половозрелых крыс, которым после 60-дневных ингаляций парами толуола вводилась тиоприазолин и настойка эхинацеи пурпурной (в сравнении с параметрами 2-й группы).

При внутрижелудочном введении настойки эхинацеи животным, которые подвергались 60-дневному ингаляционному воздействию парами толуола установлено, что ширина слоя одонтобластов была меньше параметров интактных крыс с 1 по 30 сутки наблюдения на 6,91%, 6,12%, 4,46%, ширина слоя предентина – с 1 по 15 сутки на 9,82%, 7,47%, ширина слоя зрелого дентина – с 1 по 60 сутки на 9,62%, 7,73%, 5,94%, 3,96%, а его общая ширина – в эти же сроки на 9,67%, 7,67%, 5,38%, 4,03%. Мезиодистальный размер резца уменьшался с 1 по 30 сутки на 5,74%, 5,61%, 4,93%.

При сравнении полученных результатов с показателями 2-й группы выявлено, что ширина слоя одонтобластов увеличивалась с 15 по 60 сутки на 6,34%, 7,46%, 4,30%, ширина слоя предентина – на 15, 60 сутки на 7,29%, 5,95%, ширина слоя зрелого дентина – с 15 по 60 сутки на 4,77%, 4,38%, 5,36%, а его общая ширина – с 7 по 60 сутки на 4,08%, 5,35%, 4,51%, 5,49% соответственно. Мезиодистальный размер резца возрастал с 7 по 60 сутки на 3,62%, 4,44%, 4,84%, 4,96%.

Выводы.

1. При 60-дневном ингаляционном воздействии парами толуола наблюдалось угнетение, по сравнению с данными интактных крыс, дентиногенеза в резце нижней челюсти и торможение его роста во все сроки периода реадaptации (с 1 по 60 сутки).

2. Внутрибрюшинное введение животным тиоприазолина сопровождалось сглаживанием угнетающего влияния ингаляций парами толуола на морфометрические параметры резца нижней челюсти с 1 по 60 сутки периода реадaptации, что может указывать на оптимизацию процессов дентиногенеза в резце и его роста.

3. При внутрижелудочном введении настойки эхинацеи пурпурной наблюдалось менее выраженное по амплитуде и продолжительности (с 15 по 60 сутки) сглаживание угнетающего влияния ингаляций парами толуола на морфометрические параметры резца нижней челюсти, чем в 5-й экспериментальной группе.

ЛИТЕРАТУРА:

1. Быков В. А. Гистология и эмбриология органов полости рта человека / Быков В. А. – СПб:

«Специальная литература», 1996. – 248 с.

2. Васильева И. А. Состояние специфических функций у работниц, подвергающихся воздействию эпоксидных смол и полимерных материалов на их основе в процессе трудовой деятельности / И. А. Васильева, А. П. Яворовский // Лікарська справа. – 1999. – № 5. – С.142–146.

3. Волошин В. М. Эффекты ингаляционного влияния толуола на массу селезенки статовозрілих щурів / В. М. Волошин // Український медичний альманах. – 2009. – Т. 12, № 5 (додаток). – С. 65–68.

4. Высоцкий И. Ю. Токсичность и метаболизм эпоксидных соединений / И. Ю. Высоцкий // Український медичний альманах. – 2000. – Т. 3, № 2. – С. 43–46.

5. Лапач С. Н. Статистические методы в медико-биологических исследованиях с использованием Excel / С. Н. Лапач, А. В. Чубенко, П. Н. Бабич. – Киев: Морион, 2000. – 320 с.

6. Ли Я. Б. Особенности биологического действия эпоксидной смолы марки УП-666-4 на организм животных в хроническом эксперименте / Ли Я. Б. // Сб. Гигиена труда. – Киев, 2000. – Вып. 31. – С. 226.

7. Лузин В. И. Морфофункциональное состояние мышечкового хряща нижней челюсти крыс после 60-дневной ингаляции парами толуола / В. И. Лузин, Д. А. Луговсков, А. Н. Скоробогатов // Український медичний альманах – 2012. – Т. 15, № 1. – С. 87–90.

8. Лузин В. И. Формообразование нижней челюсти у белых крыс после длительной ингаляции парами толуола / В. И. Лузин, Д. А. Луговсков, А. Н. Скоробогатов // Український морфологічний альманах. – 2011. – Т. 9, № 2. – С. 43–46.

9. Овчаренко В. В., Маврич В. В. Компьютерная программа для морфометрических исследований «Morpholog» / Свідотство про реєстрацію авторського права на твір № 9604, дата реєстрації 19.03.2004.

10. Саркисов Д. С. Микроскопическая техника: Руководство для врачей и лаборантов / Саркисов Д. С., Перов Ю. А. – М.: «Медицина», 1996. – 544 с.

11. Шевченко А.М. Профилактика профинтоксикаций при производстве и применении эпоксидных смол / А.М. Шевченко, А.П. Яворовский // К.: Здоров'я, 1985. – 96 с.

12. Belik I. A. Peculiarities of the adrenal glands morphogenesis by influence of toluene / I. A. Belik // Український медичний альманах. – 2012. – Т. 15, № 1. (додаток). – С. 11.

13. AEGLS. Proposed Acute Exposure Guideline Levels. Toluene (CAS Reg. No. 108-88-3). United States Environmental Protection Agency Office of Pollution Prevention and Toxics. Public Draft. – 2000.

14. European convention for the protection of vertebrate animals used for experimental and other scientific purpose: Council of Europe 18.03.1986. - Strasbourg, 1986. - 52 p.

15. Kuijpers M. H. Review article. The rat incisor in toxicologic pathology / M. H. Kuijpers, A. J. van de Kooij, P. J. Slootweg // Toxicol. Pathol. – 1996. – V. 24, № 3. – P. 346–360.

Надійшла 11.01.2012 р.

Рецензент: доц. В.М.Волошин