УДК: 616.36-002+616.33-005.1
© Дрель В. Ф., 2012

ВЛИЯНИЕ ФИЗИЧЕСКОЙ НАГРУЗКИ НА ГИСТОСТРУКТУРУ ПЕЧЕНИ ПРИ ГЕПАТИТЕ

Дрель В.Ф.

ГУ «Луганский национальный университет имени Тараса Шевченко»

Дрель В.Ф. Влияние физической нагрузки на гистоструктуру печени при гепатите // Український морфологічний альманах. – 2012. – Том 10, № 3. – С. 28-30.

Исследование проведено на белых крысах. Изучены морфологические проявления в печени в условиях физической нагрузки на фоне экспериментального гепатита. Установлено, что на фоне экспериментального гепатита физическая нагрузка способствует появлению более грубых деструктивных изменений в печени с явлениями жировой дистрофии и цирроза.

Ключевые слова: гепатит, физическая нагрузка.

Дрель В.Ф. Вплив фізичного навантаження на гістоструктуру печінки при гепатиті // Український морфологічний альманах. – 2012. – Том 10, № 3. – С. 28-30.

Дослідження проведено на білих щурах. Вивчені морфологічні прояви в печінці в умовах фізичного навантаження на тлі експериментального гепатиту. Встановлено, що на тлі експериментального гепатиту фізичне навантаження сприяє появі грубіших деструктивних змін в печінці з явищами жирової дистрофії і цирозу.

Ключові слова: гепатит, фізичне навантаження.

Drel V.F. Influence of physical training on histological structure of the liver in hepatitis // Український морфологічний альманах. – 2012. – Том 10, № 3. – С. 28-30.

The research is carried out in white rats. The morphological manifestations in the liver in condition of physical training on the base of experimental hepatitis are studied. It is established that physical training on the base of experimental hepatitis contributes to development more manifested changes up to fat hepatitis and liver cirrhosis.

Key words: hepatitis, physical training.

Введение. Исходом гепатита является цирроз печени (ЦП), который представляет собой финальную и необратимую стадию печеночной патологии [1, 2]. Причиной развития ЦП в 81 % случаев являются острые и хронические заболевания печени [3-5]. Хроническим гепатитом в США болеют около 4 млн человек [6]. Летальность при хронических диффузных заболеваниях печени за 10 лет, по прогнозам S. Zou et al. (2000), возрастет на 126 % [7].

В последнее время заболевания печени связывают со все возрастающим количеством чужеродных химических соединений (ксенобиотиков), которые могут поступать в организм с водой, пищей и воздухом. Актуальность проблемы связана с действием ксенобиотиков, а именно продуктов их метаболизма, на органы и системы живого организма [8, 9]. В процессе эволюции выработались способы адаптации организма к действию ксенобиотиков. Ведущую роль при этом играют метаболические механизмы, обезвреживающие липофильные токсические вещества экзогенного и эндогенного происхождения [10].

Другой актуальной проблемой является внезапное появление болей в правом подреберье у спортсменов при физических нагрузках во время соревнований или тренировочных занятий. В медицине такое появление болей диагностируется как печеночный болевой синдром (ПБС) [39, 40]. Адаптация к физическим нагрузкам осуществляется различными функциями печени. Поэтому при патологических изменениях в печени, желчном пузыре и желчевыводящих путях, чаще у спортсменов, развивается хронический ПБС [11, 12].

Однако особенности морфофункциональной адаптации печени к физической нагрузке в норме и в условиях острого и хронического гепатита изучены недостаточно полно. В частности, практически отсутствуют данные о влиянии физической нагрузки на морфологическую организацию печени в условиях острого и хронического гепатита.

Цель исследования – в условиях экспериментального гепатита изучить влияние физической нагрузки на изменение гистоструктуры печени.

Материалы статьи является частью научно-исследовательской работы ГУ «Луганский национальный университет имени Тараса Шевченко» под номером государственной регистрации 0198U002641 «Механизмы адаптации к факторам окружающей среды». Автор является исполнителем одного из направлений, которое касается изучения механизмов адаптации органов и систем в норме и при экспериментальной патологии с номерами государственной регистрации 0106U013002 и 0106U013003.

Материал и методы исследования. Исследование проведено на 65 белых беспородных крысах-самцах массой от 240 до 280 г в осенне-зимний период. 15 животных составили контрольную группу. Опытная группа включала 50 животных, которые были распределены в 2-х сериях экспериментов: 1. Моделирование гепатита; 2. Моделирование физической нагрузки на фоне экспериментального гепатита. У всех животных опытной группы моделировали гепатит путем подкожного введения хлороформа на оливковом масле в течение 30 суток 2 раза в неделю из расчета 0,3 мл на 100 г массы животного после предварительного одноразового перегревания животных в течение 20 мин в воздушном термостате с искусственной вентиляцией при температуре воздуха 45°С. Опытных животных второй серии экспериментов ежедневно в течение 30 суток утомляли 70-минутной принудительной беговой нагрузкой во вращающемся барабане. Беговая нагрузка осуществлялась с начальной скоростью вращения барабана 23 об./мин. Постепенно скорость вращения доводили до 42 – 45 об./мин. Животных контрольной и

опытной групп выводили из эксперимента на 30 сутки. Изучали гистоструктуру печени путем окрашивания срезов гематоксилин-эозином и пикрофуксином по ван Гизону.

Содержание крыс и уход за ними осуществляли с соблюдением принципов «Европейской конвенции о защите позвоночных животных», которые используются для экспериментальных и других научных целей (Страсбург, 1986) [13], а также решения «Первого национального конгресса о биоэтике» (Киев, 2001).

Результаты исследований и их обсуждение. После 30-суточного моделирования гепатита в печени определялось хроническое диффузное поражение, которое проявлялось очагами деструкции паренхимы, чередовавшимися с практически интактной тканью. Появлялась своеобразная мозаичность поражения печени. Причем, в большей степени поражались периферические отделы печени. Печеночные дольки подвергались перестройке, что проявлялось мозаичным сочетанием дистрофических и регенераторных изменений. Это сопровождалось появлением мелких клеток, зачастую лишенных ядер, которые соседствовали с довольно большими печеночными клетками с крупными ядрами. Распространяющиеся из расширенных портальных полей лимфогистиоцитарно-плазматические воспалительные инфильтраты разрушали пограничную гепатоцитарную пластинку и проникали в перипортальное пространство, распространяясь в ряде случаев далеко вглубь дольки по ходу ступенчатых некрозов гепатоцитов. В связи с тем, что мультилобулярные некрозы паренхимы печени захватывали несколько долек, между двумя соседними портальными трактами или между портальными трактами и центральными венами образовывались мостовидные некрозы, которые разделяли дольку на характерные некротические септы. Эти процессы вызывали нарушение кровообращения и способствовали возникновению беспорядочной узелковой регенераторной реакции в уцелевших островках паренхимы, а также формированию ложных регенераторных долек различной величины.

Наряду с некротическими участками и участками с жировой дистрофией, в печеночной ткани определены участки с явлениями деструкции, которые захватывали центральные отделы дольки. Развивался портальный цирроз печени.

В ряде случаев в паренхиме печени определяли очаги полиморфно-клеточной инфильтрации (плазматические и гистиоцитарные клетки, лимфоциты и полиморфно-ядерные лейкоциты). Наличие таких очагов указывало не только на дегенерацию и воспаление, но и на пролиферативные процессы в печени. Печеночные клетки в зонах очаговых некрозов были увеличены в объеме и нередко образовывали розетковидные железистые структуры. Последнее указывало на сохранившуюся регенераторную активность клеток. Регенераторные процессы проявлялись увеличением доли двуядерных клеток, гипертрофией ядер гепатоцитов, увеличением числа ядрышек. По-видимому, это связано с адаптацией и развитием компенсаторно-приспособительных процессов, в частности, с усилением белково-синтетической функции клеток (рис. 1 и 2).

После 30-суточной экспозиции эксперимента с физической нагрузкой на фоне экспериментального гепатита, печень была увеличена в размере, плотная, с закругленными краями и выраженной полиморфной пятнистостью на диафрагмальной и вентральной поверхностях. На разрезе паренхима печени была влажная, полнокровная с очагами белесоватой и желтоватой окраски, что придавала ей мозаичный вид.

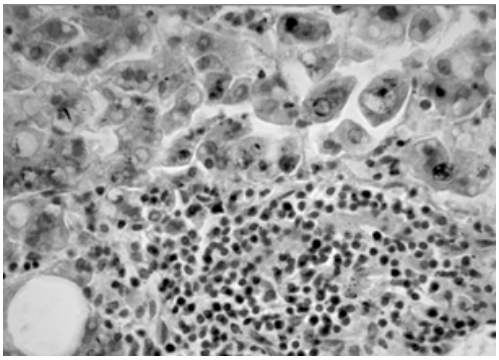

Рис. 1

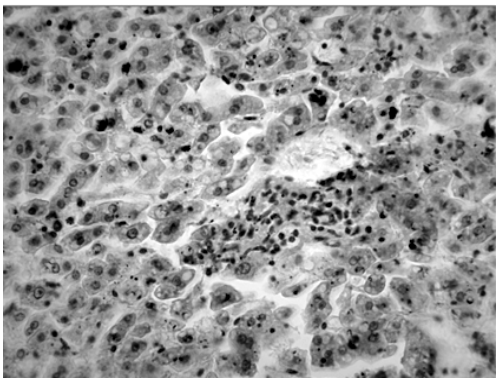

Рис. 2

Рис. 1 и 2. Печень крысы после 30-суточного моделирования гепатита. Гематоксилин-эозин. х200.

В паренхиме печени было выраженное венозное полнокровие. Границы между дольками были разрушены. Рядом лежащие центральные вены, диаметр которых был неодинаковым, формировали сосудистую группу из 2 и более вен. Определялись четко отграниченные очаги деструкции печеночной паренхимы с жировой дистрофией печеночной паренхимы (рис. 3).

Выявлены очаги расширенных, полнокровных синусоидов вокруг центральной вены и в средней части дольки. Помимо расширения синусоидов, были найдены разрывы печеночных балок с образованием очагов кровоизлияний. В стенках синусоидов встречалось краевое стояние сегментоядерных лейкоцитов и лимфоцитов. Определено формирование соединительной ткани с образованием узлов регенерации и ацинусов, окруженных молодой волокнистой соединительной тканью. Молодая соединительная ткань содержала клеточные элементы, отдельные клетки печени, многочисленные желчные протоки и молодые коллагеновые волокна. В этих гипертрофированных прослойках соединительной ткани проходили сосуды воротной и печеночной вен. Печеночные вены были расширены, стенка их истончена (рис. 4 и 5). Определены крупные очаги полиморфноклеточной инфильтрации, граничащие с очагами некроза (рис. 6).

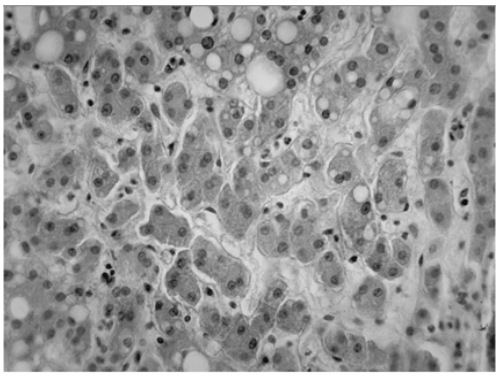

Рис. 3. Печень после 30-суточного моделирования физической нагрузки на фоне экспериментального гепатита. Гематоксилин-эозин. Ув. х 200.

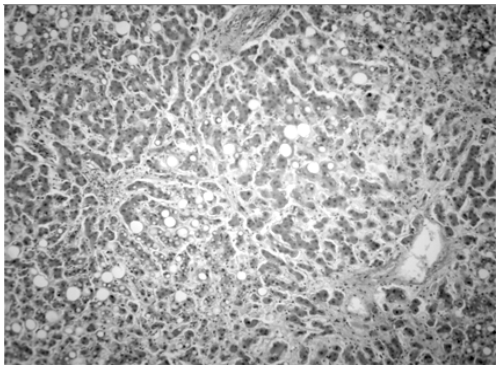

Рис. 4. Печень после 30-суточного моделирования физической нагрузки на фоне экспериментального гепатита. Пикрофуксин по ван Гизону. Ув. х 70.

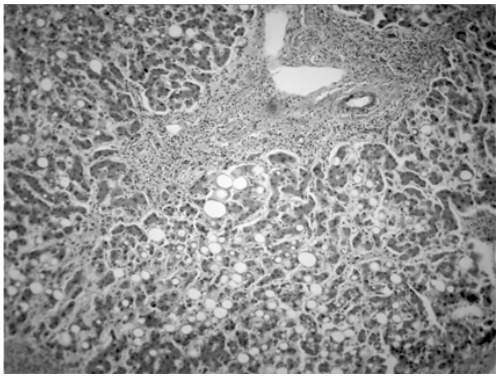

Рис. 5. Печень после физической нагрузки на фоне 30-суточного моделирования гепатита. Пикрофуксин по ванн Гизону. Ув. х 70.

Выводы: В условиях 30-суточной физической нагрузки на фоне экспериментального гепатита в печени животных опытной группы выявлены грубые деструктивные изменения, которые характеризовались стойким венозным полнокровием с появлением очагового некроза. Выявлены морфологические предпосылки для жировой дистрофии и цирроза печени. Полученные результаты подтверждают данные предварительных наших исследований [14]. Кроме этого, были выявлены процессы регенерации и репарации печеночной паренхимы, которые проявлялись формированием узлов регенерации с гепатоцитами, содержащими по два ядра, и ацинусов, окруженных молодой волокнистой соединительной тканью. Молодая соединительная ткань содержала клеточные элементы, отдельные клетки печени, многочисленные желчные протоки и молодые коллагеновые волокна.

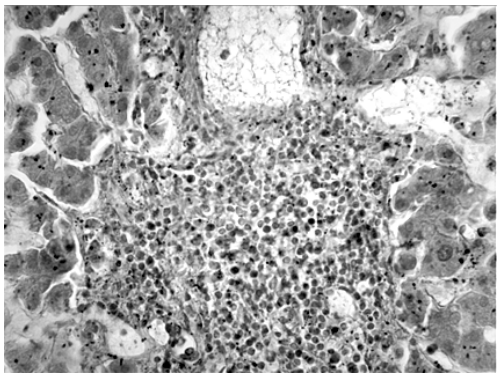

Рис. 6. Печень после физической нагрузки на фоне 30-суточного моделирования гепатита. Пикрофуксин по ванн Гизону. Ув. х 200.

В **перспективе дальнейших исследований** целесообразно изучить функциональные характеристики печени в процессе моделирования описанной патологии.

ЛИТЕРАТУРА:

1. Estimating future hepatitis C morbidity, mortality, and costs in the United States / [J. B.Wong, G. M. McQuillan, J. G. McHutchison, T. Poynard] // Am. J. Public. Health. – 2000. – Vol. 90 (10). – P. 1562 – 1569.
2. Sharma B. C. Hepatic venous pressure gradient in cirrhosis: role in variceal bleeding, non-bleeding complications and outcome / B. C. Sharma, S. K. Sarin // Asian J. Surg. – 2006. – Vol. 29 (3). – P. 113 – 119.
3. Серов В. В. Морфологическая верификация хронических вирусных и алкогольных гепатитов / В. В. Серов // Рос. журн. гастроэнтерол., гепатол., колопроктол. – 1998. – № 5. – С. 26 – 29.
4. Хронический вирусный гепатит и алкогольная печень: клинико-морфологические корреляции / [Е.Л. Танащук, С. М. Секамова, В. В. Серов, И. В. Попов] // Архив патологии. – 2000. – № 3. – С. 37 – 42.
5. Chronic hepatitis D: a vanishing Disease? An Italian multicenter study / [G. B. Gaeta, T.Stroffolini, M. Chiaramonte et al. // Hepatology. – 2000. – Vol. 32 (4). – P. 824 – 827.
6. Cost-effectiveness of 24 or 48 weeks of Interferon alone or with Ribavirin as initial treatment of chronic hepatitis C / [J. B. Wong, T. Poynard, M. -H. Ling, K. Janice] //Amer. J. Gastroenterol. – 2000. – Vol. 95 (6). – P. 45 – 49.
7. Zou S. Prediction of hepatitis C burden in Canada / S. Zou, M. Tepper, S. El Saadany // Can. J. Gastroenterol. – 2000. – Vol. 14 (7). – P. 575 – 580.
8. Голиков С. Н. Общие механизмы токсического действия / С. Н. Голиков, И. В. Саноцкий, Л. А. Тиунов. – Ленинград : Медицина, 1986. – 280 с.
9. Головенко П. Л. Сравнительная биохимия чужеродных соединений / П. Л. Головенко, Т. Л. Карасев. – Киев : Наук. думка, 1983. – 199 с.
10. Райс Р. Х. Биологические эффекты токсических соединений: курс лекций / Р. Х Райс, Л. Ф. Гуляева. – Новосиб. : Гос. ун-т. Новосибирск, 2003. – 208 с.
11. Школьник Н. М. Особенности кровообращения печени у квалифицированных спортсменов // Теор. и практ. физ. культ. – 1985. – № 9. – С. 20 – 21.
12. Рубцова М. А. Состояние печеночной гемодинамики у спортсменов высшей квалификации / М. А. Рубцова // Теор. и практ. физ. культ. – 1997. –№ 4. – С. 15 – 18.
13. European convention for the protection of vertebral animals used for experimental and other scientific purpose: Council of Europe 18.03.1986. – Strasbourg, 1986. – 52 p.
14. Дрель В. Ф. Морфофункциональные изменения в печени при физической нагрузке на фоне токсического гепатита / В. Ф. Дрель, А. А. Виноградов // Український морфологічний альманах. – 2011. –Т. 9, № 3. – С. 96 – 99.

Надійшла 03.06.2012 р.
Рецензент: проф. В.І.Лузін