

УДК: [611.12.018 : 612.014.461] – 053 : 616 – 092.9

О.С. Ярмоленко**ЯКІСНИЙ АНАЛІЗ ЗМІН МІОКАРДУ ЩУРІВ РІЗНИХ ВІКОВИХ ГРУП ЗА УМОВ ГІПЕРГІДРАТАЦІЇ ОРГАНІЗМУ***Медицинский институт Сумського Державного Університету.***Ярмоленко О.С.** Якісний аналіз змін міокарду щурів різних вікових груп за умов гіпергідратації організму // Український морфологічний альманах. – 2013. – Том 11, № 3. – С. 69-72.

Проаналізовані якісні перетворення міокарду щурів за умов гіпоосмолярної гіпергідратації. Були виготовлені гістологічні препарати серця щурів та проведена якісна оцінка морфологічних змін міокарду тварин різних вікових груп при досягненні ними легкого, середнього та важкого ступеню гіпергідратації в порівнянні з контрольними щурами. Виявлено, що зміни міокарду за умов гіпергідратації пов'язані з перебудовою як клітинного (поліморфізм ядер кардіоміоцитів, їх крайове розташування, хвиляста деформація м'язових волокон), так і стромального (стромальний та периваскулярний набряк, крововиливи, клітинна інфільтрація) компонентів міокарда. Інтенсивність цих змін залежить від ступеню гіпергідрії та віку дослідних тварин.

Ключові слова: міокард, гіпергідратація, вік**Ярмоленко О. С.** Качественный анализ изменений миокарда крыс разных возрастных групп в условиях гипергидратации организма // Український морфологічний альманах. – 2013. – Том 11, № 3. – С. 69-72.

Проанализированы качественные преобразования миокарда крыс в условиях гипоосмолярной гипергидратации. Были изготовлены гистологические препараты сердца крыс и проведена качественная оценка морфологических изменений миокарда животных разных возрастных групп при достижении ими легкой, средней и тяжелой степени гипергидратации в сравнении с контрольными крысами. Выявлено, что изменения миокарда в условиях гипергидратации связаны с перестройкой как клеточного (полиморфизм ядер кардиомиоцитов, их крайовое расположение, волнообразная деформация мышечных волокон), так и стромального (стромальный и периваскулярный отек, кровоизлияния, клеточная инфильтрация) компонентов миокарда. Интенсивность этих изменений зависит от степени гипергидратации и возраста исследуемых животных.

Ключевые слова: миокард, гипергидратация, возраст**Yarmolenko O. S.** Qualitative analysis of changes in the myocardium of rats of different ages at hypoosmolar overhydration // Український морфологічний альманах. – 2013. – Том 11, № 3. – С. 69-72.

We analyzed qualitative transformation of myocardium in rats at hypoosmolar overhydration. We made histological preparations of the heart in rats and conducted qualitative assessment of morphological changes in the myocardium of animals of different age groups when they reached mild, moderate and severe degree of the overhydration compared to control rats. We found that changes in the myocardium under hypoosmolar overhydration associated with the restructuring of both cellular (cardiomyocyte nuclei polymorphisms and their boundary location, wavy deformation of muscle fibers) and stromal (stromal and perivascular edema, hemorrhage, cellular infiltration) components of myocardium. The intensity of these changes depends on the degree of hyperhydration and age of experimental animals.

Key words: myocardium, overhydration, age.

Вступ. Смертність та інвалідність внаслідок серцево-судинної патології щороку зростає та стійко посідає перше місце. За даними XIII Національного конгресу кардіологів України 2012 р. хвороби системи кровообігу складають 66,3 %, у працездатному віці – 29,7 % [2]. Тому величезна кількість експериментальних робіт присвячена вивченню закономірностей морфологічних перетворень міокарду під впливом ендогенних та екзогенних чинників. В клінічній практиці досить часто трапляються хворі з розладами водно-електролітного балансу. Відомі роботи, що описують вплив загального зневоднення на міокард [6], але проблема перетворень міокарду під впливом позитивного водного балансу практично не вивчена.

Метою дослідження стало якісне вивчення гістологічних змін серцевого м'яза щурів різних вікових груп за умов гіпоосмолярної гіпергідратації.

Матеріали та методи. Вивчення особливостей перетворень міокарда за умов гіпоосмоляр-

ної гіпергідратації проведено на 90 білих лабораторних щурах-самцях. Тварини знаходились в стаціонарних умовах виварію з дотриманням правил Європейської конвенції про захист тварин. Щури були розподілені на 5 серій: три експериментальні та дві контрольні. Кожна експериментальна серія містила 18 тварин відповідно молодого, зрілого та старечого віку, яким моделювали всі 3 ступені гіпоосмолярної гіпергідрії. Для досягнення гіпергідрії тваринам зондово вводили дистильовану воду в кількості 10 мл тричі на добу. Також використовували виварені знесолені харчі для зменшення надходження солей в організм. Для запобігання фізіологічній підтримки водного гомеостазу та досягнення необхідного ступеня гідратації щурам вводили синтетичний аналог АДГ (вазопресину) «Минипрін» (Ferring) двічі на добу в дозі 0,01 мг. Тривалість моделювання гіпергідрії залежала від її ступеня та віку тварин. Так, для молодих особин моделювання легкого ступеню гіпергідрії становить 5 днів (зростання гідратації на 5%), серед-

ної тяжкості – 10 днів (зростання гідратації на 8%) та важкого ступеня – 15 днів (зростання гідратації на 15%). На відміну від тварин молодого віку легкий ступінь гіпергідрії у тварин зрілого та старечого віку досягався на 10-й день, середній – відповідно на 15-й та 20-й день і тяжкий – на 25-й день[3]. Першу контрольну серію становили 18 інтактних тварин 3 вікових груп (по 6 у кожній) : молодого (3 місяці), зрілого (8 місяців) та старечого (22 місяці) віку. У другу контрольну серію увійшли 18 щурів 3-х вікових груп (по 6 у кожній), яким вводився «Минирін» (Ferring) двічі на добу в дозі 0,01 мг, вважаючи на потенційний вплив вазопресину на серцево-судинну систему. Тварини отримували звичайну питну воду та харчі в межах добової фізіологічної потреби.

Евтаназія дослідних тварин здійснювалась шляхом декапітації під ефірним наркозом. Серця виїмали з грудної клітки. Для приготування гістологічних препаратів серця фіксували в 10% розчині нейтрального формаліну впродовж доби, зневоднювали в спиртах зростаючої концентрації та заливали в парафін. Готували поперечні та повздожні гістологічні зрізи серця товщиною 10 -15 мкм та забарвлювали їх гематоксилін-еозином з метою оцінки змін кардіоміоцитів, за ван-Гізон для вивчення перетворень стромального компоненту міокарда. Окрім загальнопоширених методів забарвлення, ми використовували ГОФП – метод для виявлення раннього ушкодження серцевої тканини. Назва цього метода забарвлення походить від перших літер вживаних барвників: гематоксилін - основний фуксин - пікринова кислота. В 1971 році цей метод був описаний Lie та співав. і мав назву «фуксиноррагический метод» [8]. Його сутність полягає в появі фуксинофільного субстрату в пошкоджених кардіоміоцитах, розташованого спочатку перинуклеарно, а потім в усій цитоплазмі. Дані зміни виявляються лише на початку ішемії міокарда, а при прогресуванні альтерації, коли спостерігається дезінтеграція та лізис м'язових волокон, фуксинофільний субстрат повністю зникає. ГОФП - метод виявляє кардіоміоцити з контрактурними пошкодженнями, фібрин, рубцову тканину та еластичні волокна [1,4].

Отримані препарати вивчали за допомогою світлового мікроскопа "OLIMPUS" на різних збільшеннях.

Результати та їх обговорення. Порівнюючи гістологічні препарати міокарда щурів 2 контрольних серій, ми не спостерігали різниці в їх структурі. Натомість гістоморфологічні перетворення міокарда виявляються в усіх експериментальних групах вже при легкому ступені гіпергідрії. Так, у молодих щурів спостерігається поліморфізм та крайове розташування ядер КМЦ, клітинний та стромальний набряк (мал. 1 а). У старих щурів наявні хвилеподібна деформація м'язових волокон, запусніння судин (мал. 1 б), тоді як у зрілих щурів спостерігаються лише явища помірного стромального набряку. На гі-

стопрепаратах, забарвлених ГОФП - методом, у молодих та старих щурів мають місце поодинокі перинуклеарні ділянки фуксинофілії, що засвідчує раннє ішемічне ушкодження міокарда(мал. 2 а, б). Подібних змін в міокарді щурів зрілого віку ми не спостерігали.

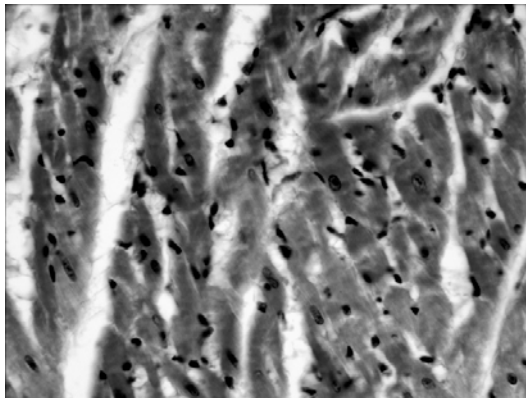


Рис. 1а. Міокард лівого шлуночка щура молодого віку при легкому ступеню гіпергідратації. Забарвлення гематоксилін-еозин. Ок.х20,об.х40. Поліморфізм та крайове розташування ядер, стромальний та клітинний набряк, клітинна інфільтрація.

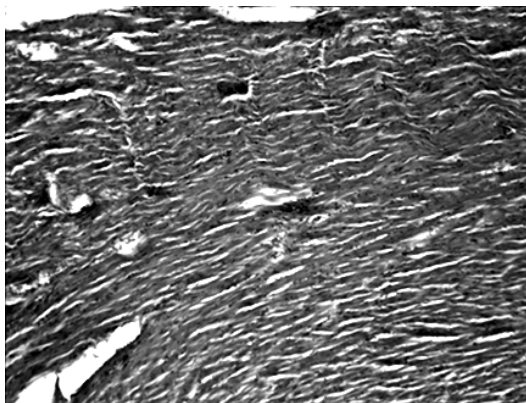


Рис. 1 б. Міокард лівого шлуночка щура старечого віку при легкому ступеню гіпергідратації. Забарвлення гематоксилін-еозин. Ок.х20, об. х 10. Хвилеподібна деформація м'язових волокон, запусніння судин.

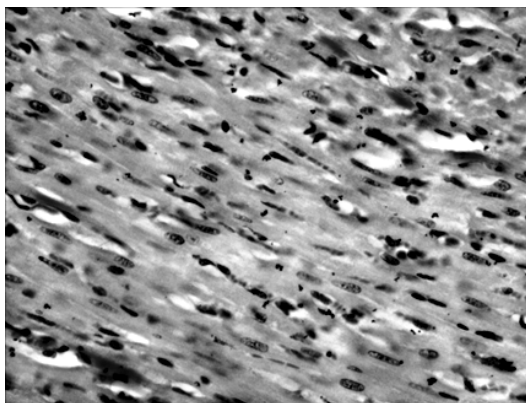


Рис. 2 а. Міокард лівого шлуночка щура молодого віку при легкому ступеню гіпергідратації. Забарвлення ГОФП-методом. Ок.х20, об.х40. Поліморфізм ядер кардіоміоцитів, ділянки перинуклеарної фуксинофілії.

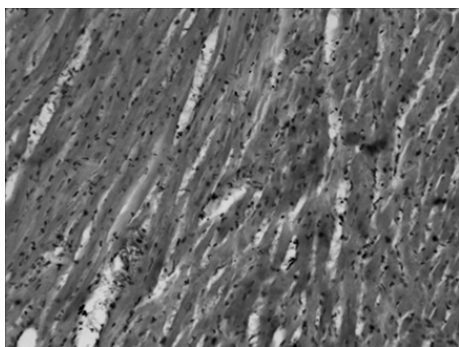


Рис. 2 б. Міокард лівого шлуночка шура старечого віку при легкому ступеню гіпергідратації. Забарвлення ГОФП-методом. Ок.х20, об.х20. Клітинна інфільтрація, ділянки фуксинофілії, фрагментація м'язових волокон, стромальний набряк

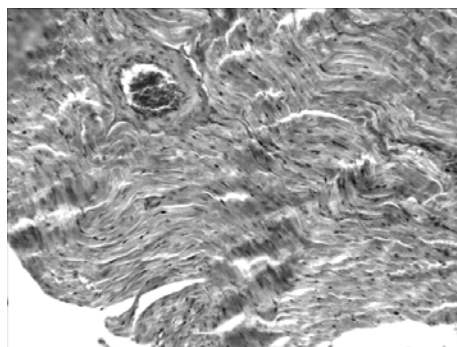


Рис. 3г. Міокард лівого шлуночка шура старечого віку при середньому ступеню гіпергідратії. Забарвлення гематоксилін-еозин Ок.х20, об. х 20. Хвилеподібна деформація та ділянки перескорочення м'язових волокон, периваскулярний та стромальний фіброз.

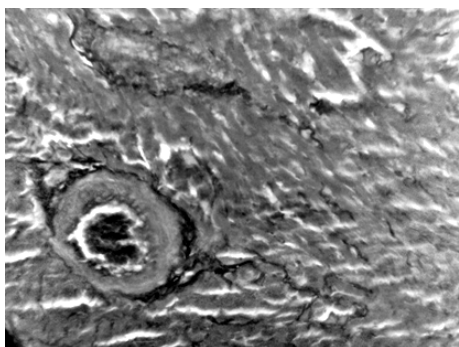


Рис. 3а. Міокард лівого шлуночка шура молодого віку при середньому ступеню гіпергідратії. Забарвлення по Ван Гізон. Ок.х20, об. х 10. Периваскулярний набряк, явища стромального та периваскулярного фіброзу, повнокров'я судин.

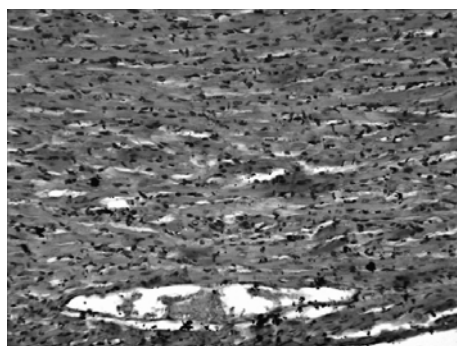


Рис. 4а. Міокард лівого шлуночка шура зрілого віку при важкому ступеню гіпергідратії. Забарвлення ГОФП-методом. Ок.х20, об. х 20. Набряк м'язових волокон, клітинна інфільтрація, ділянки фуксинофілії.

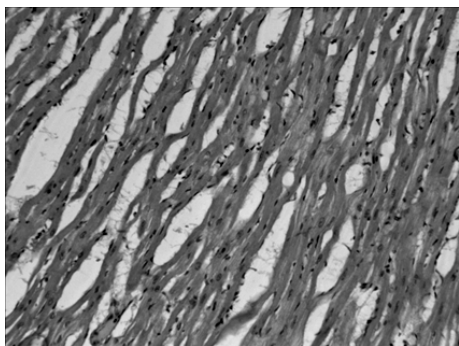


Рис. 3б. Міокард лівого шлуночка шура зрілого віку при середньому ступеню гіпергідратії. Забарвлення - гематоксилін-еозин Ок.х20, об. х 20. Нерівномірне забарвлення та деформація м'язових волокон, клітинна інфільтрація, стромальний набряк.

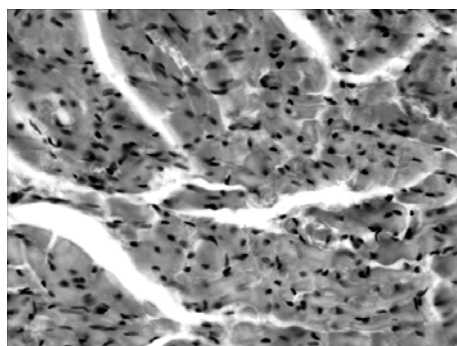


Рис. 4 б. Міокард лівого шлуночка шура старечого віку при важкому ступеню гіпергідратії. Забарвлення гематоксилін-еозин. Ок.х20, об. х 40. Клітинний та стромальний набряк, крововиливи, клітинна інфільтрація

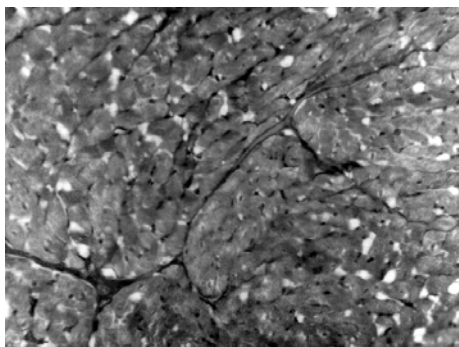


Рис. 3в. Міокард лівого шлуночка шура зрілого віку при середньому ступеню гіпергідратії. Забарвлення по Ван Гізон. Ок.х20, об. х 10. Явища стромального фіброзу.

При досягненні тваринами середнього ступеню гіпергідратії вищевказані зміни міокарда прогресують. У тварин всіх вікових груп має місце стромальний та периваскулярний набряк, клітинна інфільтрація, поліморфізм ядер кардіомиоцитів та їх крайове розташування. Поряд з цим ми спостерігали явища стромального та периваскулярного фіброзу. До того ж, у молодих та старих тварин має місце хвилеподібна деформація м'язових волокон, що, ймовірно, свідчить за явища аритмії (мал. 3 а, б, в, г), пов'язані з прогресуючими розладами водно-сольового балансу [5, 7].

Гістологічні зміни міокарда шурів трьох експериментальних груп найбільш виражені та різ-

номанітні при тяжкому ступені гіпергідрії. Поряд із явищами клітинного та стромального набряку виявлялись ділянки стромального та перваскулярного фібозу, крововиливи, стаз крові в судинах, виражена хвилеподібна деформація м'язових волокон. При забарвленні ГОФП - методом в гістопрепаратах міокарду молодих та старих щурів спостерігались значні ділянки фуксинофілії, в той час як у зрілих тварин мали місце лише поодинокі ділянки фуксинофілії (мал. 4 а, б).

Висновки та перспективи подальших досліджень.

1. Якісні гістологічні зміни, що були виявлені в міокарді експериментальних тварин, є неспецифічними та пов'язані з перебудовою як клітинного, так і стромального компонентів стінки обох шлуночків міокарда.

2. Інтенсивність змін структури серцевого м'яза залежить як від ступеню гіпергідрії, так від віку тварин. Найбільш чутливими до дії гіпоосмолярної гіпергідрії виявився міокард щурів молодого та старечого віку. Найбільш виражені зміни спостерігались у тварин всіх вікових категорій при досягненні ними тяжкого ступеню гіпоосмолярної гіпергідрії.

Перспективним є обов'язкове вивчення морфометричних показників міокарду щурів різних вікових груп за умов гіпоосмолярної гіпергідратації.

СПИСОК ВИКОРИСТАНОЇ ЛІТЕРАТУРИ:

1. Вопросы судебной медицины, медицинского права и биоэтики [Текст] : сб. науч. тр. / под ред. А. П. Ардашкина, В. В. Сергеева; ГОУ ВПО "СамГМУ" Росздрава; ГУЗ "Сам. обл. бюро суд.-мед. экспертизы". - Самара, 2007. - 110с.
2. Коваленко В.М. Сучасні пріоритети і результати розвитку кардіології в Україні / В.М. Коваленко // Матеріали XIII Національного конгресу кардіологів України, Київ, 26–28 вересня 2012 р.
3. Методика експериментального відтворення водно-електролітних розладів / В.З. Сікора, Г.Ф. Ткач, В.І. Бумейстер [та ін.] / Матеріали науково-практичної конференції "Морфологічний стан тканин і органів систем організму в нормі та патології", Тернопіль 10-11 червня 2009 р.- С.160-161.
4. Основы гистологической техники / Д.Э. Коржевский, А.В. Гиляров. - СПб.: СпецЛит, 2010. - 95 с.
5. Сучасні уявлення про водно-сольовий обмін / Погорелов М.В., Бумейстер В.І., Ткач Г.Ф. [та ін.] // Вісник проблем біології і медицини.-2009. - Вип.2. - С.8 -14.
6. Творко В.М. Морфофункціональні особливості міокарда при адаптації організму до загального зневоднення автореф. дис. на здобуття наук. ступеня канд. мед. наук: спец. 14.03.01 «Нормальна анатомія» / В.М. Творко - Тернопіль, 2002.- 19 с.

7. Karet F.E. Disorders of water and acid-base homeostasis / F.E.Karet // Nephron Physiol. – 2011. - Vol. 118 (1). - P. 28-34.

8. Lie J.T. New histochemical method for morphologic diagnosis of early stages of myocardial ischemia / J.T. Lie, K.F. Holley, W.R. Kampa // Mayo Clin Proc. – 1971. - Vol. 46(5). - P.319 – 327

Надійшла 24.05.2013 р.

Рецензент: доц. О.Ю.Бибик