

УДК: 611.611-018.1:615.212.7]-08

I.V. Вільхова МОРФОЛОГІЧНІ ЗМІНИ НИРКОВОГО ТІЛЬЦЯ ПРИ ДВО-, ЧОТИРИ- ТА ШЕСТИ- ТИТИЖНЕВОМУ ВПЛИВІ НАЛБУФІНУ (експериментальне дослідження)

Львівський національний медичний університет імені Данила Галицького

Вільхова I.V. Морфологічні зміни ниркового тільця при дво-, чотири- та шестититижневому впливі налбуфіну (експериментальне дослідження) // Український морфологічний альманах. – 2014. – Том 12, № 1. – С. 13-16.

Метою проведеного дослідження було встановлення морфологічних змін ниркового тільця при дво-, чотири- та шестититижневому впливі малих доз налбуфіну. Матеріалом дослідження були статеві зрілі щури - самці лінії "Вістар" в кількості 24 тварини з початковою масою 160-170 г, віком 4,5-5,5 місяців. Тваринам проводили ін'єкції налбуфіну дом'язево, щоденно, 1 раз на добу, в одному проміжку часу (10-11 година ранку) протягом 14, 28, 42 днів у дозі 0,212 мг/кг, 0,225 мг/кг та 0,252 мг/кг відповідно. Гістологічні препарати готували за загальноприйнятою методикою. Всі тварини містились в умовах виварію і робота проводилась згідно "Правил проведення робіт з використанням експериментальних тварин". Перед проведенням забору матеріалу тварин приспівляли внутрішньо-очеревинним введенням тиопенталу (з розрахунку 25 мг/кг), після чого проводилось вскривання передньої черевної стінки з наступним видаленням нирок. У ході експериментального дослідження встановлені зміни структури ниркового тільця при дво-, чотири- та шестититижневому введенні налбуфіну. При двотитижневому введенні налбуфіну характерними є зміни ниркових тілець, що виявляються у їх збільшенні, гіперцелюлярності та розширенні петель капілярних клубочків, розширенні мезангіального матриксу, звуженні сечового простору. Якщо при двотитижневому введенні налбуфіну ці зміни торкаються ниркових тілець субкапсулярної зони, то при чотирититижневому введенні препарату аналогічних змін зазнають ниркові тільця як субкапсулярної, так і юкстамедулярної зони, крім того виявляється проліферація мезангіоцитів. При шестититижневому введенні налбуфіну виявлено уражене судинних клубочків - залиття капілярних петель, розширення мезангіального матриксу, нагромадження еозинофільної речовини в міжкапілярних просторах, подекуди зрощення капілярних петель з зовнішнім листком капсули Шумлянського-Боумена, потовщення колагенових волокон зовнішнього листка капсули Шумлянського-Боумена, лімфогістіоцитарна інфільтрація навколоклубочкової стромы. В окремих ниркових тільцях в сечовому просторі нагромаджується білкова маса.

Ключові слова: ниркове тільце, опіоїдний анальгетик, налбуфін, щур, морфологія, гістологічне дослідження.

Вільхова I.V. Морфологические изменения почечного тельца при двух-, четырех- и шестинедельном воздействии налбуфина // Український морфологічний альманах. – 2014. – Том 12, № 1. – С. 13-16.

Целью проведенного исследования было установление морфологических изменений почечного тельца при двух-, четырех- и шестинедельном воздействии малых доз налбуфина. Материалом исследования были половозрелые крысы-самцы линии "Вистар" в количестве 24 животных с начальной массой 160-170 г в возрасте 4,5-5,5 месяцев. Животным проводили инъекции налбуфина внутримышечно, ежедневно, 1 раз в сутки, в одном промежутке времени (10-11 часов утра) в течение 14, 28, 42 суток в дозе 0,212 мг/кг, 0,225 мг/кг и 0,252 мг/кг соответственно. Гистологические препараты изготавливали по общепринятой методике. Все животные содержались в условиях вивария и работа проводилась согласно «Правилам проведения работ с использованием экспериментальных животных». Перед проведением забора материала животных усыпляли внутривенным введением тиопентала (из расчета 25 мг/кг), после чего проводилось вскрытие передней брюшной стенки с последующим удалением почек. В ходе экспериментального исследования установлены изменения структуры почечного тельца при двух-, четырех- и шестинедельном введении налбуфина. При двухнедельном введении налбуфина характерны изменения почечных телец, которые проявляются в их увеличении, гиперцелюлярности и расширении петель капиллярных клубочков, расширении мезангиального матрикса, сужении мочевого пространства. Если при двухнедельном введении налбуфина эти изменения касаются почечных телец субкапсулярной зоны, то при четырехнедельном введении препарата аналогичные изменения выявлены в почечных тельцах как субкапсулярной, так и юкстамедулярной зоны, кроме того определяется пролиферация мезангиоцитов. При шестинедельном введении налбуфина установлено выраженное поражение сосудистых клубочков - слияние капиллярных петель, расширение мезангиального матрикса, накопления эозинофильного вещества в межкапиллярных пространствах, местами сращение капиллярных петель с наружным листком капсулы Шумлянського-Боумена, утолщение колагеновых волокон наружного листка капсулы Шумлянського-Боумена, лимфогістіоцитарная инфильтрация околоклубочковой стромы. В отдельных почечных тельцах в мочевом пространстве накапливается белковая масса.

Ключевые слова: почечное тельце, опиоидный анальгетик, налбуфин, крыса, морфология, гистологическое исследование.

Vilkhova I.V. Morphological changes of kidney taurus at two-, four- and six-week influence of nalbuphine // Український морфологічний альманах. – 2014. – Том 12, № 1. – С. 13-16.

The purpose of the study was the determination of morphological changes of renal corpuscle in two-, four- and six-week influence of nalbuphine low doses. Material of the research were sexually mature rats - male line "Wistar" in the amount of 24 animals with the initial weight of 160-170 g, in the age of 4.5-5.5 months. For animals intramuscular nalbuphine injections were used, performed one time per day in one period of time (10-11 am) for 14, 28, 42 days at a dose of 0,212 mg/kg, 0,225 mg/kg and 0,252 mg/kg, respectively. Histological preparations were performed by the conventional method. All animals were kept in a vivarium and the work was carried out according to the "Rules of works using experimental animals." Before carrying collection of material animals were narcotized by intra-peritoneal application of thiopental (at the rate of 25 mg / kg) and dissection abdominal wall was performed, followed by removal of the kidneys. During the experimental study, changes in the structure of renal corpuscle in two-, four- and six-week introduction of nalbuphine were found. At the two-week introduction of nalbuphine there are characteristic changes in renal corpuscles that are found in their increasing, hypercellularity and dilatation of glomeruli capillary loops, enlargement of mesangial matrix, narrowing of the urinary space. If the two-week introduction of nalbuphine these changes affect the renal corpuscles of subcapsular zone, then four-week introduction of drug undergoing similar changes as subcapsular renal corpuscles as well as juxtaglomerular zone, also proliferation of mesangial cells was detected. In a six-week introduction nalbuphine revealed expressed glomerular vascular lesions - the merger of capillary loops, mesangial matrix expansion, accumulation of eosinophilic material in the intercapillary spaces, sometimes fusion of capillary loops with the outer plate of Shumliandsky-Bowman's capsule, thickening of collagen fibers of Shumliandsky-Bowman's capsule external plate, lymphohistiocytic infiltration around the glomerular stroma. In some renal corpuscles in the urinary space protein mass was accumulated.

Key words: renal corpuscle, opioid analgesic, nalbuphine, rat, morphology, histology.

Вступ. Поширеність наркоманії на сьогодні складає чи не найбільш важливу соціальну, економічну та медичну проблему багатьох країн світу [1,3,4,5]. На початку 2012 року в Україні зафіксовано 144 тис. наркозалежних, серед котрих 2 тис. виявились неповнолітніми. Вплив наркотичних середників на організм не обмежується змінами психіки. Опіодні наркотичні середники з древніх часів і до сьогодні є головними психотропними засобами, руйнівна дія котрих стосується як психічного, так і соматичного здоров'я [2]. Ріст наркоманії призвів до підвищення захворюваності та смертності серед наркоманів, при цьому у 50,9% випадків її причинами є різні соматичні захворювання [7]. Одним із механізмів розвитку різноманітної соматичної патології, характерної для наркоманів, є безпосередня дія наркотиків на тканини і органи [6]. Особливе місце в структурі патології внутрішніх органів при опійній наркоманії займають ураження печінки та нирок [8,9,10]. Однією з причин ранньої інвалідазації хворих опійною наркоманією є прогресуюче ураження нирок, а гостра ниркова недостатність є причиною смерті у 3,78% випадків хронічних наркоманів [11]. Раннє виявлення та медикаментозна корекція уражень нирок при хронічній опійній наркоманії дозволяє стабілізувати прогресування ниркової недостатності у наркозалежних хворих. Наявні окремі роботи, у котрих висвітлено деякі клінічні критерії ранньої діагностики нефропатій при хронічній наркоманії [12,13].

Метою дослідження є встановлення морфологічних змін ниркового тільця при дво-, чотири- та шеститижневому впливі малих доз налбуфіню. Результати дослідження морфофункціональних змін нирок на різних термінах вживання опіодів можуть слугувати морфологічним підґрунтям для діагностики та використання раціональної та патогенетично обґрунтованої медикаментозної корекції нефропатій при хронічній наркоманії.

Матеріали та методи дослідження. Матеріалом дослідження були статево зрілі щури - самці лінії "Вістар" в кількості 24 тварини з початковою масою 160-170 г, віком 4,5-5,5 місяців. Тваринам проводили ін'єкції опіодного анальгетика налбуфіню дом'язево, щоденно 1 раз на добу в одному проміжку часу (10-11 година ранку) протягом 42 діб. Початкова доза налбуфіню складала 0,212 мг/кг. У кожні наступні два тижні експерименту дозу налбуфіню збільшували у межах допустимої терапевтичної дози. З 14 доби тваринам вводили налбуфін у дозі 0,225 мг/кг. З 28 доби тваринам вводили налбуфін у дозі 0,252 мг/кг. Таким чином створювали модель хронічного опіодного впливу, що включає введення експериментальним тваринам опіодного наркотичного анальгетика у зростаючих дозах [14]. Тварини поділені на 3 групи. 1-а група тварин отримувала налбуфін протягом 14 діб з наступним забором матеріалу дослідження; 2-а група тварин отримувала налбуфін протягом 28 діб; 3-

я група тварин отримувала налбуфін протягом 42 діб з наступним забором матеріалу дослідження. Всі тварини містились в умовах віварію і робота проводилась згідно "Правилам проведення робіт з використанням експериментальних тварин", що відповідає положенню Гельсінської декларації. Експерименти над тваринами проводилися згідно положень Директиви Європейського співтовариства від 24 листопада 1986 р. Комісією з біоетики Львівського національного медичного університету імені Данила Галицького встановлено, що проведені наукові дослідження відповідають етичним вимогам згідно наказу МОЗ України № 231 від 01.11.2000 року (протокол №2 від 20 лютого 2012 року). Перед проведенням забору матеріалу тварин присипляли внутрішньо-очеревинним введенням тіопенталу (з розрахунку 25 мг/кг), після чого проводилось вскриття передньої черевної стінки з наступним видаленням досліджуваного органу (нирок). Гістологічні препарати готували за загальноприйнятою методикою [15]. Матеріал промивали у теплому фізіологічному розчині, фіксацію здійснювали у 10% розчині формаліну протягом 24 годин, після чого матеріал промивали у проточній воді. Зневоднення проводили у етилових спиртах зростаючої концентрації впродовж 20 годин. Просвітлення та видалення спирту проводили в органічних розчинниках. Заливку матеріалу здійснювали у парафінові блоки. Залитий у блоки матеріал фіксували і проводили нарізку на санному мікротомі, модель – МС – 1, товщина зрізів 5-7 мкм. Зафарбування проводили гематоксиліном та еозинном за загальноприйнятим методом, а також азаном за Гейденгайном.

Результати дослідження та їх обговорення. В результаті проведеного дослідження у 1-ї групи тварин (кінець другого тижня експерименту) виявлено, що судинні клубочки субкапсулярної зони збільшені, гіперцелюлярні, капілярні петлі їх розширені, переповнені еритроцитами. Мезангіальний матрикс ниркових клубочків розширений, набухлий. Сечовий простір більшості ниркових тілець звужений, в окремих ниркових тільцях у сечовому просторі виявлено білкову масу, десквамовані подоцити, поодинокі еритроцити, як це видно з рис.1.

При гістологічному дослідженні у 2-ї групи тварин (кінець четвертого тижня експерименту) виявлено такі ж зміни, як і у тварин 1-ї групи, проте більш виражені. Деякі ниркові клубочки збільшені, гіперцелюлярні, капілярні петлі їх розширені, переповнені еритроцитами. Мезангіальний матрикс розширений, набухлий. В окремих клубочках подекуди спостерігається проліферація мезангіоцитів. Сечовий простір більшості ниркових тілець звужений. В ниркових тільцях юкстамедулярної зони подекуди спостерігається десквамація подоцитів у порожнину сечового простору, у якому також виявляють білкову масу та поодинокі еритроцити, як це видно з рис.2. Наприкінці четвертого тижня

експерименту виявлено різко змінені окремі ниркові клубочки субкапсулярної зони: капілярні петлі їх витягнуті, сечовий просвіт звужений, мезангіальний матрикс дещо розширений, кількість ендотеліальних та мезангіальних клітин збільшена.

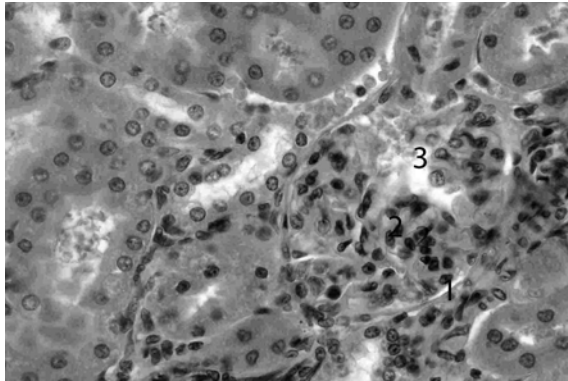


Рис. 1. Мікроморфологічне зображення ниркового тільця наприкінці другого тижня експерименту. Забарвлення гематоксином та еозином. Мікрофотографія. Об.40, ок.12. 1 – звужений сечовий простір; 2 – розширений мезангіальний матрикс; 3 – інфільтрат між петлями капілярів.

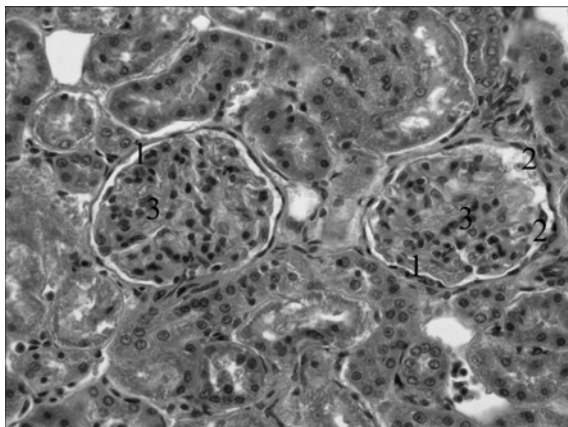


Рис. 2. Мікроморфологічне зображення ниркового тільця наприкінці четвертого тижня експерименту. Забарвлення гематоксином та еозином. Мікрофотографія. Об.40, ок.10. 1 – звужений сечовий простір; 2 – десквамовані подоцити та білкова маса у сечовому просторі; 3 – розширений мезангіальний матрикс.

При гістологічному дослідженні у 3-ї групи тварин (кінець шостого тижня експерименту) спостерігається виражене ураження судинних клубочків. У багатьох ниркових тільцях інтракортикальних нефронів спостерігається злиття капілярних петель, розширення мезангіального матриксу з нагромадженням еозинофільної речовини в міжкапілярних просторах. подекуди спостерігається зрощення капілярних петель із зовнішнім листком капсули Шумлянського-Боумена. В окремих ниркових тільцях в сечовому просторі нагромаджується білкова маса, капілярні петлі в таких клубочках здавлені. Спостерігається потовщення колагенових волокон зовнішнього листка капсули Шумлянського-Боу-

мена. У навколосудинній стромі нагромаджуються клітинні елементи: макрофаги, лімфоцити, молоді клітини сполучної тканини, як це видно з рис.3, 4.

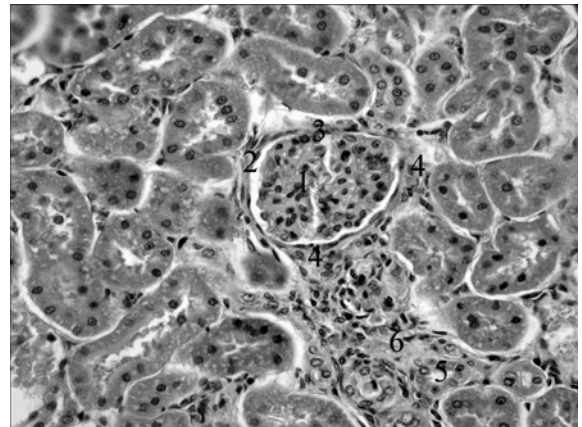


Рис. 3. Мікроморфологічне зображення кіркової речовини нирки наприкінці шостого тижня експерименту. Забарвлення гематоксином та еозином. Мікрофотографія. Об.40, ок.12. 1 – судинний клубочок, мезангіальний матрикс розширений; 2 – потовщений зовнішній листок капсули Шумлянського-Боумена; 3 – зрощення капілярних петель із зовнішнім листком капсули Шумлянського-Боумена; 4 – інфільтрація навколосудинної стромі; 5 – дистальний звивистий каналець; 6 – інфільтрація стромі навколо каналців.

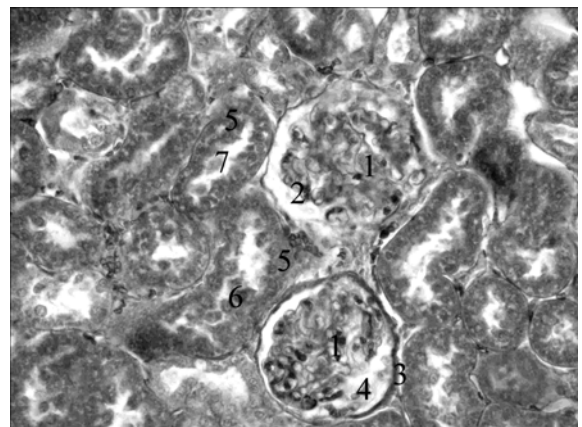


Рис. 4. Мікроморфологічне зображення кіркової речовини нирки наприкінці шостого тижня експерименту. Забарвлення азаном. Мікрофотографія. Об.40, ок.12. 1 – капілярні клубочки; 2 – сечовий простір; 3 – потовщений зовнішній листок капсули Шумлянського-Боумена; 4 – базофільна маса з еритроцитами та десквамованими подоцитами; 5 – проксимальний звивистий каналець; 6 – десквамовані епітеліоцити; 7 – базофільні маси у просвіті каналців.

Таким чином, у ході експериментального дослідження встановлено, що при хронічному опіоїдному впливі ниркові тільця зазнають певних змін. Протягом експерименту виявлено прогресуючі зміни капілярів клубочків субкапсулярної та юкстамедулярної зон кори нирки, що ймовірно є обумовлено хронічною дією опіоїду та особливостями кровопостачання нирки. Оскільки однією з функцій мезангіоцитів є

очищення ниркового фільтра та участь у регенерації базальної мембрани фільтраційного бар'єра, то ймовірно, що реакція мезангіоцитів у вигляді їх проліферації та збільшення мезангіального матриксу є ознакою активації вказаних процесів.

Перспективи подальшого дослідження: встановлені у ході експериментального дослідження дані про зміни структури ниркового тільця можуть слугувати морфологічним підґрунтям для діагностики нефропатій при дії малих доз опіоїдів. Дані проведеного дослідження можуть бути використані для порівняльної характеристики змін ниркового тільця при дії малих доз опіоїдів протягом шести тижнів та більш тривалому вживанні наркотичних анальгетиків у наступних експериментах.

Висновки:

1. При дво-, чотири- та шеститижневому введенні налбуфіну спостерігаються судинні реакції клубочків субкапсулярної та юкстамедулярної зон кори нирки у вигляді гіперцелюлярності, розширення та переповнення еритроцитами капілярних петель.

2. З другого тижня експерименту спостерігається розширення мезангіального матриксу ниркових клубочків, а з четвертого тижня експерименту - проліферативні зміни мезангіоцитів.

3. Найбільш виражені зміни судинних клубочків спостерігаються на шостому тижні експерименту, а саме злиття капілярних петель, зрощення їх із зовнішнім листком капсули Шумлянського-Боумена, розширення мезангіального матриксу. Вперше на шостому тижні експерименту виявлено потовщення колагенових волокон зовнішнього листка капсули Шумлянського-Боумена та лімфогістіоцитарна інфільтрація навколочубочкової стромы.

СПИСОК ВИКОРИСТАНОЇ ЛІТЕРАТУРИ:

1. Сиволап Ю.П., Савченков В.А. Злоупотребление опиоидами и опиоидная зависимость/ Ю.П.Сиволап, В.А.Савченков// – М.6 ОАО «Издательство «Медицина», 2005. – 304 с.
2. Пиголкин Ю.И., Богомолов Д.В. Морфологические изменения внутренних органов при опийной наркомании/ Ю.И.Пиголкин, Д.В.Богомолов // Архив патологии. – 2002. – № 1. – С. 3 – 5.
3. Судаков С.К. Индивидуальная предрасположенность к опийной наркомании/ Судаков С.К.//Экспериментальные исследования . – М.: Издательский дом «Нарконет», 2002. – 96 с.
4. Лінський І.В. Актуальні тенденції поширення залежності від психоактивних речовин в Україні/ І.В.Лінський, М.В.Голубчиков, О.І.Мінко// Аналітичний огляд. Випуск 3 – Харків, 2006. – 46 с.
5. Пятницкая И.Н. Наркомания как социальная и общемедицинская проблема / Пятницкая И.Н.// Российский медицинский журнал. —

1996. -№ 4. — С. 5-10.

6. Шабанов П.Д. Наркомании: патопсихология, клиника, реабилитация/ П.Д. Шабанов, О.Ю. Штакельберг // СПб.: Лань, 2000. - 368с.

7. Врублевский А.Г. Соматические последствия употребления психоактивных веществ/ А.Г. Врублевский, И.П. Анохина, В.П. Нужный // Токсикологический вестник. — 1995. №4. -С. 2-5.

8. Масевич Ц.Г. Клинические, биохимические и морфологические особенности хронических гепатитов различной этиологии / Ц.Г. Масевич, А.Г. Ермолаева // Тер. Архив. 2002. № 2.- С. 35-37.

9. Anon C. The hepatitis C virus among the prison population of Valencia / C. Anon, J.A. del Olmo, F. Llovet // Rev. Esp. Enferm. Dig. 1995. - Vol. 87, № 7. - P. 505-508.

10. Culture, drug abuse and some reflections on the family / M. Charles, E.J. Masihi, H.Y. Siddiqui et al. // Bull. Narc. 1994. - Vol. 46, № 1. - P. 67-86.

11. Сорокина В.В. Висцеропатология и причины смерти при наркомании: автореф. диссертации ... кандидата медицинских наук : 14.00.15,14.00.24/ Сорокина В.В. - Омск, 2004.- 19с.

12. Галютин С. Г. Нефропатия при хронической наркомании: ранняя диагностика, терапевтическая коррекция, морфологические эквиваленты: автореф. диссертации ... кандидата медицинских наук : 14.00.15/ Галютин С. Г. - Омск, 2006.- 20с.

13. Капитульская Т.Б. Иммуноморфологическая характеристика повреждения миокарда и почек при инфекционном эндокардите у наркоманов : автореф. диссертации ... кандидата медицинских наук : 14.00.15 / Капитульская Т.Б. - Санкт-Петербург, 2009.- 20с.

14. Патент №76565 Україна. Спосіб моделювання хронічного опіоїдного впливу / Є.В. Пальтов, В.Б. Фік, І.В. Вільхова, Р.М. Онисько, О.С. Фітькало, Ю.Я. Кривко; заявник і патентовласник Львівський національний медичний університет імені Данила Галицького. – опубл. 10.01.2013, Бюл. №1.

15. Коржевский Д.Э., Гиляров А.В. Основы гистологической техники/ Д.Э. Коржевский, А.В. Гиляров. – СПб.: СпецЛит, 2010.– 95 с.

Надійшла 03.12.2013 р.

Рецензент: проф. В.І.Лузін