

УДК 612.017.1:616.831-006.484-005.98

Характеристика перифокальных реакций в патогенезе клинических проявлений опухолей головного мозга

Розуменко В.Д., Усатов С.А.

Институт нейрохирургии им.акад.А.П.Ромоданова АМН Украины, г.Киев, Украина

Ключевые слова: опухоли головного мозга, отек, МР-томография

Введение. Отек головного мозга — это сложная реакция, в основе патогенеза которой лежат нейрогуморальные, метаболические, сосудистые, биофизические, биохимические нарушения на тканевом и клеточном уровнях, ведущие к дисбалансу гидростатических и онкотических сил с вторичной гипергидратацией мозга [3, 4, 5, 9]. Считается, что отек — это повышение содержания воды в биологических тканях, сопровождающееся увеличением объема, изменением плотности с одновременным нарушением электролитного состава [20].

При анализе МР-томографии и во время оперативного вмешательства хирурги сталкиваются с определенными проблемами в интерпретации изменений в головном мозге, которые принято называть отеком. Выделяют три основных типа отека мозга: вазогенный, цитотоксический и гидростатический [10, 16]. Вазогенный отек развивается в результате повреждения соединений эндотелиальных клеток ГЭБ, вследствие чего богатый протеином фильтрат плазмы крови поступает во внеклеточное пространство мозга, в котором адсорбируются молекулы воды. При МРТ-исследовании вазогенный отек проявляется в виде лучей, расходящихся по белому веществу головного мозга [21]. Однако при использовании контрастных веществ (КВ), например “Магневиста”, при дифференцировке отека мозга и опухолевой ткани отмечено, что КВ усиливает контрастность только опухолевой ткани и не проникает в зону перитуморального отека, что свидетельствует об относительной сохранности ГЭБ.

Причиной цитотоксического отека является ишемическое поражение мозга [11, 22]. При этом происходят нарушения ионного гомеостаза с аккумуляцией Ca^{++} , Na^+ , Cl^- и воды внутри клеток. В клетках преобладает анаэробный гликолиз, что ведет к метаболическому ацидозу. В дальнейшем за счет развития биохимических реакций теряется интегративная функция клеточных мембран и затем наступает гибель клетки. Изменения (по данным МРТ) при цитотоксическом отеке носят более диффузный и

гомогенный характер, занимая как белое, так и серое вещество головного мозга. Однако, как свидетельствуют результаты ранее проведенных ангиографических исследований, наблюдается гиперваскуляризация опухолевой ткани и окружающих ее структур за счет образования дополнительной сосудистой сети, гипертрофии сосудов [2]. Поэтому можно предположить другой (не ишемический) механизм происхождения электролитно-мембранных нарушений, регистрируемых при МРТ вокруг опухоли.

Гидростатический отек является результатом трансэндимарного проникновения ликвора при повышении внутричерепного давления, которое выявляется на МРТ в T_2 режиме высокоинтенсивным сигналом вокруг боковых желудочков головного мозга.

Вместе с тем, анализируя отек мозга, развивающийся в перифокальной области глиальных опухолей, можно указать на тот факт, что по данным МРТ редко встречается изолированный вид какого либо отека. Как правило, в одном и том же случае имеются признаки как вазогенного, так и цитотоксического отека.

Прижизненное исследование отека мозга и изменений вокруг опухолевой ткани стало возможным с появлением МРТ, которая позволяет в большей степени, чем КТ, охарактеризовать его величину, степень выраженности и зону распространения [10, 12, 13, 14, 17].

Учитывая вышеизложенное, была поставлена задача изучить МРТ-морфобиохимические и клинические изменения при различных вариантах перифокальных изменений, сопровождающих глиальные опухоли головного мозга.

Материалы и методы исследования. Проведен анализ неврологических признаков внутричерепной гипертензии, МР-томографического и интраоперационного материала, полученного при наблюдении 128 больных с глиальными и метастатическими опухолями головного мозга. МРТ выполняли на томографе “Tomison” в T_1 и T_2 режимах и программе миурографии

Результаты и их обсуждение. При клиническом исследовании больных учитывали сте-

пень выраженности гипертензионно-гидроцефального синдрома. Принимали во внимание субъективные и объективные его проявления (таблица).

Использовали коэффициент степени выраженности (КСВ) гипертензионного синдрома, который вычисляли по следующей формуле:

Выявлено, что клинически КСВ значительно увеличивался по мере нарастания степени злокачественности опухоли. Если при глиомах I—II степени злокачественности КСВ соответствовал 33 — 41%, то при IV степени злокачественности — 87 — 91%. У больных с глиомами III степени злокачественности КСВ был ближе к показателю, соответствующему доброкачественным глиомам. При “валовом” исследова-

$$КСВ = \frac{\text{количество симптомов, выявленных у больных}}{\text{количество симптомов, учитываемых при анализе синдрома}} \times 100 \%$$

нии можно было бы предположить, что между степенью злокачественности и клиническими признаками повышения внутричерепного давления существует прямо пропорциональная зависимость. Однако обращает на себя внимание высокий вариационный коэффициент у больных с опухолями IV степени злокачественности. При выборочном анализе было установлено, что у 11 больных с глиобластомами головного мозга и у 5 больных с метастазами в головной мозг имел место крайне низкий КСВ гипертензионно-гидроцефального синдрома. По данным МРТ у этих больных отмечались грубые изменения в зоне, окружающей опухоль,

трактуемые как вазоактивный и цитотоксический отек головного мозга, которые превышали размеры опухоли в несколько раз. Смещение срединных структур головного мозга при этом было незначительным и колебалось от 1 до 3 мм на уровне шишковидного тела (рис 1).

Обобщая выше приведенные данные, можно указать на сложные соотношения клинических проявлений гипертензионно-гидроцефального синдрома и перифокальных реакций при глиальных опухолях головного мозга. Параллелизм имеет место в случаях наличия выраженного “масс-эффекта”, что чаще наблюдается у больных с глиобластомами при значительном объеме опухолевой ткани.

Изучение отека головного мозга ранее базировалось на материале аутопсии, где давалась вначале визуальная оценка изменений тканей вокруг опухоли и интенсивность отека определялась по наличию “масс-эффекта”.

Однако забор материала для исследования не всегда являлся адекватным, так как распространение отека вокруг опухоли крайне неравномерно и не всегда соответствует местам забора материала на аутопсии. В данном исследовании забор материала производили только под контролем МРТ в участках вещества головного мозга вокруг опухолей, соответствующих местам наиболее выраженной гипергидратации.

При морфологическом исследовании интраоперационного материала визуально в области выраженных перифокальных изменений выявляется ткань желтого, в ряде случаев желто-зеленого цвета слизистой консистенции, распадающаяся при механическом воздействии, легко отмываемая под влиянием струи жид-

Таблица. Показатели гипертензионно-гидроцефального синдрома

Субъективные признаки	Объективные критерии
1. Головная боль: диффузного характера локализованная распирающая с иррадиацией в глазные яблоки усиливающаяся в утренние часы периодического характера стойкая	1. Неврологическая симптоматика: двусторонние парезы отводящих нервов двусторонняя болезненность в точках выхода тройничных нервов симметричное угнетение сухожильных рефлексов
	2. Рентгенологические критерии: усиление сосудистого рисунка усиление рентгенконтрастности impressio digitalis остеопороз спинки турецкого седла
2. Тошнота	3. Офтальмологические критерии: расширение вен глазного дна застойные диски зрительных нервов I степени застойные диски зрительных нервов II степени
3. Рвота	
4. Шум в голове	
5. Головокружение	

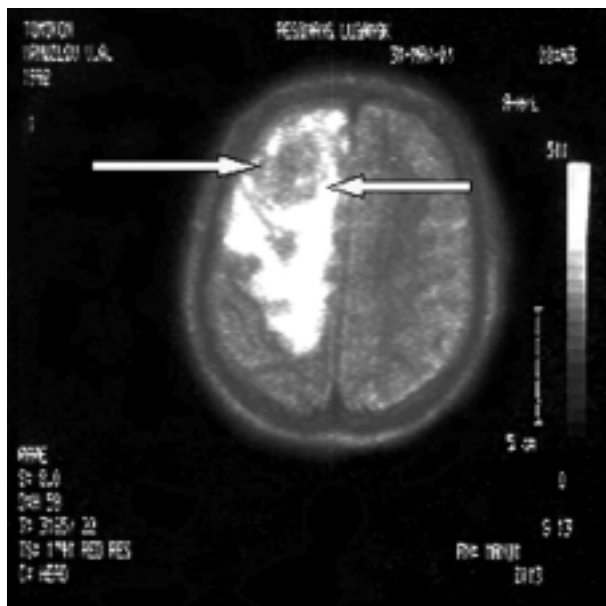


Рис. 1. Больной М., метастаз аденокарциномы в лобно-теменную область головного мозга справа, окруженный массивным “отеком” головного мозга

кости (изотонического раствора хлорида натрия). В этой области при гистологическом исследовании обнаруживаются единичные или множественные мелкие пустоты, расположенные диффузно или в виде небольших скоплений, часто сливающиеся, образующие пористую или губчатую структуру, клеточные элементы в этих участках плохо дифференцируются. Отмечаются грубые изменения астроцитов, их гиперплазия и гипертрофия, распад отростков, вакуолизация цитоплазмы олигодендроглии и микроглии, изменение цитоархитектоники коры с уменьшением ее толщины, демиелинизация, истончение и распад нервных волокон; гиперплазия эндотелия мозговых сосудов и его десквамация.

При изучении МР-томограмм больных с глиомами головного мозга обнаружено, что выраженность “отека” головного мозга зависит от степени злокачественности опухоли. Это подтверждается исследованиями других авторов [6, 7, 8, 23], указывающих на тот факт, что при использовании КВ степень контрастирования опухоли прямо пропорциональна выраженности отека головного мозга. При доброкачественных астроцитомах и олигодендроглиомах I — II степени анаплазии “отек” у большинства (до 57%) больных практически отсутствует, а у остальных — не выражен. У 85% больных с глиомами III степени злокачественности “отек” умеренный, распространяется по периферии, часто носит секторальный характер (рис.2).

При глиобластомах головного мозга “отек” был выражен у всех больных, достоверно при ($P < 0,05$) преобладал у пациентов с расположе-

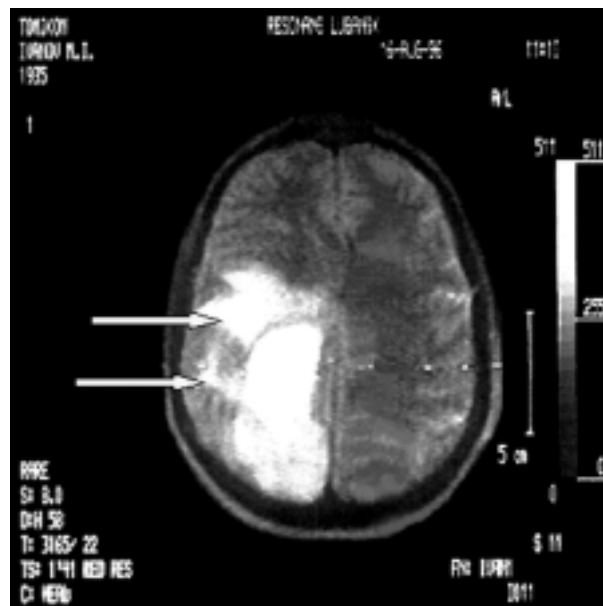


Рис. 2. Больной И., анапластическая астроцитома. “Отек” вокруг опухоли распространяется секторально (прилегая участками к опухолевой ткани)

нием опухолевого узла в задних отделах полушарий большого мозга (рис. 3).

Особенно обширный “отек” головного мозга наблюдается при метастазах в головной мозг аденокарцином, который превышал размеры опухолевого узла в 9—11 раз.

“Масс-эффект” определяли по смещению срединных структур головного мозга на уровне шишковидного тела и прозрачной перегородки. Отмечали определенную зависимость между “масс-эффектом”, размерами опухоли и перифокальным “отеком” при злокачественных глиомах: у больных с малыми размерами опухоли и большой перифокальной зоной смещение срединных структур головного мозга было меньше ($P < 0,05$), чем при больших размерах опухоли с наличием “отека”, где смещение срединных структур головного мозга достигало 9—15 мм на уровне шишковидного тела.

При характеристике “отека” головного мозга (по данным МРТ) придерживаться ранее предложенной дифференцировки вида “отека” весьма сложно в виду его неоднородности.

У больных с глиобластомами “отек” чаще носил вазогенный характер, однако у 45% больных он распространялся на кору головного мозга и имел в своей структуре, особенно возле опухолевой ткани, гомогенный высокоинтенсивный сигнал. Последние два момента указывают на цитотоксический компонент “отека”, который, по мнению вышеприведенных авторов, связан с ишемией мозга. Вместе с тем на основании радиоизотопного исследования было обнаружено усиление внутримозгового кровотока на стороне опухолей головного мозга [1].

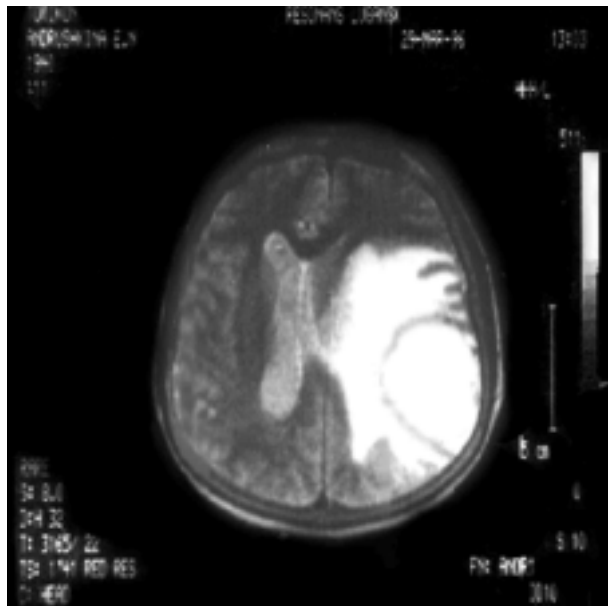


Рис. 3. Больная А., глиобластома височной доли слева с обширным “отеком”, значительно превышающим размеры опухолевого узла

Обращает на себя внимание узконаправленность перифокальных изменений при глиальных опухолях головного мозга. Распространение зон гипергидратации зависит от локализации супратенториальных глиом (МРТ). При расположении опухоли в височной области “отек” распространяется в задние отделы полушарий большого мозга. Опухоли затылочной локализации формируют “отек” спереди и медиально. Глиомы глубинных структур в основном имеют локальный “отек” по периферии опухоли.

С целью уточнения характера биохимических изменений в этой области во время операции по ходу энцефалотомии и при отмывании разрушенных тканей вокруг опухоли взяты участки вещества головного мозга и изучено в них содержание адениннуклеотидов (АТФ, АДФ и АМФ) по методу тонкослойной хроматографии на пластинках Silufol UV 254, модифицированных для мозговой ткани. Выявлено, что с увеличением степени злокачественности энергетический статус резко ухудшается. При этом если у здоровых лиц содержание АТФ в мозговой ткани соответствует $1,6 \pm 0,05$ мкмоль/г ткани, то в веществе головного мозга, находящегося в зоне “отека”, фиксируемого на МРТ, показатели содержания АТФ находились на крайне низком уровне либо вообще не регистрировались. При доброкачественных опухолях в зоне отека вблизи опухоли содержание АТФ колебалось от 0,17 до 0,31 мкмоль/г ткани, а при злокачественных опухолях — от 0 до 0,06 мкмоль/г ткани, что свидетельствует о резком снижении активности митохондриального ды-

хания и об угнетении ферментативных систем, участвующих в синтезе АТФ. Природа этих изменений, по-видимому, заключена в воздействии токсинов опухоли непосредственно на вещество головного мозга и развившихся вследствие этого метаболических и иммунных расстройств.

Особо существенным в определении причины развития “отека” головного мозга является факт инфильтративного распространения опухоли в перифокальную зону на расстояние, которому соответствует повышение МР-сигналов в T_2w_i , доказанный с помощью стереотаксической биопсии [15, 16, 19]. При сопоставлении данных МРТ и результатов обследования больных после оперативных вмешательств по поводу глиальных опухолей головного мозга выявлены случаи распространения даже некоторых доброкачественных астроцитом в отдаленные сроки их роста и на значительном расстоянии от основного опухолевого узла (рис. 4, 5, 6).

Распространение опухолей после операции в отдаленные сроки и на значительном расстоянии от удаленного основного узла опухоли указывает на сложные взаимоотношения между клетками опухоли, проникшими в перифокальную зону, и иммуноферментной системой.

Для уточнения мобильности гипергидратации мозга у больных с глиальными инфильтративно растущими опухолями головного мозга, у которых имелась обширная зона перифокального “отека”, проводили интенсивную дегидратационную терапию в сочетании с инфузионной в отрицательном балансе (с целью дезинтоксикации). Лечение осуществляли различными группами современных препаратов. При этом в динамике лечения изменения на контрольных МР-томограммах отсутствовали. Регресс изменений в перифокальной области опухолей головного мозга наступал только в послеоперационный период на 5—7-е сутки. Можно предположить, что в связи с продолжающимся воздействием опухоли на прилежащие участки мозга консервативная терапия была малоэффективной. Положительный эффект наступал только после удаления патологического очага, влияющего на мозг.

Мы проанализировали соотношения между выраженностью “отека” головного мозга по данным МРТ и длительностью клинических проявлений заболевания по анамнестическим сведениям (временем появления первичных симптомов). Установлено, что при глиомах IV степени злокачественности имеется определенная зависимость: чем продолжительнее анамнез заболевания, тем более выражены явления перифокального “отека” головного мозга. Нам представляется, что это, как и предыдущий факт,

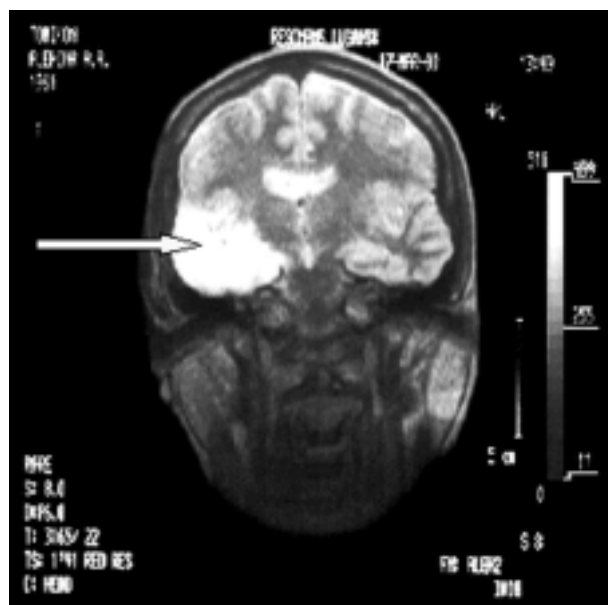


Рис. 4. Больная А., пилоцитарная астроцитома височной области справа (до операции)

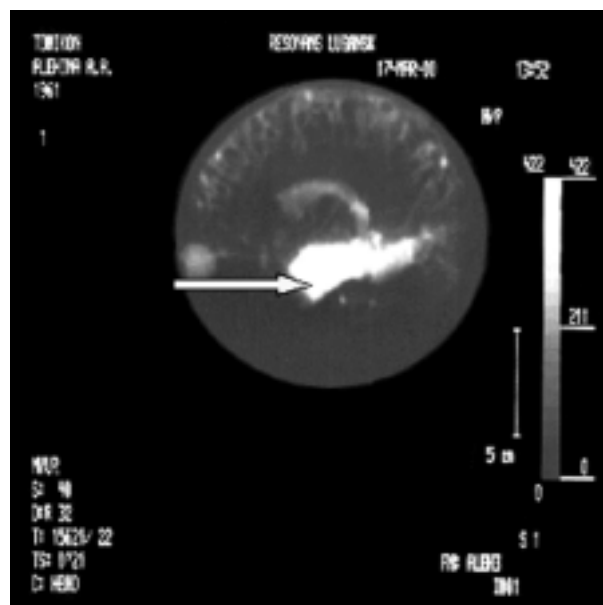


Рис. 5. Больная А., состояние через 2 года после удаления пилоцитарной астроцитомы височной области справа. В области оперативного вмешательства содержится ликворосодержащая киста (программа миурографии)

свидетельствует о том, что изменения в перифокальной зоне мозга определяются “жизнеспособностью” опухоли, ее гистобиологическими особенностями.

Во время оперативных вмешательств у больных с глиальными опухолями головного мозга после проведения адекватной предоперационной подготовки только у 15% из них во время трепанации обнаружили напряженную твердую мозговую оболочку и пролабирование вещества головного мозга, требовавшие проведения специальных анестезиологических мероприятий. Выраженный “отек” головного мозга на МР-томограммах отмечали у 47% пациентов. У большинства больных даже при метастатических опухолях интраоперационно наблюдали внутричерепную нормотензию, что также указывает на отсутствие параллелизма между данными, полученными на МРТ, и наличием фактического “отека” мозга с “масс-эффектом”.

Выводы. 1. Принимая во внимание у больных с глиальными опухолями головного мозга отсутствие параллелизма между выраженностью синдрома внутричерепной гипертензии и величиной перифокального отека, фиксируемого на МРТ, сложность дифференцировки вазогенного и цитотоксического отека, отсутствие прямой корреляции между “масс-эффектом” и выраженностью перифокальных изменений мозга, отсутствие связи между выраженностью гипергидратации (по данным МРТ) и проявлениями отека интраоперационно, можно указать на неоднозначность изменений в перифокальной области и так называемым отеком головного мозга.

2. Выраженные морфологические изменения, регистрируемые в перифокальной зоне, практически отсутствие в ней митохондриального дыхания, неэффективность дегидратационной терапии свидетельствуют о преобладании необратимых процессов в этих участках мозга, механизм которых недостаточно изучен, поскольку исследование глиальных опухолей проводится обычно в период их клинической манифестации, а не на этапах инициации онкопроцесса. Гипергидратация участков мозга, по-видимому, является конечным этапом этих изменений. Учитывая последнее, считаем целесообразным использовать в определении изменений, фиксируемых вокруг глиальных опухолей, термин “перифокальная зона”, а не “перифокальный отек” мозга.

3. Степень выраженности перифокальной зоны определяется наличием в ней как отека мозга, так и опухолевых элементов, на что указывает отсутствие влияния на очаги гипергидратации консервативной терапии и исчезновение их после операции в случае тотального удаления опухолевого узла.

Список литературы

1. Влахов Н., Вылканов П., Киркова М., Кирков М. Время мозгового кровотока как диагностический тест у неврологических и нейрохирургических больных // Журн. Вопр. нейрохирургии им. Бурденко.— 1985.— №5.— С. 58—59.
2. Зозуля Ю.А. Мозговое кровообращение при

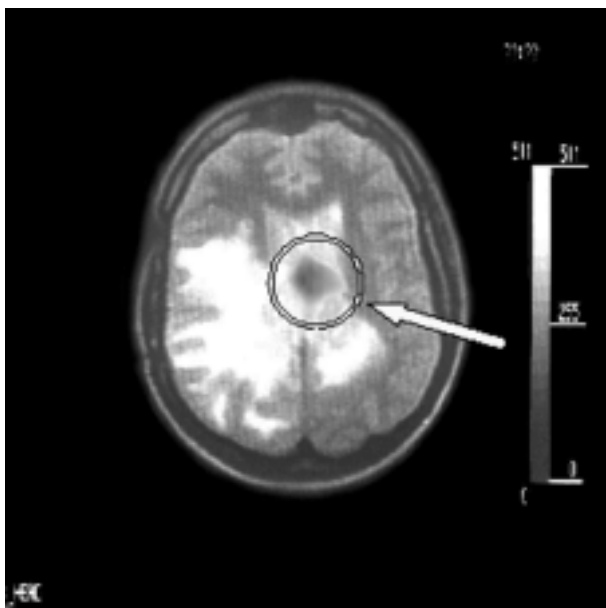


Рис. 6. Больная А., распространение пилоцитарной астроцитомы в срединные структуры головного мозга через 4 года после операции

- опухолях полушарий головного мозга. — К.: Здоров'я, 1972.— 207 с.
3. Квитницький-Рыжов Ю.Н., Степанова Л.В. Современное состояние проблемы лечения отека и набухания головного мозга // Журн. Вopr. нейрохирургии им. Бурденко.— 1989.— №4.— С. 40—47;
 4. Коновалов А.Н., Корниенко В.Н., Пронин И.Н. Магнитно-резонансная томография в нейрохирургии. — М.: Видар, 1997. — 472 с.
 5. Отек мозга как причина критических состояний у нейрохирургических больных / Э.Б. Сировский, В.Г. Амчславский, И.Я. Усватова и др. // Анестезиология и реаниматология. — 1990.— №6.— С. 22—26.
 6. Пронин И.Н., Корниенко В.Н. Магнитно-резонансная томография с препаратом Магневист при опухолях головного и спинного мозга // Вестн. рентгенологии и радиологии. — 1994.— №2.— С. 17—21.
 7. Пронин И.Н., Турман А.М., Арутюнов Н.В. Возможности усиления опухолей ЦНС при МР-томографии // I з'їзд нейрохірургів України: Тез. доп.— К., 1993.— С. 222—223
 8. Рогожин В.О., Иванков О.П. Магнітно-резонансна томографія у діагностиці новоутворень головного мозку // Укр. радіол. журн.— 1995.— №3.— С.316—319.
 9. Ромоданов А.П., Сергиенко Т.М. Отек и набухание мозга как нейрохирургическая проблема // Журн. Вopr. нейрохирургии им. Бурденко.— 1987.— №4.— С. 3—9.

10. Bradley W.G., Waluch W., Yadley R.A., Wyckoff R.R. Comparison of CT and MR in 400 patients with suspected disease of the brain and cervical spinal cord // Radiology.— 1984.— V. 152, №6.— P. 695—702.
11. Bradley W. G. MRI of the CNS // Neurol. Res.— 1984.— V. 6.— P. 91—106.
12. Bravit-Zawadsky M. Nuclear magnetic resonance imaging of central nervous system tumors // NМК, CT and Interventional Radiology / Ed. By A.A.Moss, E.I.King, C.B.Higgins.— San Francisco, 1984.— P. 269—274.
13. Bravit-Zawadsky M., Badami I.P., Mills C.M. Primary intracranial tumor imaging: a comparison of magnetic resonance and CT / Radiology.— 1984.— V. 150, №3.— P. 436—440.
14. Bydder G.M. Clinical application of Gd-КТРА // Magnetic Resonance Imaging / Ed by Stark K.K., Bradley W.G. St. Louis: Mosby Co., 1988.— P. 182—200.
15. Eernest F., Kelly P.J., Sheithauer B.W. et al. Cerebral astrocytomas: histopathologic correlation of MRI and CT contrast enhancement with stereotaxic biopsy // Radiology.— 1988.— V.— 166.— P.823—827
16. Fishman R.A. Brain edema // NEJM.— 1975.— V.293.— P.—706.
17. Gomory I.M., Grossman R.I., Goldberg H.I. Intracranial hematoma: imaging by high-field M.R. // Radiology.— 1985.—V. 157.— №1.— P. 87—103.
18. Iwama T., Yamada H., Sakai N. et al. Correlation between magnetic resonance imaging and histopathology of intracranial glioma // Neurol. Res.— 1991.— V.— 13, №1.— P.49—54.
19. Kelly P.J., Kaumas-Kuport C., Kispert K.B. et al. Imaging-based stereotaxic serial biopsies in untreated intracranial glioma neoplasms // J. Neurosurgery.— 1987.— №6.— P. 865—874.
20. Miller K. // Med. int.— 1987.— V. 2 — P. 1591—1594.
21. Reulen H.J., Graham R., Spatz M. et al. Role pressure gradients and bulk in dynamics of vasogenic brain edema // J. Neurosurgery.— 1977.—V.46.—P. 24—35.
22. Siesjo B.K. Pathophysiology and treatment of focal cerebral ischemia // J. Neurosurgery. 1992.— V.—77.— P.169—184.
23. Tervonen K., Forbes G., Scheithauer B.W. et al. Diffuse “fibrillary” astrocytomas: correlation of MRI features with histopathologic parameters and tumors grade // Neuroradiol.— 1992.— V.— P. 173—178.

Характеристика перифокальних реакцій у патогенезі клінічних проявів пухлин головного мозку

Розуменко В.Д., Усатов С.А.

У 128 хворих з гліальними та метастатичними пухлинами головного мозку вивчено МРТ-морфобіохімічні та клінічні зміни при різноманітних варіантах перифокальних змін гліальних пухлин головного мозку. Вивчено та проаналізовано концепцію поняття “набряку” головного мозку з урахуванням ступеня вираженості гіпертензійно-гідроцефального синдрому з суб’єктивними та об’єктивними його проявами.

Дані проведеного дослідження, слабка залежність між перифокальними змінами та так званим набряком головного мозку, відсутність на МРТ ізольованого виду будь-якого набряку народжують гіпотезу, що гіпергідратація ділянок мозку — фінальній етап цих змін. Тому пропонуємо використовувати у визначенні змін, що фіксуються навколо гліальних пухлин, термін “перифокальна зона”.

Characteristic of perifocal responses in a pathogeny of clinical manifestations of brain tumors

Rozumenko V.K., Usatov S.A.

In a course of a research 128 of the patients with glials and metastatics by tumors of a head brain are investigated MRI-morphobiochemical and clinical modifications for want of various variants of perifocal modifications glials of tumors of a head brain. Is considered and the concept of concept “edema” of a head brain with allowance for degrees manifestation hypertenio-hydrocephalical of a syndrome, with subjective and objective it by manifestations is analysed.

The datas of a conducted research, weak dependence between perifocal modifications and so-called “edema” of a head brain seldom meeting on MRI what isolated kind or edema generate a hypothesis that hyperhydrotation of sites of a brain — a final stage of these modifications, therefore we consider expedient to use in determination of modifications fixed around glial of tumors a term — “a perifocal zone”.