

УДК 616.711.6-007.41-089

Оперативное лечение поясничного спондилолистеза с неврологическими проявлениями

Сльнько Е.И., Вербов В.В., Пастушин А.И., Муравский А.В.,
Цымбал М.Е., Ияд Аль-Кашкиш

Институт нейрохирургии им. акад. А.П.Ромоданова АМН Украины

Проведены обследование, хирургическое лечение и изучение его результатов у 31 пациента со спондилолистезом с неврологическими проявлениями. При всех типах спондилолистеза производили декомпрессию корешков и дурального мешка: при спондилолистезе I степени редрессацию и стабилизацию не выполняли; при спондилолистезе II степени осуществляли редрессацию и стабилизацию позвонки кейджами, устанавливаемыми из заднего доступа (PLIF – posterior lumbar interbody fusion). Спондилолистез III–IV степени стабилизировали установкой кейджей из заднего доступа (PLIF) в сочетании с установкой транспедикулярной системы фиксации. У всех больных удалось достичь редукции спондилолистеза как минимум на одну степень, стабилизации сместившихся позвонков. В подавляющем большинстве случаев достигнут функционально значимый регресс неврологической симптоматики. Отдаленные результаты удалось проследить через 2–16 мес у 14 больных: по данным рентгенографии, КТ и МРТ у всех больных сформировался костный спондилодез, прогрессирование спондилолистеза не отмечали. У больных с истмическим и диспластическим типами спондилолистеза было стабильное неврологическое состояние. У 2 больных с дегенеративным типом спондилолистеза отмечали рецидив болевого синдрома, однако менее выраженный по интенсивности, чем до операции.

Ключевые слова: *спондилолистез, компрессия нервных корешков, межтеловой спондилодез, транспедикулярная стабилизация позвоночника*

Введение. Спондилолистез с неврологическими проявлениями представляет собой стадию заболевания, при которой существует компрессия сегментарных нервных корешков (в основном в межпозвонковом отверстии) или всего дурального мешка и корешков конского хвоста. Механизм заинтересованности сегментарных корешков двоякий – компрессия их в резко уменьшенных в размерах межпозвонковых отверстиях сместившихся позвонков (компрессия в основном вышележащим суставным отростком) и натяжение на корне дуги нижележащего позвонка. Компрессия дурального мешка и всего массива корешков конского хвоста обусловлена телами сместившихся позвонков. Нейрохирургические вмешательства, проводимые в таких случаях, должны быть направлены на декомпрессию сегментарных корешков, дурального мешка и последующую стабилизацию вовлеченных в процесс позвоночно-двигательных сегментов позвоночника. Применяемая ортопедами редрессация и последующая стабилизация недостаточны, так как из-за сломанных *pars interarticularis*, суставных отростков и их гипертрофированных капсул компрессия сегментарных корешков сохраняется или может усугубиться в процессе редрессации. По этой причине редрессация позвонков должна производиться после деком-

прессии заинтересованных корешков, дурального мешка.

С целью улучшения результатов лечения спондилолистеза с неврологическими проявлениями мы разработали собственную тактику лечения и технику оперативных вмешательств в зависимости от типа и степени спондилолистеза, направленные на первоначальную декомпрессию нервных структур и последующую стабилизацию позвоночника, изучили результаты лечения таких больных.

Материал и методы. Проведены обследование, хирургическое лечение и изучение его лечения у 31 пациента со спондилолистезом с неврологическими проявлениями. Степень спондилолистеза устанавливали по клинико-рентгенологической классификации Майердинга: I степень – смещение позвонка на $\frac{1}{4}$ поверхности тела, II степень – на $\frac{1}{2}$, III степень – на $\frac{3}{4}$ и IV степень – на всю поверхность тела позвонка. Мы анализировали 14 случаев с I степенью спондилолистеза, 8 – со II степенью, 7 – с III, 2 – с IV. Хирургическая тактика варьировала в зависимости от степени спондилолистеза.

Определяя тип спондилолистеза, мы пользовались современной международной классификацией спондилолистеза: 1 – истмический тип спондилолистеза (известный как

спондилолиз) – проявляется как дефект в pars interarticularis; может быть выявлен у 5–20% больных при рентгенографическом исследовании; 2 – диспластический (врожденный); нет дефекта в pars interarticularis, может прогрессировать в некоторых случаях; 3 – дегенеративный (следствие длительно сохраняющейся межсегментарной нестабильности); нет дефекта в pars interarticularis. Обнаруживается у 5,8% мужчин и 9,1% женщин (у многих из них асимптоматичен); 4 – травматический (следствие травматического воздействия на костные структуры – переломы); 5 – патологический (генерализованные или локальные заболевания костей). 4 и 5 типы спондилолистеза из данной серии мы сознательно исключили. Больных с 3 типом спондилолистеза было 16 человек, у них была незначительная степень смещения позвонков (I–II). Больные (15) с истмическим и диспластическим типами спондилолистеза страдали существенным смещением позвонков (III–IV степень).

В зависимости от направления перемещения позвонка, подвергающегося соскальзыванию, мы выделяли: антеспондилолистез (передний, истинный – 29 больных) (рис.1); ретроспондилолистез (задний, ложный – 2 больных). Спондилолистез латеральный, который сопутствует травмам и процессам разрушения позвоночника, мы сознательно исключили.

Результаты и их обсуждение. Выбор хирургической тактики. Учитывая неврологические проявления, первым этапом хирургического вмешательства являлась декомпрессия корешков и дурального мешка, устранение натяжения корешков. Вторым этапом мы проводили редрессацию, пытались устранить патологическое смещение позвонков. И на третьем этапе выполняли стабилизацию позвонков. При различных типах и степенях спондилолистеза эти задачи выполняли неодинаково. Мы разработали алгоритм хирургической тактики в зависимости от типа спондилолистеза и степени смещения позвонков (табл. 1).

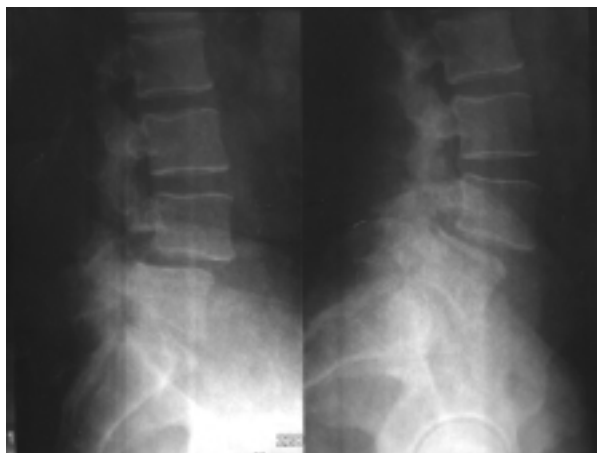

Рис. 1. Рентгенологические признаки антеспондилолистеза LIV позвонка I степени

Таким образом, при всех типах спондилолистеза производили декомпрессию корешков и дурального мешка. Однако при спондилолистезе I степени редрессацию и стабилизацию не выполняли. При спондилолистезе II степени мы осуществляли редрессацию и стабилизировали позвонки кейджами, устанавливаемыми из заднего доступа (PLIF – posterior lumbar interbody fusion). Спондилолистез III–IV степени стабилизировали установкой кейджей из заднего доступа (PLIF) в сочетании с установкой транспедикулярной системы фиксации (рис.2).

Хирургическая техника. Сегментарная декомпрессия. Интерляминэктомия, частичную резекцию суставных отростков, декомпрессию корешков, при необходимости – дискэктомия выполняли при дегенеративном типе спондилолистеза I степени. Оперативное вмешательство может проводиться с двух сторон, однако, как правило, у больных имеет место односторонняя радикулярная симптоматика, операцию производят с одной стороны. Выполняют резекцию нижнего края верхней дуги и верхнего края нижней дуги (интерляминэктомия) на заинтересованном уровне. При смещении I

Таблица 1. Виды хирургического вмешательства в зависимости от типа спондилолистеза

Тип спондилолистеза	Вид хирургического вмешательства	Количество больных
Дегенеративный I степень	Интерляминэктомия, резекция суставных отростков, декомпрессия корешков, при необходимости – дискэктомия. Стабилизация не проводится	11
Дегенеративный II степень	Интерляминэктомия, резекция суставных отростков, декомпрессия корешков, дискэктомия, редрессация, установка титановых кейджей с двух сторон	3
Истмический и диспластический I–II степень	Интерляминэктомия, резекция суставных отростков, декомпрессия корешков, дискэктомия, редрессация, установка кейджей с двух сторон	8
Истмический и диспластический III–IV степень	Ламинэктомия, резекция суставных отростков, декомпрессия корешков, дискэктомия и декомпрессия дурального мешка, редрессация смещения, установка кейджей с двух сторон, транспедикулярная фиксация	9
Всего больных		31

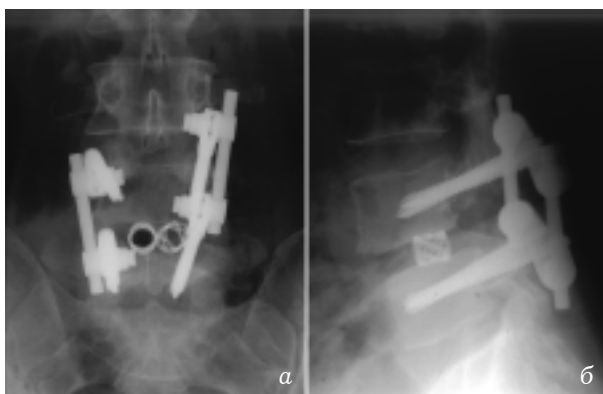


Рис. 2. Контрольная цифровая рентгенография в 2 проекциях в послеоперационный период:

а — прямая проекция; б — боковая проекция

степени нет перелома *pars interarticularis* или суставных отростков. По этой причине необходимости полного удаления суставных отростков нет. Проводят медиальную фасетэктомию. Затем кусачками Керрисона с браншами 2–3 мм расширяют межпозвонковое отверстие и тем самым осуществляют декомпрессию корешка. При наличии грыж дисков грыжу иссекают, полость диска кюретируют.

Интерляминарная декомпрессия, редрессация, PLIF. Процедуру выполняли с двух сторон при дегенеративном типе спондилолистеза II степени, истмическом и диспластическом типах спондилолистеза I–II степени. Во время этой операции так же, как и при предыдущей, производили интерляминэктомию (резекцию нижнего края верхней дуги и верхнего края нижней дуги) на заинтересованном уровне. Учитывая то, что для установки кейджей необходимо достаточное пространство (если планировали установить кейджи диаметром 12 мм), мы проводили медиальную фасетэктомию. Установка кейджей диаметром 14–16 мм требовала полной фасетэктомии. Если это условие не выполняли, попытка установки кейджей при наличии суставных отростков вела к чрезмерной тракции дурального мешка и, как правило, к неврологическим послеоперационным осложнениям, чаще всего к тазовым расстройствам. Проведенная фасетэктомия автоматически означала декомпрессию корешков. После фасетэктомии мы выполняли полную дискэктомию, сохраняя замыкательные пластинки. В дальнейшем мобилизовали дуральный мешок, коагулировали эпидуральные вены. Остеофиты, выступавшие в позвоночный канал, резецировали. Затем в полость диска с двух сторон вводили дистрактор и проводили редрессацию спондилолистеза. Затем удаляли замыкательные пластинки выше- и нижележащего позвонков на месте установки протеза. Неподвижный протез межпозвонкового диска (цилиндрический титановый кейдж) используется диаметром на 2–3 мм боль-

ше, чем высота самого межпозвонкового диска. При установке протеза необходимо создать максимальную дистракцию для использования натяжения связок и стабилизации протеза. Протезы ориентируются параллельно друг другу. Задняя часть протеза должна располагаться на 1 мм глубже задней поверхности тел позвонков. Протезы наполняли костью, что способствовало более быстрому корпорорезу.

Ляминарная декомпрессия, редрессация, PLIF, транспедикулярная фиксация. Проводили при истмическом и диспластическом типах спондилолистеза III–IV степени. Как правило, выполняли ламинэктомию двух смежных позвонков, полную фасетэктомию смежных позвонков, двустороннюю полную дискэктомию (рис.3 цветной вкладки). После этого обычно удавалось добиться декомпрессии сегментарных корешков и дурального мешка. Иногда для их декомпрессии были необходимы дополнительные костные резекции — часть корня дуги для декомпрессии корешков и заднего края тела нижележащего позвонка в пострадавшем позвоночно-двигательном сегменте — для декомпрессии дурального мешка. Не выполнив адекватной декомпрессии дурального мешка и корешков, мы не проводили редрессацию, так как во время редрессации могла увеличиться компрессия корешков, дурального мешка или наступить ее временное усугубление. После декомпрессии выполняли редрессацию. Затем в полость дисков ввинчивали кейджи (рис.4 цветной вкладки). Последующим этапом была установка транспедикулярной системы фиксации позвоночника. Использовали олигосегментарную систему в смежные позвонки. Шурупы ввинчивали в тела через корни дуг (рис. 5,6 цветной вкладки). Это удавалось без затруднений, так как до этого провели ламинэктомию и полную фасетэктомию — корни дуг и полость диска находились под прямым визуальным контролем хирургов. После ввинчивания шурупов собирали систему, производили рентгенологический контроль (рис.7 цветной вкладки). Идеальное положение конструкции приведено на рис.8.

Результаты лечения. У всех больных удалось достичь редукции спондилолистеза как минимум на одну степень, стабилизации сместившихся позвонков. Мы использовали раннюю активизацию больных на 2–е–3–и сутки после операции. Непосредственно послеоперационные результаты регресса неврологической симптоматики приведены в табл. 2.

Исходя из данных табл. 2, видно, что чем радикальнее декомпрессия и стабилизация, тем лучше непосредственные результаты. В подавляющем большинстве случаев достигнут функционально значимый регресс неврологической симптоматики.

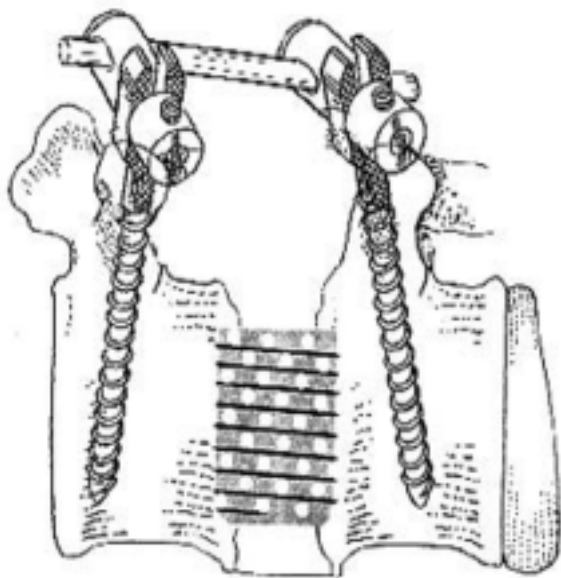


Рис. 8. Схематическое изображение операции межтелового спондилодеза кейджами и стабилизации позвоночно-двигательного сегмента транспедикулярной системой

Отдаленные результаты удалось проследить через 2–16 мес у 14 больных. У 7 больных имел место истмический и диспластический типы спондилолистеза III–IV степени, у 2 – истмический и диспластический I–II степени, у 1 – дегенеративный тип спондилолистеза II степени, и у 4 – дегенеративный I степени. В отдаленный период, по данным рентгенографии, КТ и МРТ, у всех больных сформировался костный спондилодез, прогрессирование спондилолистеза не отмечали. У больных с истмическим и диспластическим типами спондилолистеза было стабильное неврологическое состояние. У 2 больных с дегенеративным типом спондилолистеза наблюдали рецидив болевого синдрома, однако менее выраженный по интенсивности, чем до операции.

Поломки или смещения конструкций для стабилизации позвоночника мы не обнаружили

ли ни у одного больного. Отмечали следующие преимущества установки кейджей.

1. Создание жесткой дистракции междискового пространства.
2. Увеличение высоты межпозвоночного диска.
3. Предотвращение фораминальной компрессии корешков.
4. Стабилизацию двух смежных позвонков.
5. Предотвращение послеоперационной деформации позвоночника.
6. Расположение протезов вдоль оси тела позвонка, где проецируется максимальная нагрузка.
7. Максимальную фиксацию протезов благодаря аксиальной нагрузке.
8. Расположение протезов возле центра ротации позвонков и предупреждение ротационного смещения позвонков.
9. Прочность протеза, которая была больше, чем костного трансплантата.

Разработанная нами форма протеза предотвращала выпадение, миграцию, поломку имплантата, уменьшение дискового пространства. Использовали следующие размеры протезов (кейджей) для коррекции поясничного спондилолистеза: 12×21 мм, 12×26 мм, 14×21 мм, 14×26 мм, 16×21 мм.

Транспедикулярная система фиксации дополнительно усиливала достигнутую во время протезирования межпозвоночного диска кейджами спондилодезирующую конструкцию. Ее использование при спондилолистезе обеспечивало прочную фиксацию позвонковых сегментов с предупреждением боковых и ротационных смещений, раннюю активизацию больных в послеоперационный период (рис.9).

Обсуждение. Спондилолистез связан в основном с повреждением *pars interarticularis*. В этой области происходит и компрессия сегментарных корешков сместившимися межпозвоноковыми суставами и/или корнями дуг. Дуральный мешок компримируется сместившимся телом позвонка, обычно нижним [5, 8, 13]. Оп-

Таблица 2. Регресс неврологического дефицита

Тип спондилолистеза	Регресс неврологической симптоматики			Количество больных
	Углубление или прежнее состояние	Умеренный	Значительный или полный	
Дегенеративный I степень	1	3	7	11
Дегенеративный II степень	—	1	2	3
Истмический и диспластический I–II степень	1	1	6	8
Истмический и диспластический III–IV степень	—	—	9	9
Всего больных	2	5	24	31

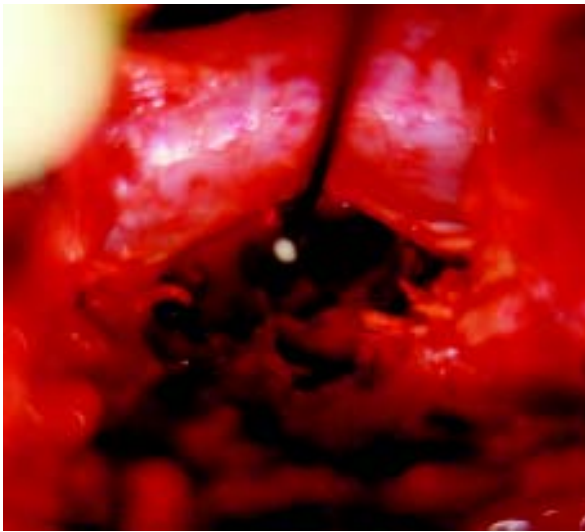


Рис. 3. Интраоперационно – ламинэктомия, фасетэктомия, дискэктомия, дуральный мешок отведен медиально, видна полость удаленного диска (ложе для кейджей)

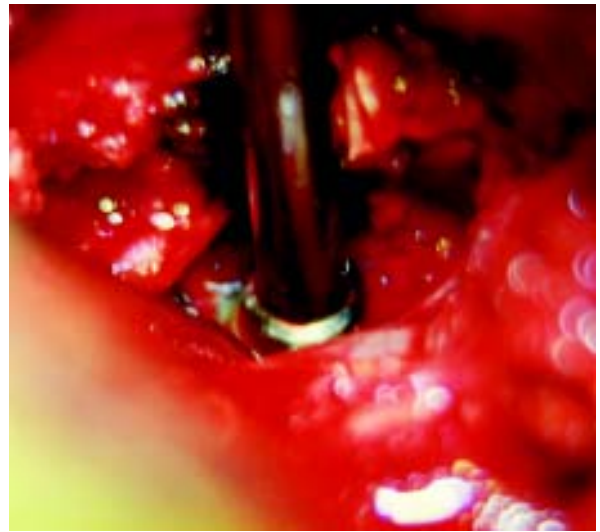


Рис. 4. В подготовленное ложе ввинчен цилиндрический кейдж

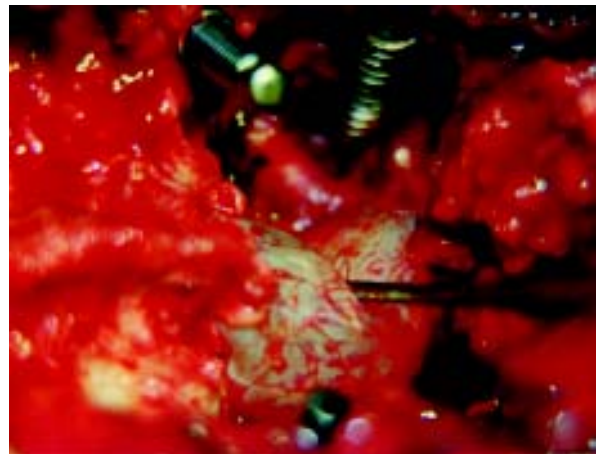


Рис. 6. При смещении дурального мешка визуализирован сегментарный корешок с противоположной стороны

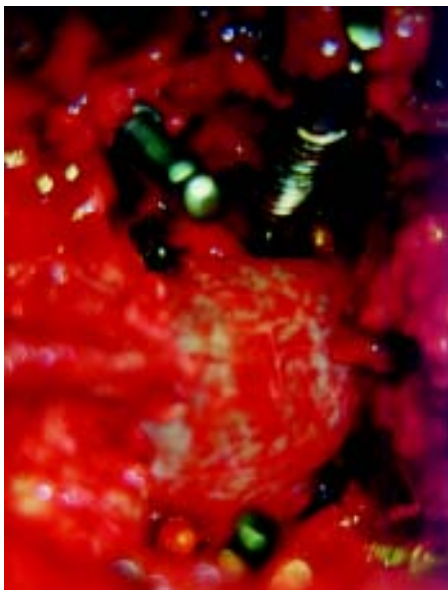


Рис. 5. В тела смежных позвонков транспедикулярно введены шурупы системы стабилизации



Рис. 7. В ране собрана задняя система транспедикулярной стабилизации позвоночника LIV-LV

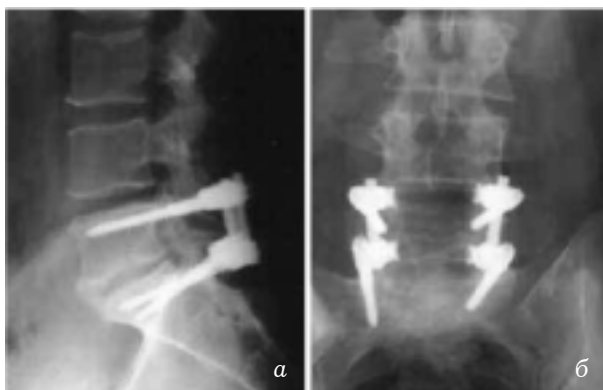

Рис. 9. Контрольная цифровая рентгенография в 2 проекциях после коррекции спондилолистеза LV—SI II степени в послеоперационный период:

а — боковая проекция; б — прямая проекция

тимальным методом лечения спондилолистеза с неврологическими проявлениями считается хирургический.

Хирургическое лечение спондилолистеза прошло долгую историю своего развития. Усовершенствовались преимущественно методы редрессации, стабилизации позвонков [9]. Даже в настоящее время большинство ортопедов [1, 2, 6, 9] единственной целью хирургического вмешательства рассматривают редрессацию и последующую стабилизацию позвоночника. Применяются различные методы и конструкции. В последнее время интенсивно начали изучать фиксаторы с памятью формы [14]. Однако необходимость адекватной декомпрессии корешков и дурального мешка, как правило, в большинстве работ не рассматриваются [3, 4, 11, 12]. Несмотря на это, в настоящее время стали появляться редкие работы, где показана необходимость адекватной декомпрессии нервных структур перед выполнением редрессации, стабилизации [10]. В основном проблемой декомпрессии нервных структур при спондилолистезе начали заниматься нейрохирурги [7]. Мы накопили достаточный материал, в котором отражен ход оперативного вмешательства, во время которого выполняли декомпрессию нервных структур, а затем редрессацию, стабилизацию. Мы обнаружили, что только адекватная декомпрессия нервных структур приводит к существенному или полному регрессу неврологической симптоматики, адекватному функциональному восстановлению больных. Такой результат является стойким, а выявленные в отдаленный период отдельные случаи рецидива неврологической симптоматики были связаны с перидуральным фиброзом.

Заключение. Таким образом, спондилолистез с неврологической симптоматикой требует оперативного лечения, которое в первую очередь должно быть направлено на декомпрессию нервных структур, а затем на редрессацию, полноценную стабилизацию сместившихся позвонков.

Оптимальным методом стабилизации поясничного спондилолистеза являются установка кейджей в промежутке между телами позвонков при I—II степени спондилолистеза и комбинация установки кейджей с транспедикулярной системой фиксации при III—IV степени спондилолистеза.

Список литературы

1. *Barbanti Brodano G., Konati U., Palmisani M., Pompili M., Boriani S.* Posterior lumbar interbody fusion a mid-term review of 60 cases // *Chir. krgani Mov.* — 2000. — №85(4). — P.345—360.
2. *Chang J.H., Lee C.H., Wu S.S., Lin L.C.* Management of multiple level spondylolysis of the lumbar spine in young males: a report of six cases // *J. Formos. Med. Assoc.* — 2001. — №100(7). — P.497—502.
3. *Kai LY., Jia L.S., Yuan W., Ni B., Zhu H.B.* Kirect repair of defect in lumbar spondylolysis and mild isthmic spondylolisthesis by bone grafting, with or without facet joint fusion // *Europ. Spine J.* — 2001. — №10(1). — P.78—83.
4. *Goutallier K., Kjian P., Borgese M.A., Allain J.* Kegenerative lumbar spondylolisthesis treated with isolated intersomatic arthrodesis: results of 30 cases with an average 4-year follow up // *Rev. Chir. krthop. Reparatrice.* — Appar, Mot. — 2001.
5. *Hollenberg G.M., Beattie P.F., Meyers S.P., Weinberg E.P., Adams M.J.* Stress reactions of the lumbar pars interarticularis: the development of a new MRI classification system // *Spine.* — 2002. — №15;27(2). — P.181—186.
6. *Ivanic G.M., Pink T.P., Achatz W., Ward J.C., Homann N.C., May M.* Kirect. Stabilization of Lumbar Spondylolysis With a Hook Screw: Mean 11-Year Follow-up Period for 113 Patients // *Spine.* — 2003. — №1;28(3). — P.255—259.
7. *Pellise F., Toribio J., Rivas A., Garcia-Gontecha C., Bago J., Villanueva C.* Clinical and CT scan evaluation after direct defect repair in spondylolysis using segmental pedicular screw hook fixation // *J. Spinal Kisord.* — 1999. — №12(5). — P.363—367.
8. *Pfeil J.* Spinal growth under physiological and pathological conditions // *krthopade.* — 2002. — №31(1). — P.2—10.
9. *Prasartritha T.* Surgical repair of pars defects in spondylolysis // *J. Med. Assoc. Thai.* — 2001. — №84(9). — P.1235—1240.
10. *Stone A.T., Tribus C.B.* Acute progression of spondylolysis to isthmic spondylolisthesis in an adult // *Spine.* — 2002. — №15;27(16). — P.370—372.
11. *Tan J., Jia L., Xu J., Zhou X., Lu H., Zuo J., Yuan W.* Bone graft repair of adolescence spondylolysis with lag screw and tension band fixation // *Zhonghua Wai Ke Za Zhi.* — 2002. — №40(10). — P.727—729.
12. *Theiss S.M.* Isthmic spondylolisthesis and spondylolysis // *J. South krthop. Assoc.* — 2001. — №10(3). — P.164—172.
13. *Van der Wall H., Storey G., Magnussen J., Frater C.J., Pattinson R., Pereira J., Stephen J.* Kistinguishing scintigraphic features of spondylolysis // *J. Pediatr. krthop.* — 2002. — №22(3). — P.308—311.
14. *Zhang H., Jin A.M., Zhang M.C.* Finite element analysis of shape memory alloy intrasegmental fixator for lumbar spondylolysis // *Ki Yi Jun Yi Ka Xue Xue Bao.* — 2002.

Оперативне лікування поперекового спондилолістезу з неврологічними проявами

Слинько Є.І., Вербов В.В., Пастушин А.І., Муравський А.В., Цимбал М.О., Іяд Аль-Кашкіш

Проведено обстеження, хірургічне лікування та вивчення його результатів у 31 пацієнта зі спондилолістезом із неврологічними проявами. За всіх типів спондилолістезу виконано декомпресію корінців і дурального мішка: за наявності спондилолістезу I ступеня редресацію і стабілізацію не проводили; при спондилолістезі II ступеня виконували редресацію і стабілізували хребці за допомогою кейджів, які встановлювали із заднього доступу (PLIF – posterior lumbar interbody fusion). Спондилолістез III–IV ступеня стабілізували шляхом встановлення кейджів із заднього доступу (PLIF) у поєднанні зі встановленням транспедикулярної системи фіксації. У всіх хворих вдалося досягти редукції спондилолістезу як мінімум на один ступінь, стабілізації хребців, що змістились. У більшості хворих досягнуто функціонально значущого регресу неврологічної симптоматики.

Віддалені результати вдалося прослідкувати через 2–16 міс у 14 хворих: за даними рентгенографії, КТ і МРТ у всіх хворих сформувався кістковий спондилодез, прогресування спондилолістезу не відзначали. У хворих із істмічним та диспластичним типами спондилолістезу неврологічний стан був стабільний. У 2 хворих із дегенеративним спондилолістезом виник рецидив больового синдрому, однак менш інтенсивний, ніж до операції.

Operative treatment of a lumbar spondylolisthesis with neurologic signs

Slinko E.I., Verbov V.V., Pastushin A.I., Muravsky A.V., Tsymbal M.E., Iyad Al-Qashqish

We carry out inspection, surgical treatment and study of results of treatment 31 patients suffering from spondylolisthesis with neurologic signs. At all types of a spondylolisthesis were made decompression of neural roots and dural bag: at a spondylolisthesis I degree a redressation and stabilization were not carried out; at a spondylolisthesis II degrees we carried out a redressation and stabilized vertebrae with cages, installed from back access (PLIF – posterior lumbar interbody fusion). The spondylolisthesis of the large degree (III–IV) was stabilized by installation cages from back access (PLIF) in a combination to installation transpedicular system. At all patients it was possible to achieve a reduction of a spondylolisthesis as a minimum on 1 degree, stabilization displaced vertebrae. In overwhelming majority of cases achieve functional regress of a neurologic symptomatology.

The remote results were traced on 2–16 months at 14 patients: on the data Ro, CT and MRI at all patients the bone fusion achieved, progressing of a spondylolisthesis it was not marked. The patients with isthmia and dysplastic spondylolisthesis had stable neurologic condition. At 2 patients with a degenerative spondylolisthesis the relapse of a pain set of symptoms however less expressed on intensity took place than before operation.

Комментарий

к статье Слынько Е.И., Вербова В.В., Пастушина А.И. и соавторов "Оперативное лечение поясничного спондилолистеза с неврологическими проявлениями".

Работа посвящена актуальной теме хирургического лечения спондилолистеза при ситуациях, когда имеется компрессия корешков конского хвоста в зоне заинтересованного позвоночно-двигательного сегмента.

До настоящего времени не существует четких критериев, в каких случаях оперировать больных со спондилолистезом задним, а в каких – передним доступом. Одни хирурги упорно настаивают на том, что проблема вертеброгенной и корешковой боли связана не со сдавлением корешков в межпозвонковых отверстиях или в области их прилегания к дугам и фасеткам суставных отростков, а с нестабильностью позвоночно-двигательного сегмента и натяжением корешкового кармана и корешка, расположенного в нем. Они считают, что основным способом лечения является создание прочного костного блока между телами позвонков, который возможен только в результате переднего спондилодеза.

Другие хирурги убеждены, что главное в лечении спондилолистеза – это максимальная редукция сместившегося тела, его удержание и создание заднего костного блока. Последний способ лечения стал возможным в последние 20 лет, когда появились транспедикулярные фиксаторы.

Задняя поясничная межтеловая фиксация (PLIF) с помощью специальных имплантатов – кейджей, наполненных аутоостружкой, известна относительно недавно. И опыт применения этого способа лечения невелик. Однако с его помощью действительно можно решить проблему создания прочного межтелового костно-титанового блока из заднего доступа, а в сочетании с транспедикулярной фиксацией решается и проблема частичного возвращения сместившегося позвонка.

Современные технологии предлагают вертебрологам большой спектр имплантатов и фиксирующих устройств для лечения спондилолистеза. Это будит творческую мысль хирурга и разнообразит его работу. В этом смысле статья Е.И. Слынько и соавторов представляет большой интерес и заставляет переосмыслить утвердившиеся подходы к хирургическому лечению спондилолистеза.

*Доктор мед. наук Перльмуттер О.А.
Нижегородский нейрохирургический центр (Российская Федерация)*