

Оглядіві статті

УДК 616.831–089.11:615.849

Стереотаксическая радиохирургия

Шрамка М., Малачек М.

Отделение стереотаксической радиохирургии, Клиника радиотерапии,
Институт онкологии св. Елисаветы, Братислава, Словакия

Статья посвящена сравнительно новому, стремительно развивающемуся разделу нейрохирургии — стереотаксической нейрохирургии. Сочетание стереотаксического метода и радиохирургии открыло широкие возможности и перспективы эффективного лечения многих тяжелых заболеваний центральной нервной системы. В обзоре представлены основные принципы и методы лечения, используемые в стереотаксической радиохирургии. Описаны основные этапы радиохирургического лечения с использованием современных методов диагностики — ангиографии, компьютерной томографии (КТ), магниторезонансной томографии (МРТ). Основное внимание уделено вопросам клинического применения стереотаксического метода в радиохирургическом лечении пациентов с доброкачественными и злокачественными опухолями головного и спинного мозга, метастазами, артериовенозной мальформацией (АВМ), опухолями шеи и челюстно-лицевой области.

Ключевые слова: стереотаксическая нейрохирургия, стереотаксическая радиохирургия, операция на мозге.

История стереотаксической радиохирургии начинается с 50-х годов прошлого столетия, когда Ларс Лекселл в 1952 г. впервые выполнил комбинированную нейрохирургическую операцию, сочетая методы стереотаксического вмешательства и радиохирургии. Пациенту вокруг головы устанавливали стереотаксическую рамку, на которой в разных плоскостях вращалась РТГ лампа. Операция произведена больному по поводу невралгии тройничного нерва. После облучения тройничного узла, мишени операции, у пациента исчезла продолжительная невралгическая боль.

В 1967 г. завершена разработка первого стереотаксического радиохирургического прибора гамма-ножа, в котором использовано гамма-излучение ^{60}Co . Гамма-нож применяли при лечении краниофарингиом, небольших АВМ (с 1970 г.), а также опухолей мозга. В 80-х годах радиохирургические операции с использованием установок гамма-нож стали широко распространены в мире.

В 1982 г., используя стереотаксический аппарат в сочетании с линейным ускорителем, осуществили фотонную деструкцию и облучение небольших опухолей и сосудистых мальформаций мозга. В 1987 г. изготовлен линейный ускоритель, управляемый стереотаксическим методом. С тех пор опыт и знания нейрохирургов, радиоонкологов, радиологов, ра-

диофизиков были направлены на широкое внедрение стереотаксической радиохирургии.

В настоящее время при выполнении радиохирургических операций применяют три метода.

Одним из первых, но менее распространенных и дорогих, является метод использования положительно заряженных частиц протонов или гелия, полученных в циклотроне. Второй, известный как гамма-нож, или нож Лекселла, прибор, в котором используется гамма-излучение кобальтовых источников, размещенных над головой больного большим полукругом. Третий, наиболее экономически доступный, с использованием высокоэнергетического рентгеновского излучения, полученного в линейном ускорителе.

Принципы стереотаксической радиохирургии

Радиохирургическая операция включает несколько этапов. Первый этап — жесткая фиксация стереотаксической рамки на голове пациента. Эту манипуляцию производят под местной анестезией, она занимает несколько минут и, как правило, хорошо переносится пациентами. Затем проводят нейрорентгенологическое исследование, во время которого определяют точную локализацию и размеры мишени радиохирургического воздействия. В за-

висимости от вида заболевания используют аксиальную КТ (АКТ), МРТ, позитронную эмиссионную томографию (ПЭТ), церебральную ангиографию или их сочетание.

Одним из основных условий выполнения стереотаксических радиохирургических вмешательств является жесткая фиксация стереотаксического аппарата на голове больного (рис.1 цветной вкладки). Детальную информацию о локализации патологического очага получают по данным КТ, МРТ и ангиографии, во время которых на голове пациента жестко фиксирована стереотаксическая рамка. Полученные снимки позволяют точно локализовать патологический очаг, чтобы при планировании операции обеспечить точное попадание лучей к изоцентру патологического очага.

В целях профилактики послеоперационного отека мозга рекомендуют вводить кортикостероиды вечером, накануне операции, а также утром, перед ее началом. Кортикостероиды назначают и как профилактическое противоотечное средство в послеоперационном периоде. Детям и пациентам с психическими расстройствами перед фиксацией стереотаксической рамки назначают седативные средства.

Стереотаксическая КТ позволяет в трехмерном пространстве установить координаты мишени операции. При КТ сканировании, как правило, используют сечение 3 мм, при меньших размерах очага поражения — сечение 2 или 1 мм. В некоторых ситуациях КТ исследование проводят с введением контрастного вещества. Необходимо помнить о возможности появления артефактов при КТ, которые могут быть обусловлены металлическими компонентами стереотаксической рамки, а также костными структурами при исследовании образований задней черепной ямки.

Стереотаксическая МРТ позволяет достаточно четко визуализировать анатомические структуры мозга, а также патологические образования, которые при КТ часто не видны. Изображение, полученное с помощью МРТ, имеет пространственное искажение вследствие различной плотности структур мозга и неравномерности магнитного поля. При расчете координат мишени радиохирургического вмешательства максимально допустимая неточность не должна превышать 2 мм. При необходимости МРТ проводят с введением контрастного вещества.

При планировании операции сопоставляют данные КТ и МРТ. Лечебный план, построенный на основании данных КТ, сопоставляют с данными МРТ, и наоборот.

Стереотаксическую ангиографию проводят в целях определения локализации, размеров и формы АВМ, а также ее радиохирургического

лечения. При цифровой ангиографии возникает искажение изображения, которое необходимо измерить и откорректировать с использованием компьютерных программ. На компьютерные или магниторезонансные томограммы послойно переносят данные ангиографии. Применение МРТ ангиографии (МРТ-ангио) расширяет возможности выполнения операции без проведения ангиографии. Для МРТ-ангио используют только качественные магниторезонансные томографы, разрешение которых и искажение не превышают 1 мм на пиксель.

Экранное совмещение позволяет увеличить точность при планировании операции, при этом можно проводить МРТ без установления стереотаксической рамки. За день до операции проводят стандартную МРТ. Экранное совмещение при хирургическом планировании позволяет устранить технические проблемы несовместимости стереотаксической КТ и МРТ. Качество экранного совмещения фузии будет также идентично, как и данные предоперационной МРТ. При фузии данные КТ и МРТ во многих точках при лечебном планировании достигают одного уровня. Соотношение и объединение КТ, МРТ и ПЭТ способствует повышению точности диагностики.

Оптимальным является план, при котором в целевой объем мишени направляют всю лечебную дозу, а окружающие неповрежденные ткани остаются интактными. В реальности это невозможно. Целью радиохирургического планирования является создание такой ситуации, при которой целевой объем мишени, включая его границы, облучается. Дальнейшей целью планирования является вычисление полей облучения, их размеров и отклонения, при которых жизненно или функционально важные структуры мозга вблизи мишени получают предельно низкую дозу облучения. При планировании операции необходимо стремиться к достижению гомогенного размещения дозы на весь целевой объем мишени.

Основой стереотаксической радиохирургии с использованием линейного ускорителя (рис. 2, 3 цветной вкладки) является доставка одноразовой дозы к целевому объему от нескольких полей и углов. С этой целью используют различные отклонения центра в разных углах стола, направленные к изоцентру. В зависимости от вида и величины патологического очага число отклонений и величина углов будут разными. На размещение дозы в целевом объеме влияет и величина коллиматора. В изоцентре при выполнении стандартных стереотаксических вмешательств используют коллиматоры диаметром от 7 до 40 мм. Учет числа отклонений, размеров углов, их значимости, а также размеров коллиматора способ-

ствуется оптимальному распределению дозы в изоцентре. Результатом расчетов являются кривые, изображающие распределение дозы и данные показателей мониторов для облучения, а также координаты изоцентров. Для достижения оптимального распределения дозы чаще всего применяют 5–9 отклонений к одному изоцентру, причем, угол отклонения может быть разным, в зависимости от расположения операционного стола, на котором лежит пациент. Увеличение дозы отдельных отклонений – взвешивание, как и размер коллиматора для одного и того же изоцентра, могут меняться. Для достижения гомогенного облучения патологического очага неправильной формы может быть использовано и большее число изоцентров, но так, чтобы функционально и жизненно важные структуры (глазные нервы, ствол мозга и др.) не были повреждены. Расчет плана по заданным параметрам числа отклонений, размера коллиматора, углов, взвешивания и необходимая доза, выдает количество мониторных единиц (МЕ), необходимых для применения предписанной дозы и координат изоцентра, а также правильное расположение пациента на установке облучения. Этот процесс можно ускорить, используя автоматизированный микромультифоликолиматор и систему планирования VITRUKSk.

Определение дозы облучения требует теоретических знаний и опыта, поскольку даже в специальной литературе не всегда можно найти об этом точные сведения. Результаты радиохирургических вмешательств, их осложнения достаточно точно описаны уже в течение многих лет. Эти данные позволяют оптимизировать величину дозы облучения, которая зависит от объема, локализации патологического очага, его гистологической структуры, неврологического статуса больного, наличия граничащих радиосенситивных структур мозга и ранее проведенного лечения.

Перед планированием лечения дозу облучения уточняют, выражают в греях (Гр). Дозу устанавливают так, чтобы охватить всю площадь структуры-мишени. Невозможно гомогенно облучить весь объем мишени, как и достичь 100% дозы у края облучаемого объема. В связи с этим, участки, расположенные в середине патологического очага, получают более высокую дозу. У края облучаемого участка доза всегда меньше, поскольку максимальная доза направлена к центру мишени. Например, при облучении метастаза лечебная доза составляет 12,5 Гр на 80% изодозы. Максимальная (100%) доза облучения 15,6 Гр. Если изодоза ниже, разница между лечебной предписанной и максимальной дозой будет больше. Высокая доза

неравномерно размещена в очаге. Например, если доза предписана на 50% изодозы, максимум этой дозы будет в 2 раза больше. Более эффективно радиохирургическое лечение в высокой дозе, но при этом возрастает риск возникновения осложнений, вызванных облучением. Поэтому следует назначать более низкую дозу, при которой возможно достичь позитивного лечебного эффекта. В радиохирургии, как правило, работают с большими патологическими очагами, применяя невысокие дозы, которые, в свою очередь, не способствуют образованию опухолей. Лимитирующим фактором в стереотаксической радиохирургии является переносимость тканями облучения. Не все структуры мозга одинаково чувствительны к облучению. Высоко чувствителен зрительный нерв. Патологический очаг, плотно прилегающий к зрительным структурам, не может быть одновременно эффективно и безопасно облучен при использовании радиохирургической методики. В такой ситуации можно применить радиотерапевтическое лечение или стереотаксическую фракционную радиотерапию. Если патологический очаг расположен в 4–5 мм от зрительных структур, исходная доза облучения должна быть такой, чтобы доза облучения зрительного нерва не превышала 8 Гр. Лицевой, тройничный и преддверно-улитковый нервы менее чувствительны к облучению, чем зрительный нерв. Черепные нервы, проходящие через пещеристую пазуху (глазодвигательный, блоковой, отводящий) и яремное отверстие (языкоглоточный, блуждающий и спинномозговые корешки добавочного нерва) менее чувствительны к облучению. Некоторые области мозга – двигательные зоны, ствол, гипоталамус более чувствительны к облучению.

На патологические очаги, расположенные в функционально важных областях мозга, требуется более низкая доза облучения. При выполнении стереотаксических радиохирургических вмешательств у пациентов с неврологическим дефицитом осложнения возникают чаще, чем в отсутствие таких нарушений. Пациентам с неврологическими нарушениями лечение следует проводить с использованием более низких доз облучения. Если пациента ранее облучали, дозу необходимо подбирать индивидуально. Некоторым пациентам со злокачественной опухолью до радиохирургического лечения проводили дистальную радиотерапию. У них стереотаксическую радиохирургию применяют как дополнительный, вспомогательный метод.

Возможности клинического применения стереотаксической хирургии

Наиболее эффективно применение стерео-

таксической хирургии при менингиоме и невриноме.

Невринома. Чаще всего у больных обнаруживают акустическую шванному (рис.4 цветной вкладки), реже — невриному тройничного нерва. Невринома может исходить из любых черепных нервов. Рекомендуемая доза облучения акустической шванномы от 12 до 16 Гр, для опухоли диаметром менее 20 мм — 14 Гр, средних размеров (от 20 до 30 мм) — 12 Гр, более 30 мм — 10 Гр. Если опухоль плотно прилежит к лицевому нерву, он получит такую же дозу облучения, как и оболочка опухоли. Принимая во внимание градиент дозы, возможно временное повреждение этих нервов.

Менингиома. Для лечения менингиомы назначают дозу от 12 до 16 Гр, что обеспечивает достаточный локальный контроль. Осложнения наблюдают при менингиоме меньших размеров. Для лечения очень чувствительных к облучению патологических очагов и радиосенситивных нервных структур предпочтительна стереотаксическая радиохирurgia.

Аденома гипофиза и опухоли пинеальной области. Стереотаксическая радиохирurgia высоко эффективна при лечении аденомы гипофиза, а также при продолжении ее роста после выполнения микрохирургической операции (рис. 5 цветной вкладки) Объем операции зависит от гормональной активности опухоли, ее гистологического строения, размеров, отношения к жизненно и функционально важным структурам мозга (зрительные структуры, ствол мозга, гипоталамус и др.) Для лечения гормонально активной аденомы доза облучения составляет 19 Гр, неактивной — 15 Гр.

Глиома. Применение стереотаксической радиохирurgerии для лечения глиомы не всегда эффективно. Стереотаксическую радиохирurgerию применяют как дополнительный метод лечения. Злокачественная глиома достаточно чувствительна к облучению, поэтому в такой ситуации стараются дать максимальную вспомогательную дозу. Пациентам, направленным на радиохирurgerическое лечение, как правило, ранее проводили дистальную лучевую терапию (в суммарной дозе 60 Гр). При диаметре опухоли более 2 см применяют дозу облучения от 12 до 14 Гр, меньших размеров — 16—18 Гр. Подбор дозы зависит от локализации опухоли и неврологического статуса пациента.

Метастазы. По данным литературы, у 50% пациентов до стереотаксического радиохирurgerического лечения проводили дистальную лучевую терапию (рис.6 цветной вкладки). Для лечения метастазов дозу подбирают в зависимости от результатов лучевой терапии. У некоторых больных первым этапом лечения метастазов является радиохирurgerический метод,

который в последующем может быть дополнен дистальной лучевой терапией. Доза облучения метастазов головного мозга от 14 до 20 Гр. Множественные метастазы можно облучать одновременно, если они расположены близко один от другого, и отдельно — при их отдаленном расположении.

Артериовенозная мальформация. АВМ является наиболее распространенной сосудистой патологией головного мозга, при которой применяют стереотаксические радиохирurgerические вмешательства.

АВМ больших размеров облучают более низкими дозами. Однако доза на периферическую часть АВМ не может быть меньше 12 Гр. В редких случаях применяют дозу выше 20 Гр. Как правило, назначают среднюю дозу — 16 Гр. Дозу облучения подбирают в зависимости от размеров и локализации АВМ, близости ее расположения к жизненно важным структурам, неврологического статуса (рис. 7). Ангиографическое исследование проводят перед выполнением стереотаксической радиохирurgerической операции, контрольное исследование — через 2 года.

Злокачественная меланома глаза. В последние годы разработаны методики, позволяющие разрушать или удалять злокачественную меланому глаза без удаления глазного яблока. Другие методики лечения — с применением ионов гелия или протонов, являются обязательными при наличии неблагоприятно расположенных опухолей средних и больших размеров. Однако при таком лечении часто могут возникать осложнения. Поэтому альтернативным методом считают радиохирurgerическую операцию с использованием установок гамма-нож и линейного усилителя, что возможно при

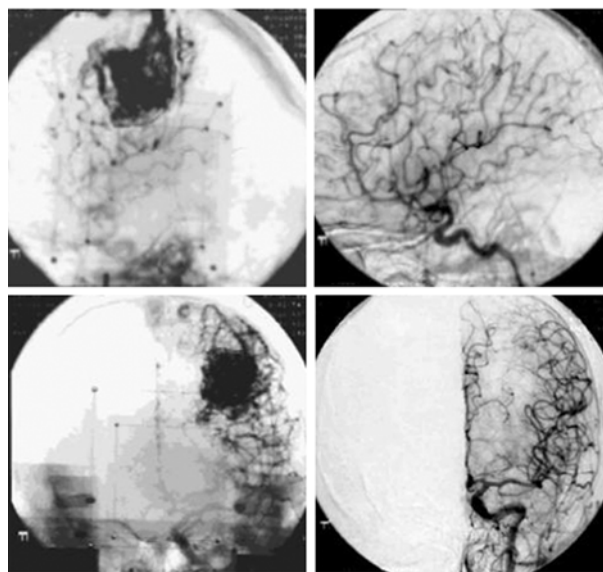


Рис. 7. Ангиограмма до и через 2 года после стереотаксической радиохирurgerической операции

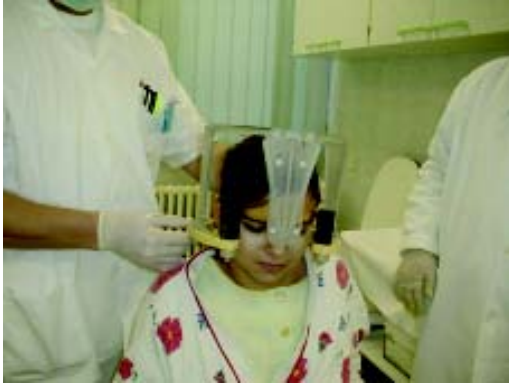

Рис. 1. Пациент со стереотаксическим керамическим кругом Riechert-Mundinger, укрепленным на голове

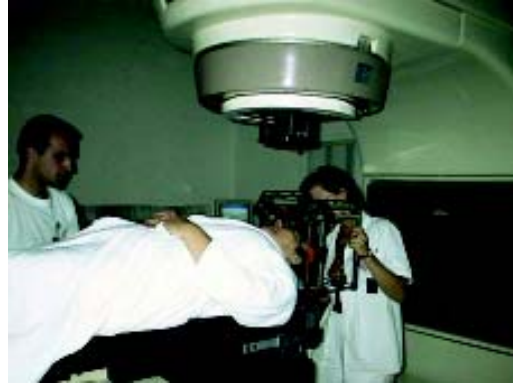

Рис. 2. Пациент со стереотаксическим кругом и системой измерения в линейном ускорителе

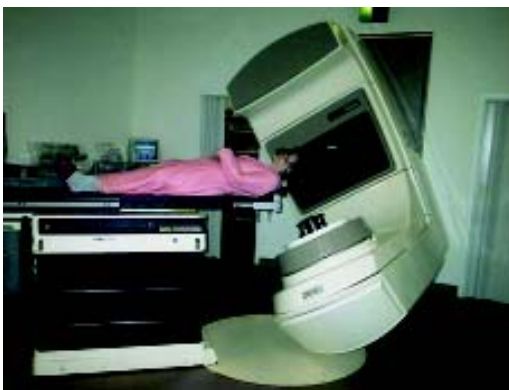

Рис. 3. Облучение пациента на линейном ускорителе

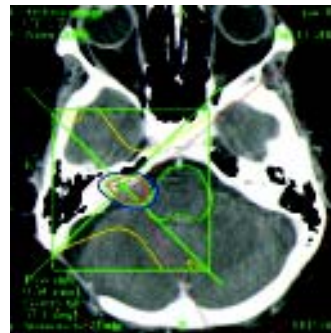


Рис. 4. Акустическая шваннома

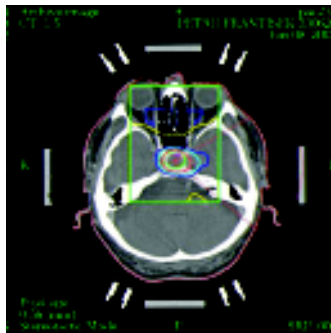


Рис. 5. Аденома гипофиза

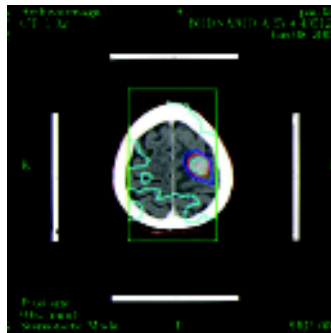


Рис. 6. Метастаз в мозге

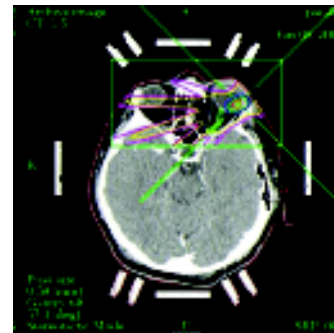


Рис. 8. Меланома глазного яблока, сопровождающаяся болью

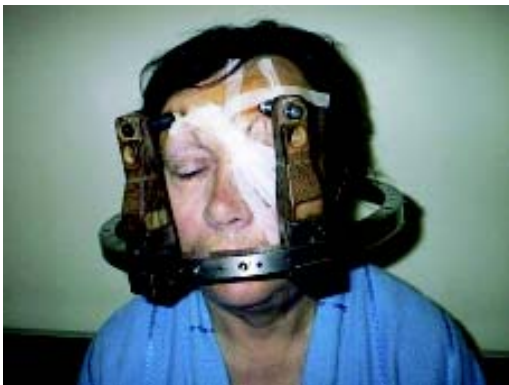

Рис. 9. Меланома глазного яблока

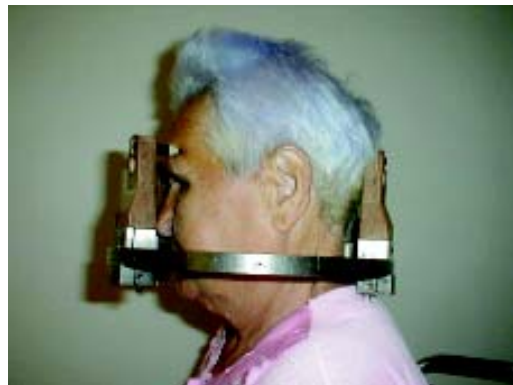

Рис. 10. Продлённые держатели

опухолях небольших размеров. При применении гамма-ножа, если очаг локализован в поверхностных зонах мозга, нередко возникают дополнительные проблемы. Линейный ускоритель при минимальной нагрузке на окружающие ткани доставляет необходимую дозу облучения в любое место целевого объема. Эту методику применяют у пациентов для энуклеации глазного яблока. Для обеспечения неподвижности глазного яблока офтальмолог фиксирует его к стереотаксической рамке (рис. 8, 9 цветной вкладки). Доза, приходящаяся на край опухоли, составляет от 35 до 38 Гр.

Опухоли горла и челюстно-лицевой области. Закрепление стереотаксического круга с использованием удлиненных держателей (рис.10 цветной вкладки) позволяет осуществить стереотаксическое радиохирургическое вмешательство при поражении опухолью горла, позвоночника до уровня C_{III} (рис.11,12), а также челюстно-лицевой области. Доза облучения зависит от вида опухоли, так, при наличии хемодектомы она составляет 17–23 Гр.

Функциональная стереотаксическая радиохирurgia. Радиохирургический метод можно использовать для устранения непереносимой боли, резистентной к лекарственным средствам, а также для лечения экстрапиримидных гиперкинезов, эпилепсии, некоторых психических расстройств. Поскольку операцию выполняют на относительно небольших структурах мозга, используют высокие дозы облучения — 60–70 Гр, как при невралгии тройничного нерва.

Стереотаксия всего тела (whole body stereotaxy). С использованием специального стереотаксического прибора и линейного усилителя проводят лечение опухолей и неболь-

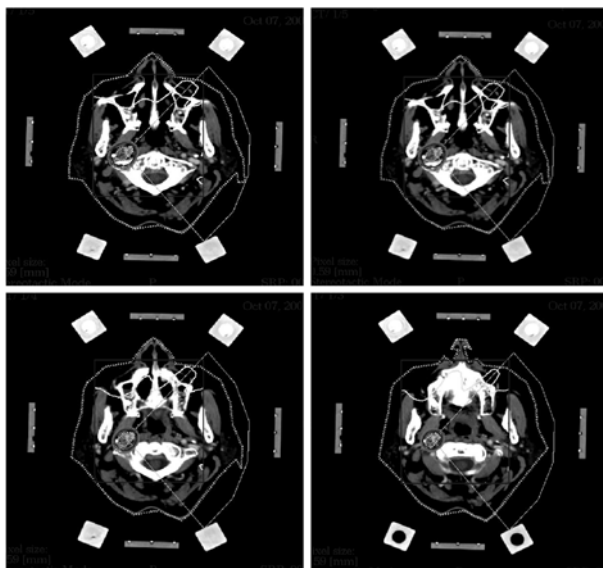


Рис. 11. Хемодектома C_{II}

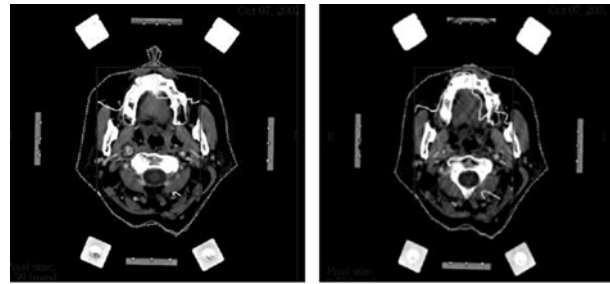


Рис. 12. Хемодектома C_{III}

ших сосудистых образований как в спинном мозге, так и в других областях тела. Попытки фиксировать пациента за бедренные кости и выступы позвонков оказались неэффективными. Поэтому во время стереотаксического исследования КТ, МРТ и облучения пациента фиксируют на вакуумной кровати. Эту методику применяют при лечении интрамедуллярных опухолей, спинномозговой АВМ, опухолей периферической нервной системы, в частности, неврофибромы, метастазов в печени, почках, легких и области средостения, а также рака предстательной железы.

Подбор дозы — сложный процесс, требующий слаженной работы различных специалистов: нейрохирургов, радиотерапевтов, радиодиагностов и радиофизиков. Доза облучения зависит от объема патологического очага, локализации, гистологического строения, ранее применявшегося облучения, неврологического статуса пациента. Чаще всего источником облучения является линейный ускоритель. Для облучения применяют коллиматоры от 7 до 40 мм при настройке первичных диафрагм на поле размерами 10×10 см. Круговые коллиматоры обеспечивают стандартное выпрямление и центрирование лучей, проходящих через них. Точное направление обеспечивается путем тщательного контроля на фантоме. При проведении радиотерапии луч должен быть ровным над всей областью облучения. Это можно обеспечить с помощью автоматически управляемого микромультилинефоколлиматора, который быстро и точно увеличивает изображение облучаемой цели.

После выполнения стереотаксической радиохирургической операции и снятия стереотаксического круга отменяют кортикоиды, которые были назначены до операции, на 1–2-е сутки пациента выписывают и направляют для амбулаторного наблюдения.

Стереотаксическая радиотерапия. В некоторых ситуациях стереотаксическая радиохирurgia не может быть эффективно использована. Облучение в дозе более 8 Гр обуславливает повреждение зрительных структур, и в то же время является недостаточно эффек-

тивным для лечения оставшейся части опухоли. В качестве альтернативы применяют дистальную радиотерапию, однако она может стать причиной возникновения продолжительных когнитивных изменений. Идеальное лечение достигается при проведении расширенного радиовоздействия на критические структуры с использованием стереотаксического направления. Это позволяет уменьшить дозу облучения. Негативным фактором в стереотаксической радиохирургии при многократном облучении является жесткая фиксация головы пациента в стереотаксической рамке. Большинство пациентов в течение 3–5 сут (6–10 доз) при удобном расположении кровати переносят такую фиксацию без осложнений. Однако некоторые из них не переносят длительную фиксацию прибора на голове. В такой ситуации можно использовать неинвазивный стереотаксический прибор, так называемый “frameless stereotaxy”.

Для стереотаксической радиохирургии неинвазивный стереотаксический прибор Лайтена фиксируют к слуховым проходам и корню носа. Однако для точного целевого попадания, например, в области гипофиза этого недостаточно. В Университете штата Флорида используют систему фиксации с помощью зубного протезирования, модифицированную к зубам пациента. Способы повторной фиксации к зубам верхней челюсти с использованием 6 локализованных пунктов, определение локализации патологического очага с помощью лазера находятся в стадии разработки. Классическая стереотаксическая радиотерапия остается самым точным и широко используемым методом. Некоторые разработчики называют её

фракционной стереотаксической радиохирургией.

Наблюдение после выполнения стереотаксического радиохирургического вмешательства

В отличие от классической нейрохирургии, результаты стереотаксического вмешательства известны не сразу. Лишь после обследования в послеоперационной палате нейрохирург видит результат произведенной операции. Для осуществления стереотаксической радиохирургической операции пациента госпитализируют в отделение за день до её начала, а выписывают — через 1–2 сут после облучения. Ранние послеоперационные осложнения возникают очень редко. У пациентов с повышенной склонностью к эпилептическим припадкам иногда в сроки до 48 ч возникают припадки эпилепсии. При внимательном медицинском наблюдении результаты лечения и осложнения отмечают по истечении нескольких месяцев или даже лет. Врач, занимающийся стереотаксической радиохирургией, должен последовательно и регулярно проводить контрольное послеоперационное обследование. Пациент должен регулярно предоставлять информацию врачу о результатах контрольного обследования. Периодичность обследования зависит от вида заболевания. Рекомендуемые сроки обследования приведены в таблице.

Послеоперационное наблюдение регулярно проводит лечащий врач. Применение только опросного листа недостаточно. Важно обнаружить осложнения раньше, чем они начнут прогрессировать. К возникновению возможных осложнений пациент должен быть подготовлен.

Рекомендуемые сроки обследования пациентов

Заболевание	Контрольное обследование	
	клиническое	радиологическое
Невринома и менингиома	Через каждые 6 мес в течение 10 лет *	МРТ через каждые 12 мес в течение 10 лет
Аденомы гипофиза и пинеальные опухоли	Через каждые 6 мес в течение 10 лет ^{&}	МРТ через каждые 12 мес в течение 10 лет, далее — по клиническим показаниям
Метастазы	Через каждые 3 мес	МРТ после 3 мес, затем после 6 мес до 2 лет, далее — через каждые 12 мес
Глиома (злокачественная)	Через каждые 3 мес	МРТ через каждые 3 мес до 2 лет, далее — через каждые 6 мес
АВМ	Через каждые 6 мес в течение 3 лет, далее — через 12 мес	МР/МР-ангио после 12 мес до излечения. После этого или после 3 лет обязательна ангиография, с помощью которой определяют степень выключения АВМ; либо будет предложено повторное стереотаксическое радиохирургическое лечение, или микрохирургическое удаление АВМ или эндоваскулярная эмболизация [#]

Примечание: * — при шванноме — аудиометрическое исследование, при парезе VII нерва — ЭНМГ;
 & — контроль гормонального статуса;
 # — Контрольная КТ (МРТ) в течение 5 лет (при обнаружении послеоперационной кисты).

Больной с транзиторным параличом лицевого нерва должен знать о внимательном отношении к глазам, чтобы не повредить роговицу, пока полностью не восстановилась функция.

Для профилактики осложнений стереотаксических радиохирургических операций необходимо подбирать самую низкую и эффективную дозу облучения. Если придерживаться этого правила, осложнений можно избежать. Чаще всего их наблюдают по истечении латентного периода, продолжительностью 6—14 мес. Частично или окончательно они исчезают через 3—6 мес после лечения. Важно предупредить пациентов, что осложнения, как правило, переходящи и излечимы. При опухоли мозга, возникшей вследствие облучения, назначают стероиды. При возникновении осложнений неврологическое и радиологическое обследование следует проводить чаще. Все выявленные осложнения должны быть подробно описаны. Сведения о проведении послеоперационного обследования помогут предотвратить осложнения и проводить адекватное лечение после выполнения стереотаксических радиохирургических вмешательств.

Список литературы

1. *Abstract Book: 13th Meeting of the World Society for Stereotactic and Functional Neurosurgery (11-14 Sept. 2001)*. — Adelaide, Australia, 2001. — 102 p.
2. *Book of abstracts: 12th World Congress of Neurosurgery, World Federation of Neurosurgical Societies (16-20 Sept., 2001)*. — Sydney, Australia, 2001. — 483 p.
3. *Eben A. III., Loeffler J. S., Lunsford L.K. Stereotactic radiosurgery*. — N.Y.: McGraw-Hill, Inc., 1993.— 254 p.
4. *Friedman W., Buatti J.M., Bova F.J., Mendenhall W.M. Linac radiosurgery. A practical guide*. — N. Y. : Springer, 1998. — 176 p.
5. *Ruzicky E., Sramka M., Jankovic V. Transformation of computer tomography and magnetic resonance images // Stereotact.Funct.Neurosurg. — 1994.— V.63.—P. 172—176.*

Стереотаксична радіохірургія

Шрамка М., Малашек М.

Стаття присвячена порівняно новому розділу нейрохірургії, що стрімко розвивається — стереотаксичній радіохірургії. Поєднання стереотаксичного методу і радіохірургії відкрило можливості ефективного лікування багатьох тяжких захворювань центральної нервової системи.

Представлені основні принципи і методи лікування, що застосовують в стереотаксичній радіохірургії. Описані етапи радіохірургічного лікування з використанням сучасних методів діагностики — ангиографії, комп'ютерної томографії, магніторезонансної томографії.

Основну увагу приділено клінічному застосуванню стереотаксичного методу в радіохірургічному лікуванні пацієнтів з доброякісними і злоякісними пухлинами головного і спинного мозку, метастазами, артеріовенозною мальформацією, пухлинами шиї і щелепно-лицьової ділянки.

Stereotactic neurosurgery

Shramka M., Malashek M.

Article is devoted to comparatively modern and rapidly developing field of neurosurgery — stereotactic radiosurgery. Combination of stereotactic method and radiosurgery opened opportunities of effective treatment of severe diseases of central nervous system. Main principles and treatment technique used in stereotactic radiosurgery are presented. Main stages of radiosurgical treatment using modern diagnostic methods — angiography, computer tomography, magnetic resonance imaging are described.

Much attention is paid to clinical implementation of stereotactic technique in radiosurgical treatment of patients with benign and malignant tumors of brain and spinal cord, metastases, arteriovenous malformation, tumors of neck and jaw-face region.