

УДК 616.8-089-02:616.211-003.282-031.25]-07-089.847

Назальная ликворея через клиновидную пазуху: диагностика и лечение

Сальков Н.Н.

Днепропетровская государственная медицинская академия, Областная клиническая больница им. И.И. Мечникова, г. Днепропетровск, Украина

На основании анализа результатов обследования 8 больных установлены оптимальные методы диагностики и лечения назальной ликвореи через клиновидную пазуху. Диагностическим методом, который имеет преимущества, есть фистулоцистернография. Лечение этого заболевания хирургическое. Осуществляют облитерацию клинообразной пазухи полиуретаном.

Ключевые слова: клиновидная пазуха, менингоцеле, назальная ликворея, облитерация пазухи, фистулоцистернография.

Вступление. Одной из причин возникновения симптоматической назальной ликвореи является менингоцеле клиновидной пазухи и его повреждение. В 1977 г. Kaufman В. и соавторы описали 5 случаев нетравматической назальной ликвореи с локализацией менингоцеле в клиновидной пазухе [7]. С целью пластики свища в 1978 г. Spetler R.F. и соавторы предложили производить облитерацию пазухи [9]. Lockwood А.Н. и соавторы в 1980 г. описали случай транскливалльного менингоцеле клиновидной пазухи у 63-летней больной, страдавшей периодической назальной ликвореей в течение 10 лет, диагностированной с помощью АКТ, цистернографии с метризамидом [8]. Подробно описали этиологию, диагностику и лечение ликвореи через клиновидную пазуху в 1991 г. Benedict M. и соавторы. В качестве основного пластического материала для закрытия ликворного свища в пазухе авторы использовали фибриновый клей [5].

Менингоцеле клиновидной пазухи часто сочетается с симптомом “пустого” турецкого седла [1, 4, 6, 7]. Данное сочетание мы отмечаем у 6 наблюдаемых нами больных. По нашему мнению, условием образования менингоцеле является незаращение щели Ратке, куда пролабируют мозговые оболочки, образуя базальную мозговую грыжу в клиновидной пазухе. Разрыву стенки менингоцеле может способствовать повышение внутричерепного давления, длительный гипертонический анамнез, воздействие химических веществ (нафтизин, жидкий азот), атрофические процессы, возникающие в стенке менингоцеле. При ликворее из клиновидной пазухи отмечается ее обильность, затекание жидкости в носоглотку происходит не только в горизонтальном, но и в вертикальном положении тела. Кроме этого, отмечается

плохой сон в результате частого кашля, из-за раздражения ликвором верхних дыхательных путей возникает бронхит. Еще характерным признаком этой ликвореи является ее периодичность. Выделение ликвора происходит с интервалами от нескольких секунд до 1–2 мин, по мере заполнения ликвором пазухи.

Материалы и методы. С 1999 г. мы наблюдали 8 больных (6 женщин и 2 мужчин) с назальной ликвореей через клиновидную пазуху. У 7 из них жидкость выделялась из одной половины пазухи, у 1 — с обеих, причем в момент поступления больного в стационар жидкость истекала только с одной пазухи. При проведении церебральной фистулоцистернографии выявили наполнение контрастным веществом обеих половин пазухи. Через 1 сут после проведения исследования ликворея появилась и с другой пазухи. В данном случае следует полагать, что в момент проведения фистулоцистернографии разрыву менингоцеле способствовало искусственное повышение внутричерепного давления. Интервал от появления ликвореи до поступления в стационар колебался от 1 до 10 мес. Ни у одного больного возникновения менингоэнцефалита не наблюдали.

Основным методом диагностики назальной ликвореи была церебральная фистулоцистернография. Обследование производили рентгеновскими аппаратами Philips-Integris V-300 и Siemens Sireskop CX. С целью обезболивания внутримышечно вводили баралгин 5 мл и сибазон 2 мл. Вначале выполняли краниографию в 2 проекциях. В положении больного на боку, соответствующему стороне ликвореи, под местным обезболиванием осуществляли поясничный прокол, после измерения спинномозгового давления, медленно в течение 3–5 мин эндолумбально

вводили 10 мл водорастворимого контрастного вещества ультравист-300 или 370. После этого голову больного поворачивали лицом вниз. Головной конец стола опускается на 4–7 градусов и при помощи ЭОПа контролировали продвижение контрастного вещества по подпаутинному пространству спинного мозга. Через 5–10 мин наблюдали продвижение контрастного вещества в большую затылочную цистерну и вдоль основания черепа. Поворотами и наклонами головы обеспечивали продвижение контраста в нужном направлении. Фистулоцистернографию выполняли в боковой и прямой проекциях. При заполнении контрастным веществом клиновидной пазухи в прямой проекции определяется сторона пазухи, в которой скапливается ликвор, что подтверждается перемещением контраста в пазухе в зависимости от положения головы. При положении больного лицом вниз контрастное вещество скапливается в передних отделах пазухи. При положении головы на затылке вещество перемещается в задние отделы. Полученные данные свидетельствуют о том, что ликворный свищ проходит по менингоцеле в клиновидную пазуху, откуда ликвор через аперттуру пазухи попадает в носоглотку [3]. У всех больных отмечали сельлярный вариант пневматизации клиновидной пазухи [2].

Пластику ликворного свища осуществляли под контролем жесткого эндоскопа или операционного микроскопа. После введения больного в наркоз и обработки носового хода растворами антисептиков вводили зеркало Киллиана с длинными браншами. При осмотре отмечали повышенную влажность слизистой оболочки носа. Определяли аперттуру клиновидной пазухи, из которой пульсирующе выделялся ликвор (рис. 1 цветной вкладки). Аперттуру расширяли посредством резекции, в диаметре до 1 см (рис. 2 цветной вкладки). Затем удаляли слизистую оболочку пазухи (рис. 3 цветной вкладки). Визуализировать ликворный свищ не всегда представляется возможным. Следующим этапом операции является облитерация пазухи (рис. 4 цветной вкладки). У 3 больных пластику производили мышечным лоскутом, взятым из четырехглавой мышцы бедра и обработанным клеем МК-2. У 2 больных возник рецидив ликвореи через 8 мес и 2,2 года. У 6 пациентов облитерацию выполняли с помощью полиуретана. У всех больных ликворея прекратилась и отсутствует в течение 1 года — 4 лет. Окончательным этапом операции явилась установка наружного люмбального дренажа с целью сни-

жения ликворного давления и отведения жидкости от места пластики на 5–7 дней.

В качестве примера диагностики и оперативного лечения приводим следующие наблюдения.

Больной Б., 61 год (история болезни №П3444), поступил во 2-е нейрохирургическое отделение 24.02.2000 г. с жалобами на обильное истечение прозрачной бесцветной жидкости из левой половины носа. Больной страдает аллергическим ринитом и в 1985 и 1988 гг. произведено замораживание слизистой оболочки носа жидким азотом в результате ее отека. В течение 10 лет больной применял эндоназально нафтизин. В декабре 1999 г. без видимой причины появилось истечение жидкости из левой половины носа. Неврологический статус без патологии. Проведение АКТ и МРТ патологии не выявило. При фистулоцистернографии обнаружено накопление контрастного вещества в клиновидной пазухе. 06.03.2000 г. произведена эндоназальная пластика ликворного свища клиновидной пазухи слева мышечным лоскутом. В послеоперационный период двукратно проводили разгрузочные люмбальные пункции. Ликворея прекратилась.

У данного больного отмечали различные этиологические моменты, влиявшие на процесс формирования ликворного свища. Длительное применение нафтизина и воздействие жидкого азота, по-видимому, привело к повреждению менингоцеле и формированию ликворного свища.

Больная М., 50 лет (история болезни №П4454), была госпитализирована 13.03.2000 г. При поступлении в стационар жаловалась на обильное истечение прозрачной, бесцветной жидкости из левого носового хода, беспокоившее больше в ночное время, в связи с затеканием жидкости в носоглотку — на частый кашель. Болеет с середины декабря 1999 г. После падения на спину у больной в этот же день появилось выделение жидкости из носа. Неврологический статус без патологии. При проведении АКТ- и МРТ-исследований обнаружили менингоцеле левой половины клиновидной пазухи. 23.03.2000 г. произвели операцию: пластику клиновидной пазухи мышечным лоскутом слева. Ликворея прекратилась. Но через 2 года вновь возобновилась, после чего была произведена церебральная фисту-

лоцистернография, которая подтвердила менингоцеле клиновидной пазухи. 12.09.2002 г. выполнена облитерация ликворного свища левой половины клиновидной пазухи полиуретаном. Ликворея прекратилась.

У этой больной ликворея возникла после падения на спину. Развитие ее можно объяснить быстрым повышением внутричерепного давления, что, по-видимому, способствовало нарушению целостности менингоцеле, разрыву его стенки и выделению жидкости.

Больная Г., 45 лет (история болезни № П12555), была госпитализирована 01.07.2003 г. При поступлении в стационар жаловалась на обильное истечение прозрачной, бесцветной жидкости из левого носового хода, частый кашель. Считает себя больной с марта 2002 г., когда после простудного заболевания появилось выделение жидкости из носового хода. Интенсивность истечения жидкости постепенно увеличивалась. Неврологически: патологии не выявлено. При проведении церебральной фистулоцистернографии обнаружено менингоцеле левой половины клиновидной пазухи. 03.09.2002 г. произведена облитерация левой половины пазухи полиуретаном. Ликворея прекратилась. В связи с чувством заложенности левой половины носа длительное время самостоятельно применяла нафтизин по 5–7 раз в сутки. Через 11 мес ликворея из левого носового хода возобновилась, в связи с чем больная была госпитализирована повторно. В ходе операции при осмотре полости носа ликвореи из апертуры клиновидной пазухи не отмечали, в апертуре визуализировался прочно obturiruyushiy пазуху полиуретан. При дальнейшем тщательном осмотре в области верхнего носового хода обнаружен ликворный свищ до 2 мм в диаметре белесоватого цвета. Устье свища разрушено наконечником аспиратора и произведена пластика свища участком мышцы, обработанной клеем МК-2. Ликворея прекратилась.

Это наблюдение интересно тем, что пластика клиновидной пазухи произведена успешно, но длительное применение нафтизина вызвало атрофию слизистой оболочки носа, в результате чего возник ликворный свищ в другом месте.

Выводы. Для диагностики ликворного свища наиболее информативным методом, по нашим данным, является церебральная фистулоцистернография. У всех больных с этой

патологией метод позволил выявить источник ликвореи. Осложнений при проведении исследования не отмечали, лишь у 3 больных наблюдали умеренную головную боль в течение 1–2 ч. Оптимальным методом оперативного лечения является облитерация клиновидной пазухи полиуретаном. Ни у одного пациента возникновения рецидива ликвореи не отмечали. Применение эндоскопической и микроскопической техники позволяет визуализировать клиновидную пазуху, у большинства больных определить источник ликвореи, однако определить дистальное отверстие ликворного свища не всегда представляется возможным вследствие его нахождения в глубоком латеральном кармане пазухи, недоступном для обозрения.

Список литературы

1. Коновалов А.Н., Корниенко В.Н., Пронин И.Н. Магнитно-резонансная томография. — М., 1997. — С.172–174.
2. Парфенов В.Е., Свистов Д.В. Сборник учебных пособий по актуальным вопросам нейрохирургии. — СПб.: Фолиант, 2002. — 320 с.
3. Сальков Н.Н. Фистулоцистернография в диагностике различных форм назальной ликвореи // Матеріали III з'їзду нейрохірургів України (Алушта, 23–25 верес. 2003 р.). — С.52.
4. Applebaum E.L., Desai N.M. // J. A. M. A. — 1980. — V.244, №14. — P.1606–1608.
5. Benedict M., Schultz-Coulon H.J. // HNO. — 1991. — V.39, №1. — P.1–7.
6. Gray W.C., Salkman M., Rao K., Leveque H. // Arch. Otolaryng. — 1980. — V.106, №5. — P.302–305.
7. Kaufman B., Nulsen F.E., Weiss M.N., Brodkey J.S., White R.J., Sukora G.F. // Radiology. — 1977. — V.122, №2. — P.379–387.
8. Lockwood A.H., Quencer R.M., Page L.K. // J. Neurosurg. — 1980. — V.53, №4. — P.553–555.
9. Spetzler R.F., Wilson C.B. // J. Neurosurg. — 1978. — V.49, №3. — P.393–397.

Назальна лікворея через клиноподібну пазуху: діагностика і лікування

Сальков М.М.

На підставі аналізу обстеження 8 хворих встановлено оптимальні методи діагностики й лікування назальної ліквореї через клиноподібну пазуху. Діагностичним методом, який має переваги, є фистулоцистернографія. Лікування цього захворювання хірургічне. Здійснюють облітерацію клиноподібної пазухи поліуретаном.

Cerebrospinal fluid rhinorrhea through the sphenoid sinus: the diagnosis and treatment

Salkov N.

Based of on the 8 clinical cases we have estimated the optimal methods of diagnosis and treatment of cerebrospinal fluid rhinorrhea through the sphenoid sinus. The optimal method of the diagnostic is fistulocysternography. We have used surgical treatment of this pathology which consisted of obliteration of sphenoid sinus with polyuretan.

Комментарий

к статье Салькова Н.Н. *“Назальная ликворея через клиновидную пазуху: диагностика и лечение”*

Статья Салькова Н.Н. посвящена актуальной проблеме — диагностике и лечению назальной ликвореи через клиновидную пазуху.

В работе представлен собственный опыт автора по применению методики облитерации клиновидной пазухи с целью прекращения назальной ликвореи и применения одного из методов диагностики ликворной фистулы.

Важными являются наблюдения автора, которые характеризуют его клинический опыт. Также интересны предположения, выдвигаемые автором, о причинах, способствующих возникновению ликвореи. Но в связи с отсутствием достаточных обоснований (малое число наблюдений) расценивать их как закономерность преждевременно.

Нет необходимости в подробном изложении методики оперативного вмешательства, которая не является авторской, а следует указать, кем она предложена, и какие изменения внес автор.

Что касается метода определения локализации ликворных фистул (церебральная фистулоцистернография), ее название не вполне соответствует методике проведения и получаемой информации. Фактически метод аналогичен восходящей миелографии с использованием контрастных неионных водорастворимых веществ и направленной пневмоэнцефаломиелографии. По описанию автора, вывод о наличии ликвореи делали на основании обнаружения контрастного вещества в полости клиновидной пазухи. Данных об определении расположения фистулы не приводится. Таким образом, можно говорить о направленной миелоэнцефалографии с использованием контрастных неионных веществ. В связи с вышеизложенным заключение о том, что данный метод является наиболее информативным для диагностики ликворных фистул, представляется несколько категоричным. К тому же статистически достоверного сравнения с другими методами диагностики не проводилось.

Учитывая малое число наблюдений и полное отсутствие статистической обработки, выводы, излагаемые в работе, должны носить менее утвердительный характер.

В целом статья Салькова Н.Н. является современной и актуальной. Опыт по применению прогрессивной методики имеет практическое значение и представляет интерес для практического врача, занимающегося лечением ликвореи либо по роду деятельности сталкивающегося со сложностями диагностики этой непростой патологии.

*А.А. Дядечко, канд. мед. наук,
нейрохирург клиники нейротравмы и ее последствий
Института нейрохирургии им.акад.А.П.Ромоданова АМН Украины*

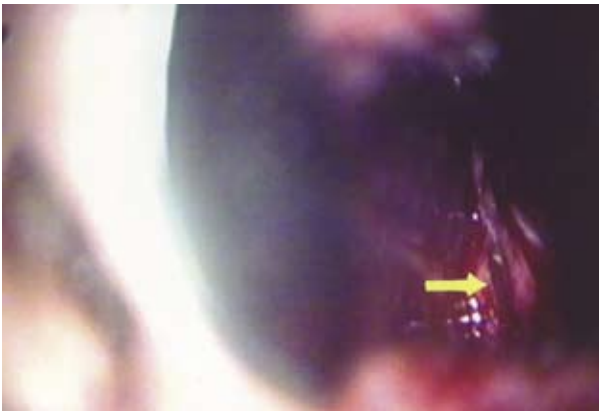

Рис. 1. Апертура клиновидной пазухи, через которую выделяется ликвор

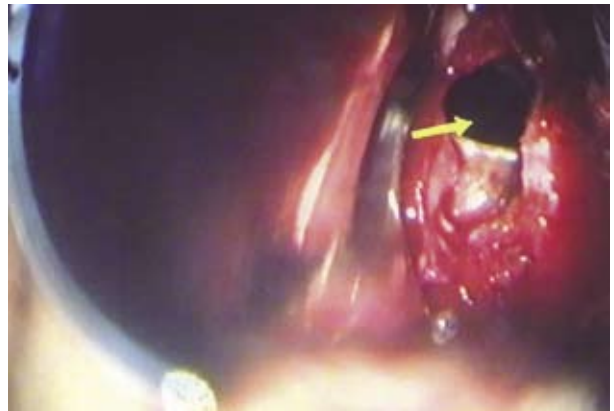


Рис. 2. Произведена резекция апертуры, в пазухе определяется слизистая оболочка

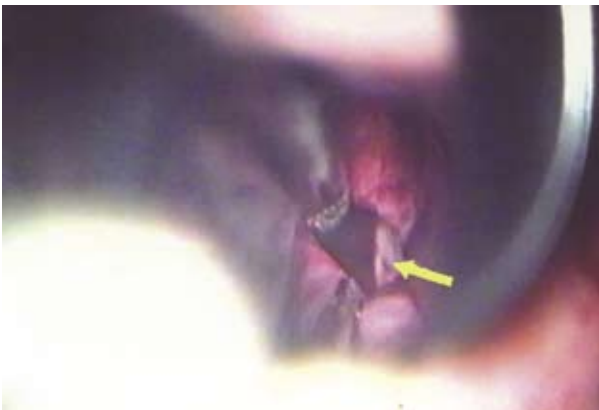

Рис. 3. Ликворный свищ

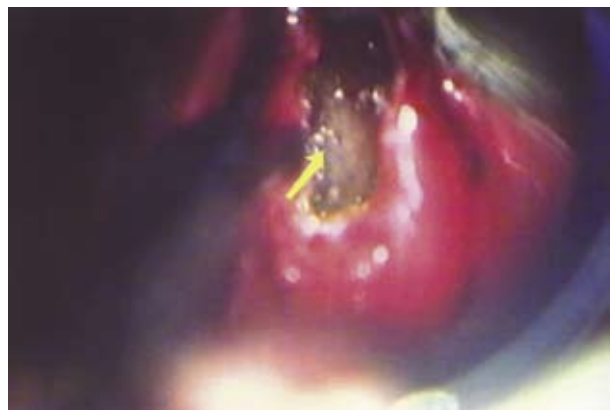

Рис. 4. Произведена облитерация клиновидной пазухи полиуретаном

