

УДК 616.711.1:616-006.342

## Хирургическое лечение аневризматической костной кисты верхнешейного отдела позвоночника

*Слынько Е.И., Золоверх А.М., Ермольев А.И.*

**Институт нейрохирургии им. акад. А.П. Ромоданова АМН Украины, г. Киев, Украина**

В целях анализа диагностических данных, особенностей хирургического лечения и его результатов проанализированы 3 наблюдения аневризматической костной кисты (АКК) С<sub>II</sub> позвонка.

У одного больного применен латеральный доступ (учитывали риск повреждения позвоночной артерии) с последующим осуществлением переднего спондилодеза; у 2 — заднего доступа с применением окципитоспондилодеза. Стандартом хирургического лечения АКК считаем необходимость вскрытия полости кисты с широким ее кюретажем, коагуляцией питающих артерий и дренирующих вен и последующей стабилизацией. У всех больных течение послеоперационного периода было без осложнений.

**Ключевые слова:** *аневризматические костные кисты, шейный отдел позвоночника.*

**Вступление.** Аневризматическая костная киста (АКК) — неопухоловое остеолитическое поражение кости, которое характеризуется образованием полостей различных размеров, разделенных соединительнотканными перегородками и содержащих трабекулы или остеоидную ткань с гигантскими костными клетками. Эти полости заполнены кровью. АКК может быстро увеличиваться, разрушая окружающую костную ткань. Экспансивный характер роста АКК обуславливает увеличение в объеме пораженных костей, сдавление спинного мозга и корешков, патологические переломы.

АКК чаще локализуется в длинных костях, исключительно редко образуется в позвоночнике, чаще возникает в грудном и поясничном отделах. Поражение верхнешейного отдела позвоночника наблюдают крайне редко. В связи с высокой васкуляризацией и необходимостью фиксации позвоночника хирургическое лечение АКК крайне сложно. Определенные хирургические подходы к лечению таких больных отсутствуют.

В целях установления диагностических критериев, хирургической тактики и анализа результатов лечения нами проанализированы 3 наблюдения АКК верхнешейного отдела позвоночника.

**Материалы и методы исследования.** За период 1989–2005 гг. у 3 больных диагностирована АКК, локализовавшаяся на уровне С<sub>I</sub>–С<sub>III</sub> позвонков. Для диагностики применяли рентгенографию, магниторезонансную томографию (МРТ), МРТ-ангиографию (АГ), спиральную компьютерную томографию (КТ), вертебральную АГ. Всесторонне изучали неврологические симптомы. В одном наблюдении применили экстремально-латеральный доступ (учитывая риск повреждения позвоночной артерии)

с последующим осуществлением переднего спондилодеза, в двух — задний доступ с применением окципитоспондилодеза. Результаты оперативного лечения оценивали перед выпиской больных и во время повторного обращения. После операции проводили контрольное обследование с применением рентгенографии, МРТ, КТ. Период наблюдения от 2 мес до 5 лет. Приводим наблюдения.

1. Больная С., 18 лет, госпитализирована в 1-ю спинальную клинику с жалобами на боль в области шеи, слабость в верхних конечностях, больше в левой, слабость в левой нижней конечности. Первые признаки заболевания появились около 1,5 года назад, возникла боль в области шеи, затем — слабость в верхних конечностях, позже — слабость в левой нижней конечности. Больная консультирована в онкологическом диспансере, установлен диагноз: метастаз опухоли в теле С<sub>III</sub> позвонка. Для консультации направлена в Институт нейрохирургии.

При госпитализации у больной в неврологическом статусе отмечен трипарез (верхний умеренный парапарез 3б, нижний легкий левосторонний монопарез 4б), снижение поверхностной и температурной чувствительности с уровня надключичной области по проводниковому типу, сухожильные и периостальные рефлексы на верхних конечностях одинаковые, коленный, ахиллов рефлексы слева повышены, патологические рефлексы Бабинского, Штрюмпеля положительные слева. При выполнении координаторных проб отмечен интенционный тремор, миопопадание. Нарушение функции органов таза по типу недержания.

По данным рентгенографии шейного отдела позвоночника обнаружена деструкция тела С<sub>III</sub> позвонка, деструктивные изменения в его дугах и суставных отростках (рис. 1). По данным

МРТ в проекции тела  $C_{III}$  позвонка выявлен гипоинтенсивный очаг, распространяющийся эпидурально, паравертебрально справа и слева, муфтообразно охватывающий спинной мозг, размерами  $4 \times 2,4 \times 1,3$  см. Высота тела  $C_{III}$  уменьшена наполовину. При скитиграфическом исследовании костей скелета с остеотропным радиофармпрепаратом ( $^{99m}Tc$  пирофосфат, введенная активность 370 Мбк, лучевая нагрузка 9,2 мЗв) обнаружено его накопление интенсивностью 200–250% в проекции тела  $C_{III}$  позвонка, предположительно, обусловленное опухолевой природой очага.

На основании данных обследования у больной предположили наличие опухоли тела  $C_{III}$  позвонка с поражением дуг, суставных и поперечных отростков, его патологический перелом. Учитывая поражение поперечных отростков, больше слева, и риск повреждения позвоночной артерии, было произведено оперативное вмешательство с использованием экстремально латерального доступа слева. Положение больной лежа на боку. Разрез начат на 6 см ниже верхушки сосцевидного отростка, продолжен вверх по переднему краю кивательной мышцы и на уровне слухового прохода повернут кзади. Грудно-ключично-сосцевидная мышца пересечена и отведена кпереди. Доступ направлялся на боковую поверхность  $C_I-C_{III}$  позвонков. Сонная артерия, внутренняя яремная вена, блуждающий нерв смещены кпереди. Верхний угол раны пересекал добавочный нерв, который выделен и смещен кверху. Обнажена переднебоковая поверхность  $C_I-C_{IV}$  позвонков. От позвонков отделены и разведены в стороны длинные мышцы шеи. На уровне  $C_{IV}$  вскрыт канал позвоночной артерии слева, артерия выделена и смещена, тем самым был достигнут контроль над позвоночной артерией. Обнаружен компрессионный перелом тела  $C_{III}$  позвонка, по периферии которого выявлены остатки окостеневших стенок АКК, внутри их содержалась венозная кровь.

Полость кисты кюретировали. Источник кровотечения — эпидуральные вены — коагулированы. Затем осуществлена редрессация смещения тела  $C_{II}$  позвонка. Между телами  $C_{II}-C_{IV}$  позвонков установлен титановый кейдж диаметром 14 мм под флюороскопическим контролем. Кейдж фиксирован пластиной

и шурупами к телам  $C_{II}$  и  $C_{IV}$  позвонков (рис. 2).

При гистологическом исследовании удаленного материала выявлены стенки АКК, содержащие гигантские клетки. Течение послеоперационного периода без осложнений. Отмечен полный регресс неврологических симптомов. Больной рекомендован курс лучевой терапии на место поражения в дозе 40 Гр, дробнофракционно.

В отдаленном периоде через 5 мес на контрольных МРТ снимках (рис. 3, 4) данных за рецидив АКК не обнаружено, субарахноидальные пространства свободные, положение стабилизирующей системы нормальное.

2. Больная Е., 12 лет, жаловалась на боль в верхнем шейном отделе позвоночника, невозможность повернуть голову, онемение области затылка, слабость верхних конечностей. Заболевание длится около 1 года. После падения интенсивность боли в шейном отделе позвоночника увеличилась, возникло фиксированное положение головы. При госпитализации у больной выявлены легкий парез мышц верхних конечностей, более выраженный в дистальных отделах (4б), гипестезия в дерматомах  $C_I, C_{II}, C_{III}$  с обеих сторон, повышение коленных и ахилловых рефлексов, симптом Бабинского слева. Отмечено анталгическое положение головы.

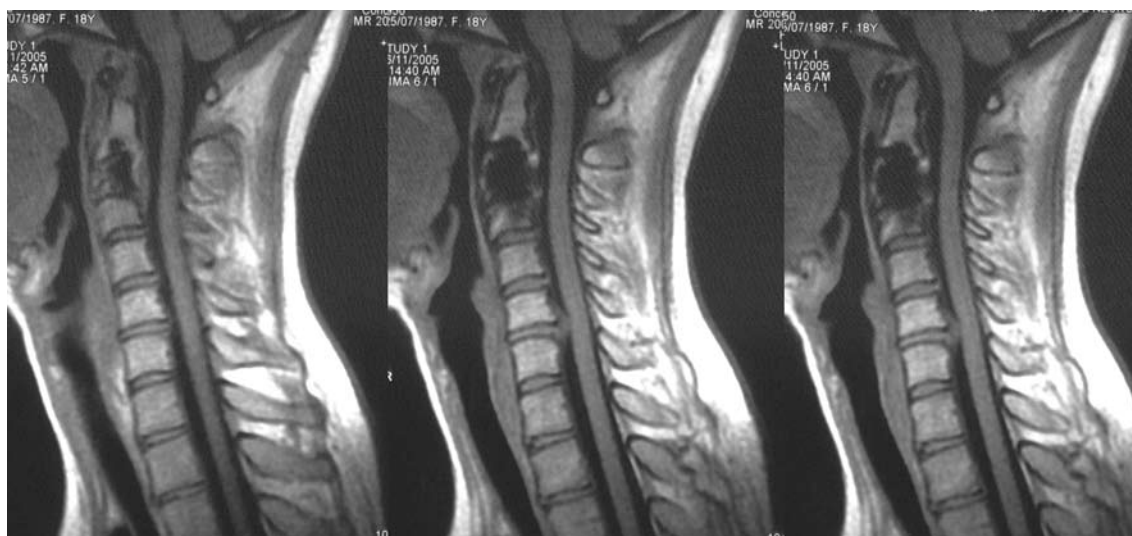
При рентгенографии шейного отдела позвоночника в области остистых отростков  $C_{II}$  и  $C_{III}$  позвонков обнаружено объемное образование с четкой кальцифицированной наружной капсулой и перегородками, исходящее из дуги  $C_{II}$  позвонка, лизис и смещение кпереди тела  $C_{III}$  позвонка (рис 5). По данным КТ выявлено изме-

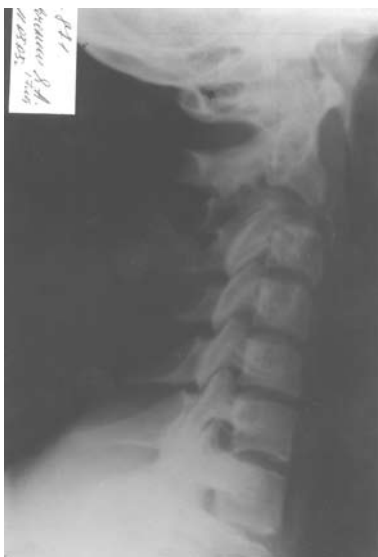

Рис. 1. Случай 1. Аневризматическая костная киста тела  $C_{III}$  позвонка, компрессионный перелом  $C_{II}$ .

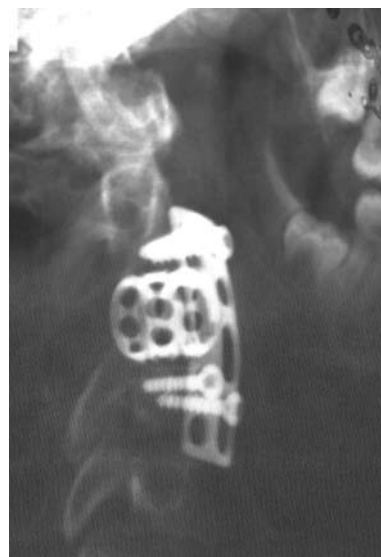

Рис. 2. Случай 1. Послеоперационная рентгенограмма, передний корпорорез  $C_{II}-C_{IV}$  титановым кейджем.

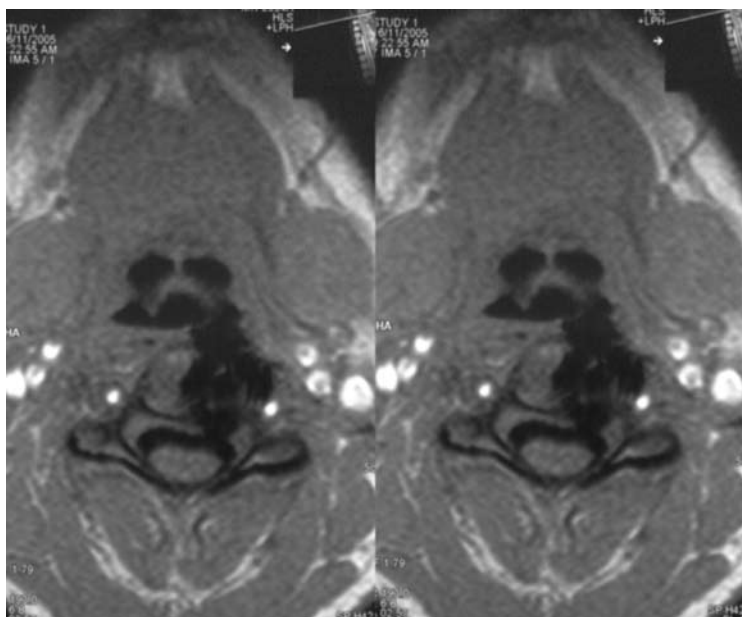


**Рис. 3.** Послеоперационные МРТ больной С. (сагиттальные срезы), данных за рецидив АКК не обнаружено, видно положение титановой стабилизирующей системы.

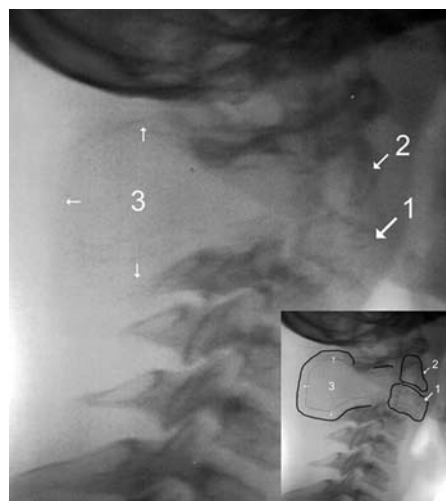
нение структуры тела, дуг и отростков  $C_{II}$  позвонка. В области тела  $C_{II}$  позвонка определяли участки остеолитизиса с элементами вздутия по типу лакунообразования. Остальная часть  $C_{II}$  позвонка представляла собой объемное образование больших размеров (диаметром около 10 см) с тонкой непрерывающейся кальцифицированной стенкой, по плотности эквивалентной кости. Киста была заполнена кровью, где наблюдался горизонтальный уровень жидкости, изменяющийся при перемене положения тела (феномен седиментации крови). Дуга и остистый отросток  $C_{III}$  позвонка не дифференцировались, их проекция занята кистой (рис. 6). При проведении

селективной вертебральной АГ и АГ глубоких артерий шеи выявлены две небольшие ветви от правой позвоночной артерии, которые кровоснабжали костную капсулу кисты, кровоток в самой кисте не выявлен (рис. 7). Осуществлена пункция кисты, получено около 25 мл венозной крови.

На основании результатов исследования у больной предположили АКК  $C_{II}$  позвонка с преимущественным поражением задних структур, которая обуславливала сдавление спинного мозга и корешков. Произведено оперативное вмешательство с использованием заднего доступа. Во время операции стенка АКК



**Рис.4.** Аксиальные послеоперационные МРТ-срезы той же больной.



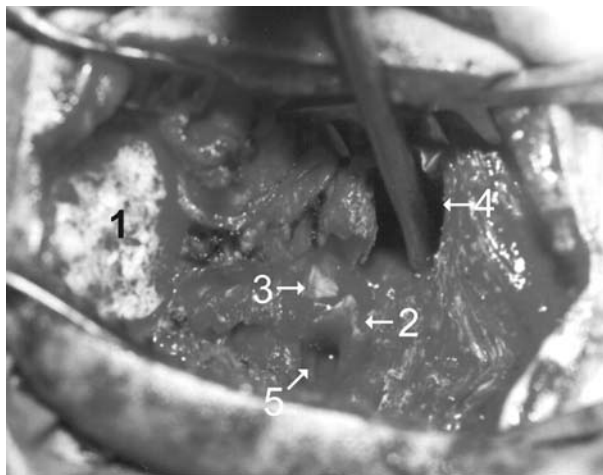
**Рис. 5.** Случай 2. АКК  $C_{II}$  позвонка. 1 — тело  $C_{III}$  смещено вентрально; 2 — тень тела и зуба  $C_{II}$  практически отсутствуют; 3 — задние структуры  $C_{II}$  и  $C_{III}$  отсутствуют, на их месте визуализируются контуры большой кисты (обозначены стрелками).

вскрыта и частично удалена, полость кисты кюретирована, эпидуральные вены коагулированы. Проведена декомпрессия спинного мозга и сегментарных корешков. В завершении операции выполнена окципитоцервикальная фиксация. После операции осложнений не было, отмечен полный регресс неврологических симптомов (рис. 8, 9). Рекомендован курс рентгенотерапии.

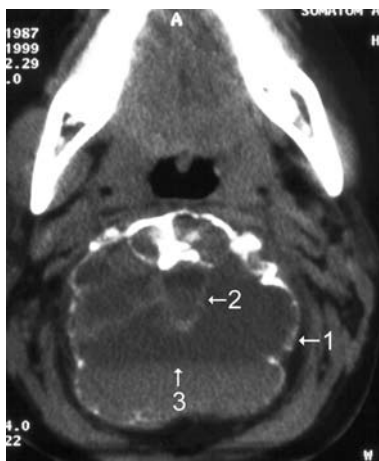
Пациентка обследована через 5 лет. Прогрессирование кисты и неврологические симптомы не обнаружены.

3. Больная Г., 69 лет, госпитализирована с жалобами на боль в области шеи, затылка, онемение и слабость верхних конечностей, больше справа. Заболевание началось около 6 мес назад, когда после неудачного движения головой возникла острая боль в шейном отделе позвоночника, затем появилась и стала прогрессировать слабость в верхних конечностях. Неврологический статус: вялый верхний парапарез (слева — умеренный 3б, справа — глубокий 2б), гипестезия в дерматомах  $C_{III}-C_{IV}$  справа.

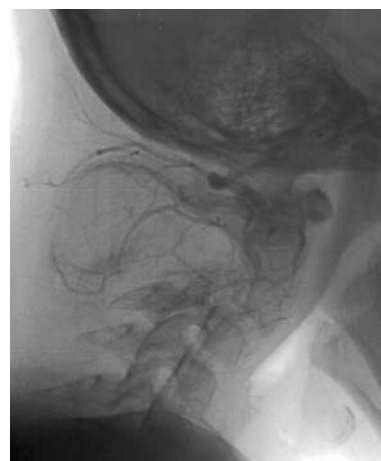По данным рентгенографии определяли патологический компрессионный перелом тела  $C_{II}$  позвонка. По данным МРТ обнаружено объемное образование в проекции тела  $C_{II}$  позвонка,



**Рис. 8.** Интраоперационное фото на уровне  $C_1-C_2$  позвонков. 1 — чешуя затылочной кости; 2 — твердая мозговая оболочка покрыта внутренней капсулой (выстилкой) кисты; 3 — твердая мозговая оболочка на месте удаленной капсулы; 4 — зона корня дуги слева, где киста переходит на тело позвонка  $C_{III}$ ; 5 — зона корня дуги справа, где киста переходит на тело позвонка  $C_{II}$ .



**Рис. 6.** Случай 2. Аксиальный КТ снимок на уровне позвонка  $C_{III}$  (положение больного лежа на спине). Огромная полость со стенками костной плотности: 1 — стенки кисты; 2 — костные границы позвоночного канала; 3 — уровень жидкости в кисте.




**Рис. 7.** Случай 2. Ангиография позвоночной артерии (ранняя артериальная фаза). Капсула АКК обильно кровоснабжается сосудами, отходящими от позвоночной артерии.

гипоинтенсивное, с наличием плотной гиперинтенсивной капсулы и уровнем жидкости.

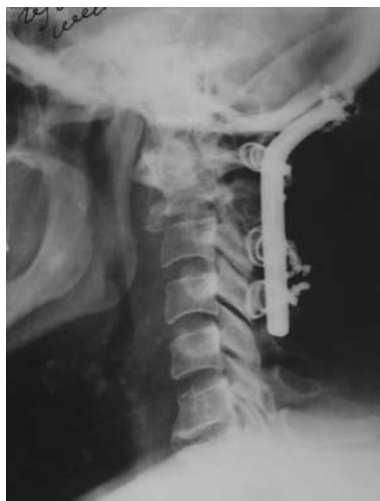Учитывая результаты обследования, у больной предположено наличие АКК  $C_{II}$  позвонка. С использованием заднего шейного доступа выполнена ламинэктомия  $C_{II}$ , редрессация  $C_{II}$  позвонка, удалены остатки АКК. Операция завершена окципитоспондилодезом  $C_1, C_{III}, C_{IV}$  титановой рамкой (рис. 10).

После операции отмечено увеличение объема движений в верхних конечностях. В отдаленном (через 2 года) периоде наблюдали полный регресс неврологического дефицита.

**Результаты и их обсуждение.** У всех больных удалось удалить АКК, осуществить декомпрессию спинного мозга и корешков, редресса-



**Рис. 9.** Интраоперационное фото на уровне  $C_1-C_{III}$ . Стенки кисты частично удалены. Проведена окципитоцервикальная стабилизация титановой рамкой, закрепленной за чешую затылочной кости и дугу  $C_{IV}$  позвонка.



**Рис. 10. Случай 3. Послеоперационная рентгенограмма. Окципитоспондилодез C<sub>1</sub>, C<sub>3</sub>, C<sub>4</sub> титановой рамкой.**

цию и надежную фиксацию позвоночника. Течение послеоперационного периода у всех больных без осложнений. В ближайшем и отдаленном периодах наблюдения отмечен практически полный регресс неврологических симптомов. Рецидива кисты не было.

В 1942 г. Jaffe и Lichtenstein первыми описали АКК как самостоятельную патологию, обнаружив “специфическую, содержащую кровь, костную кисту большого размера”. Авторы описали два наблюдения при которых на рентгенограммах обнаружили образование типа “мыльного пузыря” на верхней ветви лобковой кости у больного в возрасте 17 лет и в теле C<sub>II</sub> позвонка у больного в возрасте 18 лет. Эти образования характеризовались экспансивным характером роста, вызывали эрозию окружающей костной ткани. Во время хирургического вмешательства обнаружена полость с тонкими костными стенками, содержащая кровь [2].

АКК — это заполненное кровью, выстланное эндотелием, кистозно-фиброзное образование, которое возникает в основном у пациентов в возрасте моложе 20 лет, часто характеризуется агрессивным местным поведением. Частота АКК среди первичных опухолей костей составляет 1%. Наиболее часто АКК локализовалась в метафизах длинных костей нижних, реже — верхних конечностей [16]. При поражении плоских костей почти в 50% наблюдений АКК располагалась в костях таза, в 15% — в позвоночнике [5]. Частота выявления АКК в различных отделах позвоночника по мере уменьшения: грудной, поясничный, шейный, крестцовый [11]. АКК позвоночника чаще локализуется в задних костных структурах позвонков, включая дуги, поперечные и остистые отростки. Поражение тел позвонков выявляют реже, в основном поражаются их задние отделы. Исключительно редко обнаруживают поражение тел позвонков без сопутствующего поражения дуг [14]. АКК может распространяться от одного позвонка на другой, на смежные ребра, или паравертеб-

ральные мягкие ткани, симулируя абсцесс или злокачественную опухоль [18].

Из патогенетических механизмов АКК выделяют нарушение местной циркуляции крови, обуславливающее повышение венозного давления и развитие обширной сосудистой сети в пределах пораженной области кости. При повышении венозного давления возможно возникновение кровоизлияния и, вследствие этого, остеолизиса, который, в свою очередь, провоцирует повторное кровоизлияние, что обуславливает увеличение кисты [20]. Вторичная АКК образуется вследствие перерождения неоссифицированной фибромы, остеобластомы, остеобластокластомы, хондромиксоидной фибромы, эозинофильной гранулемы, фиброзной дисплазии позвонков [10]. М. Kransdorf и соавторы [9] отмечают, что первичное поражение может быть идентифицировано лишь у 33% больных. Самая частая причина возникновения АКК — остеобластокластома [8]. Строма большинства таких опухолей сосудистая, содержит многочисленные тонкостенные капилляры, часто возникают очаги кровоизлияния, что и является причиной образования вторичной АКК. Однако такая киста содержит солидный компонент с типичными гистологическими признаками остеобластокластомы [1]. Идентификация таких солидных включений позволяет дифференцировать вторичную и первичную АКК, в которой содержатся только геморрагические кистозные полости [3, 17]. В одном наблюдении солидной внекостной формы АКК обнаружена транслокация 16q22 и 17p13 хромосом, что позволяет предположить наследственный характер патологии [12, 13].

АКК проявляется как экспансивно, так и литически, имеет вид полости с костными стенками по типу “яичной скорлупы”, что обусловлено периферической кальцификацией. АКК может распространяться через позвоночные диски, поражая смежные структуры. На рентгенограммах АКК, как правило, локализуется эксцентрично в позвонках и проявляется остеолизом. Надкостница приподнята и эрозирована, в виде тонкой чешуи. Об экспансивном характере повреждения свидетельствует частое обнаружение симптома “мыльного пузыря” на рентгенограммах. По данным КТ и МРТ выявляют уровень жидкости в образовании. Проведение МРТ необходимо для определения протяженности АКК и ее воздействия на нервные структуры. На аксиальных T2-взвешенных снимках обнаруживают экспансивно распространяющееся образование с множественными жидкостными уровнями, типичными для АКК. Разделенные жидкостные уровни в кисте проявляются как гипointенсивные из-

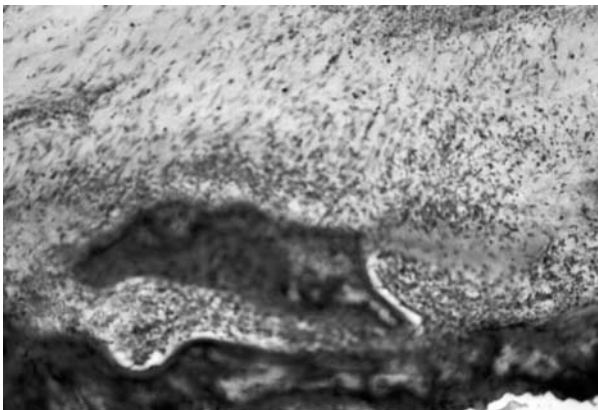
за наличия супернатантных слоев, сигнал от которых в T2 режиме уменьшается вследствие наличия дезоксигемоглобина в эритроцитах. На T1-взвешенных усиленных сканах, полученных после введения парамагнитного контрастного материала на основе гадолиния, не выявляют твердый компонент в пределах этого образования. Кистозная полость окружена гиперинтенсивным ободком [8].

Границы мягких тканей лучше видны на КТ, они имеют вид ободка сигнала уменьшенной интенсивности во всех последовательных сканах [1].

При макроскопическом исследовании АКК выглядит как заполненная кровью губка с тонкой периостальной мембраной. Мягкотканые, волокнистые стенки, разделяют пространства, заполненные свернувшимися сгустками крови. По данным гистологического исследования фиброзные перегородки АКК состоят из незрелой костной ткани, макрофагов, заполненных гемосидерином, фибробластов, капилляров и гигантских клеток [2] (рис. 11).

Клиническими признаками АКК шейного отдела позвоночника являются: увеличение остистых отростков и дуг позвонков, неврологические симптомы, обусловленные вторичным сдавлением спинного мозга, связанным с масс-эффектом кисты. Патологические переломы являются частым осложнением АКК при поражении тел позвонков и служат причиной возникновения в последующем прогрессирующего сколиоза [2, 5].

Лечебный подход зависит от расположения и агрессивности образования. Радиотерапию используют в некоторых ситуациях, когда выполнение оперативного вмешательства невозможно, однако это увеличивает риск малигнизации. Селективная эмболизация питающих сосудов и чрескожные инъекции фиброзирую-



**Рис. 11.** Гистологическая картина АКК. Незрелая костная ткань, состоящая из макрофагов, заполненных гемосидерином, фибробластов, капилляров и гигантских клеток.

щих веществ — более новые методики лечения [14, 15, 19]. Иногда для лечения АКК используют пункционную вертебропластику с введением метилметакрилата [14].

Оптимальным методом хирургического лечения является широкая резекция пораженной кости. Хирургическое вмешательство по поводу АКК позвоночника требует его инструментальной стабилизации [6]. Кюретаж и широкая резекция кости могут осложниться обильным кровотечением. Если прогнозируют возникновение массивного кровотечения применяют дооперационную селективную эмболизацию питающих сосудов [7]. Результаты лечения детей при поражении позвоночника не всегда удовлетворительны из-за высокой вероятности возникновения рецидивов [4], что обусловлено открытыми пластинами роста костей, их частоту можно уменьшить, если осуществлять более широкую резекцию пораженной кости [2]. Локализация повреждения в телах позвонков чревата высоким риском неврологического ухудшения после операции, поэтому лечение необходимо предпринимать до появления глубокого неврологического дефицита, который в последующем может оказаться необратимым. Для лечения вторичной АКК большинство авторов используют хирургическое лечение в сочетании с радиотерапией [11].

Таким образом, АКК верхней шейной части позвоночника является редкой патологией. Знание диагностических критериев, вовремя предпринятое оперативное вмешательство с радикальным удалением кисты и последующей фиксацией позвоночника обеспечивают хорошие непосредственные и отдаленные результаты. Дополнительное проведение после операции дробнофракционной рентгенотерапии способствует значительному снижению риска возникновения рецидива заболевания.

### Список литературы

1. Anract P. et al. Malignant fibrous histiocytoma at the site of a previously treated aneurysmal bone cyst. A case report // JBJS. — 2002. — V.84A, N.1. — P.106.
2. Cottalorda J., Kohler R., Chotel F. et al. Recurrence of aneurysmal bone cysts in young children: a multicenter study // J. Pediatr. Orthop. B. — 2005. — V.14, N.3. — P.212–218.
3. Cottalorda J., Kohler R., Sales de Gauzy J. et al. Epidemiology of aneurysmal bone cyst in children: a multicenter study and literature review // J. Pediatr. Orthop. B. — 2004. — V.13, N.6. — P.389–394.
4. Daszkiewicz P., Roszkowski M., Grajkowska W. Aneurysmal bone cyst of skull and vertebrae in children. Analysis of own material and review of the literature // Folia Neuropathol. — 2004. — V.42, N.12. — P.25–30.

5. Deo S.D., Fairbank J.C., Wilson-Macdonald J. et al. Aneurysmal bone cyst as a rare cause of spinal cord compression in a young child // *Spine*. — 2005. — V.30, N.3. — P.80–82.
6. Dormans J.P., Hanna B.G., Johnston D.R., Khurana J.S. Surgical treatment and recurrence rate of aneurysmal bone cysts in children // *Clin. Orthop. Relat. Res.* — 2004. — V.421, N.2. — P.205–211.
7. Garg S., Mehta S., Dormans J.P. Modern surgical treatment of primary aneurysmal bone cyst of the spine in children and adolescents // *J. Pediatr. Orthop.* — 2005. — V.25, N.3. — P.387–392.
8. Knoeller S.M., Uhl M., Adler C.P., Herget G.W. Differential diagnosis of benign tumors and tumor-like lesions in the spine. Own cases and review of the literature // *Neoplasma*. — 2004. — V.51, N.2. — P.117–126.
9. Kransdorf M.J., Sweet D.E. Aneurysmal bone cyst: Concept, controversy, clinical presentation, and imaging // *Am. J. Roentgenol.* — 1995. — V.164, N.5. — P.573–580.
10. Leithner A., Bodo K., Scheipl S. et al. Two cases of calcaneal osteosarcomas presenting as aneurysmal bone cysts // *Foot Ankle Int.* — 2004. — V.25, N.11. — P.815–818.
11. Liu J.K., Brockmeyer D.L., Dailey A.T., Schmidt M.H. Surgical management of aneurysmal bone cysts of the spine // *Neurosurg. Focus.* — 2003. — V.15, N.5. — P.4.
12. Oliveira A.M., Perez-Atayde A.R., Inwards C.Y. et al. USP6 and CDH11 oncogenes identify the neoplastic cell in primary aneurysmal bone cysts and are absent in so-called secondary aneurysmal bone cysts // *Am. J. Pathol.* — 2004. — V.165, N.5. — P.1773–1780.
13. Oliveira A.M., Perez-Atayde A.R., Dal Cin P. et al. Aneurysmal bone cyst variant translocations upregulate USP6 transcription by promoter swapping with the ZNF9, COL1A1, TRAP150, and OMD gene // *Oncogene*. — 2005. — V.24, N.21. — P.3419–3426.
14. Peraud A., Drake J.M., Armstrong D. et al. Fatal ethibloc embolization of vertebrobasilar system following percutaneous injection into aneurysmal bone cyst of the second cervical vertebra // *Am. J. Neuroradiol.* — 2004. — V.25, N.6. — P.1116–1120.
15. Rai A.T., Collins J.J. Percutaneous treatment of pediatric aneurysmal bone cyst at C1: a minimally invasive alternative: a case report // *Am. J. Neuroradiol.* — 2005. — V.26, N.1. — P.30–33.
16. Roemer F.W., Rempik P., Bohndorf K. Uncommon aneurysmal bone cyst: radiographic and MRI findings // *Am. J. Roentgenol.* — 2005. — V.184, N.1. — P.349.
17. Saito T., Oda Y., Kawaguchi K. et al. Five-year evolution of a teleangiectatic osteosarcoma initially managed as an aneurysmal bone cyst // *Skeletal Radiol.* — 2005. — V.34, N.5. — P.290–294.
18. Suzuki M., Satoh T., Nishida J. et al. Solid variant of aneurysmal bone cyst of the cervical spine // *Spine*. — 2004. — V.29, N.17. — P.376–381.
19. Topouchian V., Mazda K., Hamze B. et al. Aneurysmal bone cysts in children: complications of fibrosing agent injection // *Radiology*. — 2004. — V.232, N.2. — P.522–526.
20. Uhl M., Adler C.P., Herget G.W. Tumor-like lesions // *Radiologie*. — 2004. — V.44, N.10. — P.1013–1022.

### **Хірургічне лікування кісткової аневризматичної кісткової кісти верхньошийного відділу хребта**

**Сльн'юк Е.І., Золотоверх А.М., Ермольєв А.І.**

З метою аналізу діагностичних даних, особливостей хірургічного лікування та його результатів проаналізовані 3 спостереження аневризматичної кісткової кісти (АКК) СII хребця.

В одного хворого застосований латеральний доступ (зважаючи на ризик пошкодження хребтової артерії) з подальшим здійсненням переднього спондилодезу, у 2 — задній доступ з застосуванням окципітоспондилодезу. Стандартом хірургічного лікування АКК вважаємо необхідність розкриття порожнини кісти з широким її кюретажем, коагуляцією живлячих артерій та дренажних вен з наступною стабілізацією.

В усіх хворих перебіг післяопераційного періоду без ускладнень.

### **Aneurysmal bone cyst of upper cervical spine surgical treatment**

**Slynyk E.I., Zolotoverkh A.M., Ermolyev A.I.**

Aneurysmal bone cyst (ABC) is a benign but locally aggressive tumor-like condition. We analyzed the diagnostic data, surgical treatment features and results in 3 observation of ABC CII vertebrae.

All patients were performed operations, in one case the extreme lateral approach has been used because the operative risk of vertebral arteries damage while tumor removal. Curettage of the lesion was performed and vertebra defect was reconstructed with anterior titanium mesh. Another two cases were treated from posterior access with fixation.

The surgical treatment of ABC should consist of opening the cyst's cavity, its wide curettage, feeding and draining vessels coagulation, and finally — stabilization.

No complications noticed in postoperative period. The neurological signs resolved completely in all patients.