

УДК 616.714.3-006.04-089

Злоякісні пухлини основи черепа. Перспективи хірургічного втручання**Паламар О.І., Гук А.П.****ДУ «Інститут нейрохірургії ім. акад. А.П.Ромоданова» АМН України», м. Київ**

Проаналізовані результати лікування 81 хворого з злоякісними новоутвореннями основи черепа за період 2002–2007 рр. Визначені найбільш ефективна тактика ведення цих пацієнтів, види хірургічних втручань та комбінованих методів лікування. Вивчений вплив таких прогностичних факторів в хірургії злоякісних новоутворень основи черепа, як інтрацеребральне поширення пухлини, проростання твердої оболонки головного мозку (ТОГМ) та періорбіти, гістологічна структура пухлин і виділений нами фактор — тривалість захворювання. Показники виживання хворих протягом 3 років становили 63%, 5 років — 30%. Після операції всі пацієнти живі.

Ключові слова: пухлини основи черепа, злоякісні пухлини, хірургія, тактика лікування.

Злоякісні новоутворення основи черепа, як правило, виникають в приносних пазухах, найчастіше решітчастому лабіринті, з епітелію чи залозистої тканини. В основному це рак, аденокарцинома, рідше — естезіонейробластома. Виділяють ще інтракраніальні пухлини, що поширюються на основу черепа, носову порожнину (менінгіома, як правило, анапластичного чи атипичного ряду) і пухлини, що ростуть з кістково-хрящової тканини основи черепа (остеобластокластома, хондросаркома, хордома).

Злоякісні пухлини носової порожнини і приносних пазух не є частими (3% пухлин голови і шиї, з яких 20–30% — це пухлини решітчастого лабіринту, що майже в усіх спостереженнях спричиняють деструкцію дна передньої черепної ямки) [4, 7, 8]. Тактика лікування цих хворих, доцільність виконання хірургічного втручання і вибір виду операції обговорюються [1, 5, 10]. Вперше краніофасціальну резекцію з приводу злоякісного новоутворення основи черепа здійснили Smith (1954) та Ketcham (1963). З того часу краніофасціальна резекція є загальноприйнятним методом, стандартом хірургічного лікування злоякісних новоутворень основи черепа. За цей період запропоновані численні доступи для хірургічного видалення пухлин: транскраніальний, фасціальні, краніофасціальний (поєднання транскраніального та фасціального), субкраніальні [3–5, 11, 12]. Метою втручання є видалення пухлини в межах неуразжених тканин («чистий край»), що може бути досягнуто шляхом видалення єдиним блоком, екзентерації очної ямки, розширення меж резекції [1, 2, 7]. Беручи до уваги «онкологічну нерезекційність пухлин», важливим моментом є прогностичні чинники як засіб обґрунтування показань до виконання операції та тактики подальшого лікування хворого, підвищення показників загального виживання оперованих хворих. З таких прогностичних чинників різні автори виділяють гістологію пухлин, «чистий край» після видалення пухлини, проростання ТОГМ, інвазію тканини мозку, поширення пухлини інтраорбітально чи на печеристий синус [6, 7, 13]. Ми пропонуємо включити додатковий чинник — тривалість захворювання. Для підвищення радикальності видалення пухлини втручання здійснювала бригада у складі нейрохірурга, ЛОР-хірурга, в окремих ситуаціях — щелепно-лицьового та пластичного хірургів.

Метою дослідження є визначення показань до хірургічного лікування та формування найбільш

ефективної тактики ведення хворих з злоякісними новоутвореннями основи черепа, з огляду на такі прогностичні чинники, як гістологія пухлини, проростання ТОГМ, інвазія тканини мозку, інтраорбітальне поширення і виділений нами чинник — тривалість захворювання.

Матеріали і методи дослідження. В період 2002–2007 рр. проведені хірургічні втручання у 81 хворого з злоякісними новоутвореннями основи черепа. Вік хворих від 3 до 68 років, у середньому 35 років, більш молодими (від 3 до 25 років) були хворі з пухлинами кісткового ряду та м'якотканинними пухлинами підскроневої [13], крилопіднебінної локалізації; більш старшими — від 50 до 65 років — хворі з злоякісними епітеліальними пухлинами синопараназальної ділянки. Співвідношення чоловіків і жінок 47:34. Первинних хворих було 25 (ім не проводили передопераційної променевої підготовки, хірургічне втручання було першим етапом лікування. У 27 пацієнтів проведена цілеспрямована передопераційна підготовка (променева терапія — у 12, променева терапія у поєднанні з хімотерапією — у 15) протягом першого року захворювання. 29 хворих направлені для здійснення краніофасціальної резекції через неможливість контролювати подальший ріст пухлини шляхом виконання ЛОР-хірургічних втручань та проведення комбінованої терапії (раніше ЛОР-операції виконані у 27 з них, в тому числі у 8 — у поєднанні з променевою терапією, у 7 — з променевою терапією та хімотерапією), у 2 — проведена тільки хімотерапія. Дані гістологічного дослідження пухлин наведені у **табл. 1**, місце первинного росту пухлини — у **табл. 2**. Синопараназальна ділянка в основному була місцем виникнення злоякісних епітеліальних та судинних пухлин. У цих пацієнтів встановлена Т4 стадія захворювання. В той же час крилопіднебінна та підскронева ямки стали місцем росту пухлин симпатичних гангліїв, парагангліонарних структур, м'язової тканини. Напрямок подальшого поширення злоякісних новоутворень основи черепа наведений у **табл. 3**; види хірургічних втручань — у **табл. 4**.

Передня краніофасціальна резекція (класичний подвійний доступ, запропонований Ketcham) передбачала здійснення біфронтальної краніопластичної трепанації черепа з метою видалення чи мобілізації по периметру інтракраніального компоненту пухлини. Мобілізація пухлини включала резекцію ТОГМ по периметру пухлини в межах неуразжених

Таблиця 1. Гістологічна структура пухлин

Гістологічна структура пухлин	Кількість спостережень
Злоякісні епітеліальні (плоскоклітинний, перехідноклітинний, низькодиференційований, базальноклітинний рак, аденокарцинома, аденокістозний рак, естезіонейробластома)	41
Кісткової та хрящової тканини (остеобластома, хордома, хондрома, хондросаркома)	12
Судинні (гемангіоперицитома, гемангіосаркома)	7
М'язової тканини (ангіолейоміома, лейоміосаркома, рабдоміосаркома)	5
Симпатичних гангліїв та парагангліонарних структур (нейробластома, гангліонейробластома, хемодектома злоякісна, парагангліома злоякісна)	6
Периферійних нервів (нейрофібросаркома)	3
Сполучної тканини (поліморфноклітинна саркома)	1
Лімфоїдної та кровотворної тканини (лімфома, лімфосаркома, ретикулосаркома, гранульома)	6

Таблиця 2. Первинна локалізація злоякісних новоутворень основи черепа

Первинна локалізація злоякісних новоутворень основи черепа	Кількість спостережень
Решітчастий лабіринт	38
Верхньощелепна пазуха	8
Носова порожнина	4
Лобна пазуха	2
Основна пазуха	1
Лобна кістка	1
Очна ямка	1
Носова чи ротова частина глотки	9
Крилопіднебінна та підскронева ямки	9
Дно середньої черепної ямки (включно з пірамідою)	3
Зовнішнє вухо	3
Схил основної кістки	2

Таблиця 3. Напрямки поширення подальшого росту пухлин

Напрямки поширення подальшого росту пухлин	Кількість спостережень
Трансдурально (інтрацеребральний ріст)	29
Зрощення ТОГМ	23
Епідурально	29
Зрощення чи проростання періорбіти	37
Деструкція медіальної стінки очної ямки	17
Проростання печеристого синуса	12

Таблиця 4. Види хірургічних втручань

Хірургічні втручання	Кількість спостережень
Передня краніофасціальна резекція (поєднання транскраніального та лицевого доступів), в тому числі транскраніальний доступ через лобні пазухи	42
Транскраніальний доступ	13
Трансоральний доступ	22
Транскраніальний доступ	3
Бічна краніофасціальна резекція (орбітоскуловий доступ, розширений резекцією дна середньої черепної ямки та птеріону)	11
Петрозектомія	3
Екзентерація очної ямки	12

тканин за умови проростання ТОГМ чи зрощення з нею, резекцію дна передньої черепної ямки в межах неуражених тканин («чистий край») шляхом проведення розпилів кісток через дах очної ямки, площадку основної кістки, задню стінку лобної пазухи (її краніалізація), видалення пухлини з використанням фаціального доступу. У 13 з 42 хворих передня краніофасціальна резекція здійснена через лобні пазухи (субкраніальний доступ), з трепанацією передньої стінки і видаленням задньої стінки лобної пазухи разом з носовими кістками). Застосування такої модифікації доступу забезпечує більш ретельний огляд, мінімізацію тракції лобної частки головного мозку.

Після видалення пухлини синопараназальної ділянки з інтракраніальним ростом утворюється кістковий дефект дна передньої черепної ямки по середній лінії (в межах решітчастих пластинок решітчастої кістки, площадки основної кістки, передньої стінки лобної пазухи) чи латералізований в один або два боки внаслідок резекції медіальних відділів даху очної ямки (чи тотальної резекції даху очної ямки) розмірами 5–8×4–8 см. У 50% спостережень під час виконання передньої краніофасціальної резекції серединний дефект дна передньої черепної ямки становив 5×4 см; у 25% — дефект, подовжений внаслідок резекції ділянки основної пазухи та краніалізації лобної пазухи, становив 8×4 см; у 25% — після резекції дна передньої черепної ямки латералізований дефект був розмірами 8×4 см. Пластику дна передньої черепної ямки у більшості спостережень здійснювали з використанням надостя з лобної ділянки (надостний клапоть — у 49 хворих, яким вистілали дефект дна, меншою мірою використовували інші тканини, зокрема, скроневиї м'яз — у 3 хворих, вільний клапоть широкої фасції стегна — у 2, жирову тканину — у 5. Протягом останнього часу ми відмовилися від використання вільних тканин чи жирової тканини через загрозу первинного інфікування місця втручання та відсутність васкуляризації тканин, що трансплантували. Для покращання механічних властивостей сформованого дна передньої черепної ямки у 2 пацієнтів використано поліпропіленову сітку (сітка Пролен, Ethicon, USA), якою вистілали дефект дна передньої черепної ямки з поширенням на дах очної ямки, сітку розміщували у проміжку між «надостним клаптем» і фрагментом широкої фасції стегна. Пластику базального дефекту ТОГМ здійснювали з використанням фрагменту широкої фасції стегна (у 22 хворих) та надостя (у 10).

Бічну краніофасціальну резекцію (в 11 хворих) здійснювали при локалізації пухлини в крилопіднебінній, підскроневій ямках, носовій частині глотки з поширенням в середню черепну ямку, проекцію печеристого синуса, вона передбачала застосування орбітоскулового доступу, розширеного резекцією дна середньої черепної ямки, птеріону. У 3 з цих хворих резекцію дна середньої черепної ямки виконували тільки в медіальних відділах, коли пухлина поширювалась в проекцію печеристого синуса, носову частину глотки.

Трансоральний доступ застосований у хворих з приводу хордоми, хондросаркоми схилу основної кістки, раку носової частини глотки. Петрозектомія виконана у пацієнтів з приводу раку зовнішнього вуха,

його інтракраніального поширення. Екзентерацію очної ямки здійснювали за неможливості встановити площину дисекції між пухлиною та періорбітою і за згоди хворого на проведення цієї маніпуляції.

Післяопераційна променева терапія проведена 32 хворим (у 7 з них — у поєднанні з хіміотерапією). Тривалість захворювання пацієнтів з злоякісними новоутвореннями основи черепа наведена у **табл. 5**.

Пацієнтам 1-ї групи (первинним) проведено хірургічне втручання (краніофасціальна резекція або транскраніальна операція) як перший етап лікування з подальшою променевою терапією та/або хіміотерапією. Хворим 2-ї групи цілеспрямовано проводили передопераційну променеву терапію, самостійно або в поєднанні з хіміотерапією з подальшим виконанням хірургічного втручання у короткі строки (як правило, краніофасціальної резекції в перший рік захворювання). Тривалість захворювання у пацієнтів цих двох груп майже однакова. Хворі 3-ї групи протягом тривалого часу перебували на лікуванні у ЛОР-хірургів, їм здійснені ЛОР-хірургічні втручання (ринотомія за Муром чи Денкером) в поєднанні з променевою терапією та хіміотерапією (курси, аналогічні таким у пацієнтів 2-ї групи). Ці курси (чи втручання) проводили неодноразово (протягом 33–52 міс) з метою контролю росту пухлини. Хворі направлені в клініку для здійснення краніофасціальної резекції через неможливість подальшого контролю росту пухлини. Показники виживання протягом 3 років в цілому становили 63%, 5 років — 30%. Частота післяопераційних ускладнень наведена у **табл. 6**.

За даними літератури, частота хірургічних ускладнень може сягати 30%, післяопераційна летальність — 5% [9, 12]. Найбільш частим хірургічним

ускладненням була лікворея — у 6 хворих (усунута консервативними заходами). У 4 хворих виник менінгіт (2 з них померли через 6 та 9 міс внаслідок ремітуючого перебігу захворювання). Міжшаровий абсцес в пластиці дна передньої черепної ямки виник в одного хворого, у якого використовували вільні фрагменти тканин для пластики дна передньої черепної ямки. Відмова від цієї практики дозволила уникнути подібних ускладнень. Окорухові розлади виникли під час видалення пухлин, що проростали періорбіту, при цьому вміст очної ямки збережений. Крововтрата виникла при видаленні гігантської остеобластокластоми дна передньої черепної ямки. Остеомієліт кісткового клаптя виник у 2 хворих, у яких сформувався відкритий в носову порожнину епідуральний простір базально-конвексимальної поверхні лобних часток після видалення великої пухлини. Для усунення цього ускладнення кістковий клапоть видалений. Герметизація епідурального простору дозволила уникнути подібних ускладнень.

Результати та їх обговорення. З приводу злоякісних новоутворень основи черепа хворі звертаються по медичну допомогу, як правило, на етапі уже значного поширення пухлини, як в межах черепно-лицьового скелета, приносівих пазух, так і власне основи черепа. Частково це зумовлене «бесимптомним» чи малосимптомним перебігом захворювання, частково — гістобіологічними особливостями пухлин. Скарги на порушення носового дихання є найчастішими і найбільш ранніми. За подальшого росту пухлини хворі відзначали порушення зору, ковтання, і тільки вже на цьому етапі звертались по медичну допомогу. Хворі ретельно обстежені з використанням магніторезонансної томо- та ангіографії, спіральної комп'ютерної томографії головного мозку, основи черепа, приносівих пазух, що дало змогу чітко диференціювати та виділити критерії деструкції дна передньої черепної ямки (решітчастої пластинки, даху очної ямки), епідуральне чи трансдуральне/інтрацеребральне поширення пухлини, зміщення чи проростання періорбіти, інвазію печеристого синуса. Наявність пухлини в клітинах решітчастого лабіринту спричиняє деструкцію решітчастої пластинки, що відкриває епідуральний простір для подальшого поширення пухлини, як в проекції решітчастої пластинки, так і над дахом очної ямки з одного чи обох боків. Після певного поширення пухлини в площині дна передньої черепної ямки відбувається зрощення її з ТОГМ та її проростання пухлиною. Проростання ТОГМ (і здійснення з приводу цього її резекції) найчастіше асоціювалось з злоякісними епітеліальними пухлинами приносівих пазух (у 21 з 41 хворого) та судинними пухлинами (у 5 з 7), і у більшості з них (15 з 29) стало причиною подальшого росту пухлини та смерті від основного захворювання. Зрощення з ТОГМ в основному спостерігали у хворих за наявності кісткової пухлини (у 4 з 12 хворих, без проростання ТОГМ), м'якотканинних пухлин підскроневої/крилопіднебінної локалізації (у 5 з 15 хворих, без проростання ТОГМ), а також у 7 з 41 хворого з злоякісними епітеліальними пухлинами (резекція ТОГМ здійснена у 10 з 23). Частота продовженого росту пухлини була найнижчою у цій групі (у 5 з 23 хворих), порівняно з такою епідурального поширення пухлини (у 10 з 29). Зрощення пухлини з ТОГМ не стало причиною збільшення частоти ре-

Таблиця 5. Середня тривалість захворювання у пацієнтів з злоякісними пухлинами основи черепа

Пухлини	Середня тривалість захворювання в групах, міс		
	1-й (n=25)	2-й (n=27)	3-й (n=29)
Злоякісні епітеліальні	5	8	33
Кісткової та хрящової тканини	12	12	42
Судинні	14	10	40
Інші м'якотканинні	12	7	52

Таблиця 6. Післяопераційні ускладнення

Післяопераційні ускладнення	Кількість хворих
Післяопераційна летальність	—
Загальні, основні ускладнення	
лікворея	6
менінгіт	4
міжшаровий абсцес в пластиці	1
окорухові розлади	3
крововтрата	1
Разом...	15 (18%)
Локальні, ранові ускладнення	
ранова інфекція	4
остеомієліт кісткового клаптя	2
некроз клаптя шкіри	1
Разом...	7 (8%)

цидивів подальшого росту пухлини (вона становила 21%) порівняно з такою у хворих, у яких зрощення не спостерігали (31%). За трансдурального/інтрацеребрального поширення пухлини показники виживання хворих зменшувалися (до 48%), частково внаслідок виникнення ускладнень і пов'язаної з цим летальності у віддаленому періоді (померли 2 хворих).

Проростання/зрощення пухлини з періорбітою найчастіше спостерігали за наявності злоякісних епітеліальних новоутворень (у 29 з 41 хворого), судинних (у 3 з 7), менш часто — кісткових пухлин (у 3 з 12), його частота становила 45%. Екзентерація очної ямки при цьому здійснена у 12 пацієнтів. Показники виживання хворих за умов проростання пухлиною періорбіти на 10 % нижчі (у 21 з 37 пацієнтів), ніж за його відсутності (у 30 з 44). Екзентерація очної ямки не впливала на показники виживання пацієнтів до 3 років.

Щодо тактики лікування, проведення передопераційної підготовки протягом 1 року у хворих виявилось ефективним за наявності злоякісних епітеліальних пухлин і не впливало на показники виживання хворих протягом 3 років з інших гістологічних груп (див. *рисуюнок*). Краніофасціальні втручання в цій групі мали переваги у порівнянні з транскраніальними. За таких гістологічних типів пухлин, як кісткові, судинні та м'якотканинні, краніофасціальна резекція мала переваги у порівнянні з загальноприйнятим лікуванням (ЛОР-хірургічні втручання, комбінована терапія). У хворих, яким проводили передопераційну підготовку за такого самого гістологічного типу пухлини, з приводу якого також в основному виконували краніофасціальну резекцію, показники виживання протягом 3 років порівняно менші, ніж у первинних хворих в цих групах. За умов проведення променевої терапії та хіміотерапії в післяопераційному періоді у первинних хворих за такого самого гістологічного типу пухлини показники виживання протягом 3 років були кращі, ніж у хворих, яким здійснювали передопераційну підготовку в цих самих групах (з кістковими, судинними та м'якотканинними пухлинами).

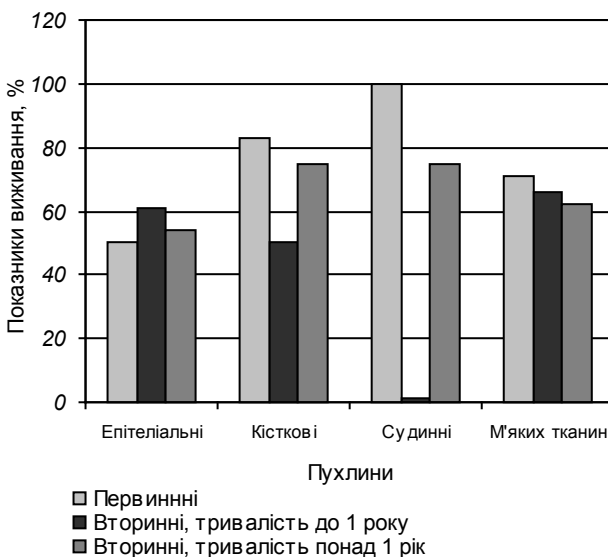


Рис. Показники виживання хворих з злоякісними новоутвореннями основи черепа протягом 3 років.

Крім трансдурального/інтрацеребрального поширення пухлини та проростання періорбіти виділяємо ще один чинник — тривалість захворювання. «Онкологічна нерезекційність пухлин» і пов'язана з цим її дисемінація в багатьох ситуаціях нівелює такий прогностичний принцип, як «чистий край» після здійснення резекції, відсутність проростання ТОГМ. Нами встановлено, що зниження показників виживання хворих протягом 5 років удвічі порівняно з такими протягом 3 років відбувається за рахунок пацієнтів (з кістковими та судинними пухлинами), у яких тривалість захворювання значно більша, ніж у тих, що вижили (середня тривалість захворювання у пацієнтів з кістковими пухлинами, що померли, становила 83 міс, у тих, що вижили — 14 міс; у пацієнтів з судинними пухлинами — відповідно 32 і 10 міс; для злоякісних епітеліальних пухлин цей чинник не мав значення).

Висновки. 1. У комбінованому лікуванні злоякісних епітеліальних пухлин синопараназальної ділянки з інтракраніальним ростом важливим є проведення променевої терапії чи хіміотерапії до операції. Краніофасціальна резекція має переваги у порівнянні з транскраніальними втручаннями щодо показників виживання хворих протягом 3 років.

2. За наявності кісткових, судинних чи інших м'якотканинних пухлин краніофасціальної ділянки першим етапом здійснюють хірургічне втручання (краніофасціальну резекцію) з подальшим проведенням променевої терапії та хіміотерапії.

3. Інтрацеребральне поширення пухлини є найбільш прогностично несприятливою ознакою щодо показників виживання протягом 3 років (за нашими даними — у 50% таких хворих).

4. Виконання резекції ураженої пухлиною лобово-базальної ТОГМ з подальшою її пластиком сприяє підвищенню показників виживання хворих.

5. Виконання краніофасціальної резекції (передньої чи бічної) у порівнянні з загальноприйнятими транскраніальним чи ЛОР-доступом дає можливість видалити пухлину більш радикально.

6. Пластику dna передньої черепної ямки доцільно здійснювати з використанням трансплантатів з збереженим живленням (надостний клапот). Пластику дефекту ТОГМ доцільно виконувати з застосуванням фрагменту широкої фасції стегна. Для поліпшення механічних функцій dna передньої черепної ямки доцільно використовувати поліпропіленову сітку.

7. У пацієнтів за більшої тривалості захворювання (з злоякісними кістковими та судинними пухлинами) прогностично показники виживання протягом 5 років менші, ніж у пацієнтів за тривалості захворювання до 1 року.

Список літератури

1. Зайцев А.М. Краніофасціальні блок-резекції при злоякісних опухлях основи черепа. Техніка, ближайшіє и отдаленные результати: Автореф. дис. ... канд. мед. наук: 14.00.28, 14.00.14; НИИ нейрохирургии им. акад. Н.Н. Бурденко РАМН. — М., 2004. — 28 с.
2. Зозуля Ю.А., Заболотный Д.И., Паламар О.И. и др. Диагностика и лечение больных с опухолями краніофасціальної локалізації // Ринологія. — 2002. — №2. — С.14–23.

3. Поліщук М.Є., Лукач Е.В., Опанащенко Г.О. та ін. Комбінована етмоїдектомія (зовнішня трансназальна і транскраніальна фронтальна) з приводу злоякісної пухлини пазухи решітчастої кістки // Журн. вушних, носових і горлових хвороб. — 1995. — №3. — С.43–45.
4. Таяншин С.В. Хирургические аспекты лечения злокачественных опухолей, поражающих основание черепа: Автореф. дис. ... д-ра. мед. наук: 14.00.28, 14.00.14; НИИ нейрохирургии им. акад. Н.Н. Бурденко РАМН. — М., 2005. — 48 с.
5. Черехаев В.А. Хирургия опухолей основания черепа, распространяющихся в глазницу и околоносовые пазухи: Автореф. дис. ... д-ра. мед. наук: 14.00.28; НИИ нейрохирургии им. акад. Н.Н. Бурденко РАМН. — М., 1995. — 30 с.
6. Bilsky M.H., Bentz B., Vitaz T. et al. Craniofacial resection for cranial base malignancies involving the infratemporal fossa // Neurosurgery. — 2005. — V.57, N4. — P.339–347.
7. Cantu G., Riccio S., Bimbi G. et al. Craniofacial resection for malignant tumors involving the anterior skull base // European Archives of Oto-Rhino-Laryngology. — N.Y.: Springer-Verlag, 2006. — V.263, N7. — P.647–652.
8. Daele J.J., Vander Poorten V., Rombaux P., Hamoir M. Cancer of the nasal vestibule, nasal cavity and paranasal sinuses // B-ENT, 2005. — Suppl.1. — P.87–94.
9. Ganly I., Patel S.G., Singh B. et al. Complications of craniofacial resection for malignant tumors of the skull base: report of an International Collaborative Study // Head&Neck. — 2005. — V.27, N6. — P.445–451.
10. Licitra L., Locati L.D., Cavina R. et al. Primary chemotherapy followed by anterior craniofacial resection and radiotherapy for paranasal cancer // Ann. Oncol. — 2003. — V.14, N3. — P.367–372.
11. Liu J.K., Decker D., Schaefer S.D. et al. Zones of approaches for craniofacial resection: minimizing facial incisions for resection of anterior cranial base and paranasal sinus tumors // Neurosurgery. — 2003. — V.53, N5. — P.1126–1135.
12. Origitano T.C., Petruzzelli G.J., Leonetti J.P., Vandevender D. Combined anterior and anterolateral approaches to the cranial base: complication analysis, avoidance, and management // Neurosurgery. — 2006. — V.58, N4, Suppl.2. — ONS.327–336.
13. Tsai E.C., Santoreneos S., Rutka J.T. Tumors of the skull base in children: review of tumor types and management strategies // Neurosurg. Focus. — 2002. — V.12, N5: article 1. — <http://thejns.org/doi/abs/10.3171/foc.2002.12.5.2>

Злокачественные опухоли основания черепа. Перспективы хирургического вмешательства

Паламарь О.И., Гук А.П.

Проанализированы результаты лечения 81 больного со злокачественными новообразованиями основания черепа за период 2002–2007 гг. Определены наиболее эффективная тактика ведения таких пациентов, виды хирургических вмешательств и комбинированных методов лечения. Изучено влияние таких прогностических факторов в хирургии злокачественных новообразований черепа, как интрацеребральное распространение опухоли, прорастание твердой оболочки головного мозга и периорбиты, гистологическая структура опухолей и выделенный нами фактор — продолжительность заболевания. Показатели выживаемости больных в сроки до 3 лет составили 63%, 5 лет — 30%. После операции все пациенты живы.

Skull base malignancies. Surgical perspectives

Palamar O.I., Huk A.P.

The treatment analysis of 81 patients with skull base malignancies for the period of 2002–2007 years was made. The most effective approaches, types of surgical interventions and combinative methods of therapy were identified. The impact of the following prognostic factors in the surgery of skull base malignancies was studied: intracerebral tumor dissemination, dura mater and periorbita invasion, histological structure of the tumor; and the factor identified in our researches — the disease duration. Patients' survival during 3 years comprised 63%, during 5 years — 30%. All patients were alive after the operation.

Коментар

до статті Паламара О.І., Гука А.П. «Злоякісні пухлини основи черепа. Перспективи хірургічного втручання»

Новоутворення основи черепа є одним з тяжких захворювань в практиці нейрохірурга в контексті складності та ризику виконання хірургічного втручання. В останній час все більше публікується даних щодо хірургічного лікування злоякісних пухлин основи черепа, цій темі присвячена і стаття Паламара О.І., Гука А.П.

Беручи до уваги складність та ризик хірургічного втручання, важливим є відбір хворих, у яких хірургічне втручання забезпечить подовження життя за достатньо високої його якості. Доцільність виконання хірургічного втручання стає настільки ж важливою під час обґрунтування показань до операції, як і хірургічна можливість видалення пухлини. Автори пропонують використовувати краніофасціальну резекцію з метою підвищення радикальності видалення пухлини, у той же час зазначають, за яких ситуацій транскраніальні втручання чи фасціальні доступи мають чи можуть мати однаковий результат. Авторами наведені дані про використання комбінованої терапії (променевої терапії та хіміотерапії), зокрема, послідовність проведення по відношенню до хірургічного втручання з метою досягнення максимального ефекту лікування. Прогностичні фактори, виділені авторами, дають можливість обґрунтувати доцільність виконання втручання та обрати адекватну тактику лікування. Стаття актуальна як для нейрохірургів, так і лікарів суміжних спеціальностей.

*М.Є.Поліщук, професор, член-кореспондент АМН України,
завідувач кафедри нейрохірургії
Національної медичної академії післядипломної освіти
ім. П.Л. Шупика МОЗ України*