

УДК 616.831-003.6-089.878

Кардаш А.М., Яшаров Ю.А., Гюлямерьянц В.А.

**Наблюдение успешного лечения больной по поводу инородного тела головы**

Донецкое областное клиническое территориальное медицинское объединение

Травматизм, в частности, проникающая черепно-мозговая травма (ЧМТ) в настоящее время является актуальной проблемой. ЧМТ занимает одно из ведущих мест как причина инвалидизации и смертности [1, 2].

В мире травма в структуре причин смерти занимает третье место, уступая сердечно-сосудистым и онкологическим заболеваниям [3].

В мирное время чаще выявляют неогнестрельные повреждения головы. Вопросам неогнестрельных ранений посвящены немногочисленные исследования. Мы не нашли четкой классификации данного вида травмы [4, 5].

Приводим наблюдение успешного лечения больной с открытой проникающей ЧМТ, ушибом головного мозга, точечным проникающим переломом височной кости с наличием инородного тела, очагом ушиба левой височной доли мозга.

Больная Ж., 95 лет, доставлена в клинику нейрохирургии с инородным телом в левой височной области («цыганская» игла).

В момент госпитализации состояние больной средней тяжести. Жалобы на головную боль, наличие инородного тела.

Из анамнеза: 20.07.10. больная «вбила» молотком в голову иглу с суицидальной целью.

При осмотре: сознание ясное. Состояние по шкале ком Глазго 15 баллов. Некритична к своему состоянию. Зрачки без четких различий, фотореакция сохранена. Парез приведения левого глазного яблока, левосторонний прозопарез.

В височной области слева, перпендикулярно поверхности, выступая на 1 см над поверхностью кожи, виден металлический предмет (игла).

По данным спиральной компьютерной томографии (СКТ) головного мозга в височной области слева определяется структура линейной формы (игла), проходящая через базальную отделы височной и основной кости. Конец предмета расположен в основной пазухе. Видны очаги геморрагического пропитывания левой височной доли мозга (*см. рисунок*).

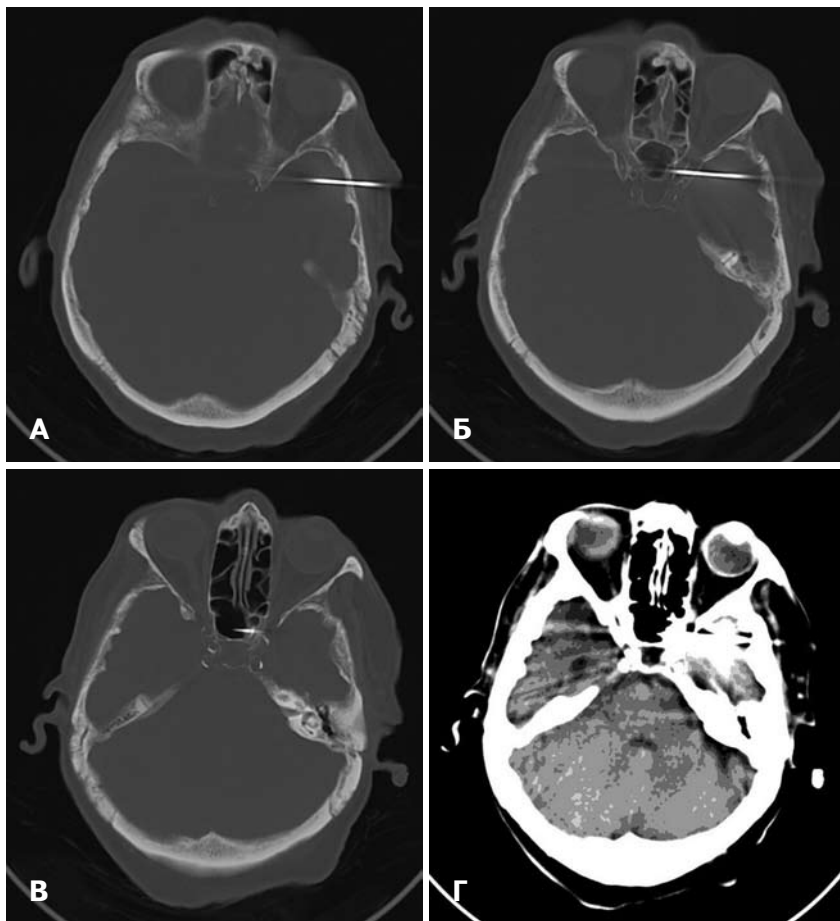
20.07.10. в неотложном порядке выполнено оперативное вмешательство: первичная хирургическая обработка открытого проникающего точечного перелома височной кости, удаление инородного тела (игла длиной 8 см).

Во время операции рядом с инородным телом наложено фрезевое отверстие, из которого с помощью кусачек вокруг инородного тела выкушена кость, инородное тело удалено. Выполнена ревизия раневого канала (в пределах доступности), осуществлены гемостаз, пластика твердой оболочки головного мозга.

По данным контрольной СКТ головного мозга, очаг геморрагического пропитывания уменьшился.

Рана зажила первичным натяжением.

Состояние больной улучшилось, уменьшилась выраженность прозопареза. В удовлетворительном состоянии пациентка выписана.



СКТ головного мозга. Инородное тело (игла) в височной области слева. А, Б, В — костный режим; Г — стандартный режим (видны очаги геморрагического пропитывания).

**Список литературы**

1. Коновалов А.Н. Клиническое руководство по черепно-мозговой травме / А.Н. Коновалов, Л.Б. Лихтерман, А.А. Потапов: в 3 т. — М.: Антидор, 2001. — Т.2. — 674 с.
2. Клиническая эпидемиология черепно-мозговой травмы / Е.Г. Педаченко, С.Я. Семисалов, В.Н. Ельский, А.М. Кардаш. — Донецк: Апекс, 2002. — 156 с.
3. Макаров А.Ю. Последствия черепно-мозговой травмы и их классификация / А.Ю. Макаров // Неврол. журн. — 2001. — Т.6, №2. — С.38–41.
4. Неогнестрельные орбитокраниальные ранения // М. Бухер, Д. Цех, А. Лазарев, С. Чурсин // Материалы V Евро-азиатской конференции по офтальмохирургии (Екатеринбург, 27-29 апреля 2009 г.). — Екатеринбург, 2009. — С.7.
5. Доказательная нейротравматология; под ред. А.А. Потапова, Л.Б. Лихтермана. — М.: НИИ нейрохирургии им. Н.Н. Бурденко РАМН, 2003. — 517 с.

Одержано 05.01.11

**Кардаш А.М., Яшаров Ю.А., Гюлямерьянц В.А.****Спостереження успішного лікування хворої з приводу чужорідного тіла голови**

Донецьке обласне клінічне територіальне медичне об'єднання

Наведене клінічне спостереження оперативного лікування хворої з приводу проникаючої черепно-мозкової травми з наявністю чужорідного тіла. Хвора літнього віку з суїцидальною метою вбила в голову молотком швацьку голку.

**Ключові слова:** *проникаюча черепно-мозкова травма, чужорідне тіло.***Кардаш А.М., Яшаров Ю.А., Гюлямерьянц В.А.****Наблюдение успешного лечения больной по поводу инородного тела головы**

Донецкое областное клиническое территориальное медицинское объединение

Приведено клиническое наблюдение оперативного лечения больной по поводу проникающей черепно-мозговой травмы с наличием инородного тела. Больная пожилого возраста с суицидальной целью вбила в голову молотком швейную иглу.

**Ключевые слова:** *проникающая черепно-мозговая травма, инородное тело.***Kardash A.M., Yasharov Yu.A., Gulyameryants V.A.****Case report of successful treatment of patient with corpus alien in her head**

Donetsk Regional Clinical Territorial Medical Association

Case report of patient, been operated because of penetrating cranio-cerebral trauma with corpus alien in her head is given. The 95 years old women have hammered in her head a sewing needle with a suicide purpose.

**Key words:** *penetrating cranio-cerebral trauma, corpus alien.*