

ЗНАЧЕНИЕ ЭКСПРЕССИИ КОЛЛАГЕНА IV ПРИ ФИБРОЗНО-КАВЕРНОЗНОМ ТУБЕРКУЛЕЗЕ

Моцарь М.А., Филоненко Т.Г.

ГУ «Крымский государственный медицинский университет имени С.И.Георгиевского», г.Симферополь, АР Крым, Украина.

Ключевые слова: туберкулез, коллаген, иммуногистохимия.

Вступление. Одной из проблем прогрессирующего хронического течения туберкулезной инфекции является развитие фиброза в ткани легкого, проявляющегося не только образованием фиброзных каверн, но и выраженными склеротическими процессами, ведущими к нарастанию тканевой гипоксии и нарушению системы местной защиты легких [3]. У больных фиброзно-кавернозным туберкулезом (ФКТ) эффективность полихимиотерапии ограничена, так как частота закрытия каверн у таких больных, по данным различных авторов, колеблется от 0,5 до 5,0%, а прекращение бактериовыделения происходит лишь у 40-50% больных [3,4,5,13].

Многообразие функций соединительной ткани, таких как биомеханическая, репаративная, метаболическая, морфогенетическая, предопределяет широкий спектр ее патологических состояний [4,11,19]. Известно, что составной частью внеклеточного матрикса соединительной ткани являются фибриллярные структуры, в которых основную роль играют белки коллагена I, II, IV, образуя каркас всех легочных структур. Именно благодаря коллагену IV типа базальные мембраны характеризуются механической стабильностью и нерастворимостью [18,19]. При иммуногистохимическом исследовании уже на ранних стадиях воспаления можно выявить в интерстиции легких накопление всех типов коллагена с преобладанием коллагена III типа, который доминирует в эмбриональном легком, и является наиболее благоприятным стромальным компонентом для роста и формирования легочной ткани [12,14,17]. Коллагены же IV и V типов относятся к группе труднодеградируемых белков и могут расщепляться только коллагеназой IV типа, не обнаруживаемой в легочной ткани и в клетках воспалительного инфильтрата. Данный фермент продуцируется только клетками трансформированного бронхиального эпителия [11]. В литературе имеются немногочисленные и фрагментарные сведения о наличии, локализации и распространенности труднодеградируемого белка коллагена IV типа и его роли в механизме снижения системы местной защиты легких и прогрессировании туберкулезного процесса [12,14,16,17].

Кроме того, исследования Ерохина В.В., Романовой Л.К. и других исследователей предполагают неоднозначную роль межклеточных взаимодействий в формировании пневмосклероза и фиброзной каверны [1,5,6,8,9,10,16,17].

Таким образом, напряженная ситуация по туберкулезу, увеличение количества больных прогрессирующим

ФКТ легких с развитием выраженного фиброза и пневмосклероза, отсутствием патогенетической терапии с целью профилактики развития склеротических процессов определяют актуальность данной темы и дают широкие возможности для дальнейшего исследования.

Цель работы: определить локализацию и оценить значение экспрессии коллагена IV типа при фиброзно-кавернозном туберкулезе.

Материалы и методы исследования. Материалом для гистологического и иммуногистохимического (ИГХ) исследования взяты участки ткани легких у 84 больных, оперированных по поводу ФКТ легких с активным бактериовыделением (МБТ+) и 59 больных без бактериовыделения (МБТ-). Возраст больных варьировал от 40 лет до 65 лет, а давность заболевания – от 7 до 15 лет. По локализации каверны находились в обеих легких, в основном в верхних долях в 1 и 2 сегментах с преобладанием в правом легком.

Участки легочной ткани размером 1x0,5x0,5 см фиксировали 10% забуференным формалином, заливали в парафин и изготавливали срезы толщиной 5 мкм с последующей обзорной окраской гематоксилином и эозином по стандартной методике [2]. ИГХ исследование проводили с использованием парафиновых блоков и реактивов компании DAKO с моноклональными антителами Collagen IV (Clone CIV 22) – маркера соединительной ткани базальных мембран, системы визуализации EnVision™ FLEX+, Mouse, High pH (Link), Code K8012 на автостейнере фирмы DAKO [15].

Результаты и их обсуждение. Результаты исследования оценивали с учетом распределения экспрессии Collagen IV в базальных мембранах, интенсивности реакции и характера взаимодействия с другими структурными элементами ткани легкого. Оценку иммуногистохимической реакции проводили в 10 полях зрения при 200-кратном увеличении. Интенсивность экспрессии оценивали полуколичественным методом на основании выраженности и целостности окраски базальных мембран по следующей схеме: низкая, умеренная и высокая, учитывая локализацию патологических процессов. В качестве контроля использовали участки ткани легких, взятые у 10 больных, умерших от патологии, не связанной с заболеванием легких и инфекционными заболеваниями.

Фотографирование осуществляли цифровой камерой OLYMPUS C 5050Z, установленной на микроскопе OLYMPUS CX 41.

Результаты и их обсуждение.

При морфологическом исследовании ткани легкого у всех исследуемых больных ФКТ наблюдаются ярко выраженные признаки склеротических процессов, проявляющихся в различной степени выраженности объемной массы и разнообразием локализации соединительной ткани.

Во всех случаях в наибольшей степени фиброзные изменения наблюдаются при ФКТ (МБТ⁺) вблизи каверн на фоне ателектаза и дистелектаза легочной ткани. ИГХ исследование с коллагеном IV типа в контрольных срезах легочной ткани показало, что выраженная экспрессия белка определяется по ходу базальных мембран, в том числе сосудистого русла, бронхиального дерева, в интерстиции альвеолярных перегородок в виде коричневых линейных полосок различной толщины в зависимости от функционального значения легочных структур.

При ФКТ (МБТ⁺) в большей степени выраженности экспрессия коллагена IV отмечается в фиброзной стенке каверны и в дис- и ателектатических участках перикавернозной области, имеет достаточно компактную позитивную реакцию, представленную многочисленными переплетающимися между собой базальными мембранами (рис.1).

В соседних с каверной бронхах различного калибра, мерцательный эпителий которых сохранен, перибронхиально отмечается умеренная экспрессия коллагена IV (рис.2). Вокруг бронхов с метаплазией мерцательного эпителия в многослойный плоский эпителий (МПЭ) позитивная реакция более интенсивная и соответствует выраженной степени экспрессии коллагена IV.

В очагах туберкулезного архива неактивные рубцующиеся гранулемы также имели умеренную позитивную реакцию, причем нитевидная экспрессия коллагена IV представляла собой “клубок” переплетающихся базальных мембран, окруженный единой общей мембраной. Кроме того, в некоторых случаях очаговая слабо позитивная реакция проявляется в зоне гранулематозного воспаления с наличием большого количества эпителиоидных макрофагов и многоядерных клеток Лангханса.

В участках гиперплазии бронхоассоциированной лимфоидной ткани вокруг лимфоидных фолликулов при ФКТ (МБТ⁺) позитивная реакция коллагена IV как бы отграничивает лимфоидный фолликул, окружая его тонкой коричневой мембраной с визуализацией единичных мелких капилляров расположенных в герменативных центрах (рис.3).

При исследовании ткани легких у больных активным прогрессирующим ФКТ (МБТ⁺) в проксимальных, по отношению к каверне отделах легкого, склеротические процессы, в основном, локализуются в межтоточной ткани, сопровождающей дренирующие бронхи, а в дистальных – захватывают и другие соединительнотканые прослойки легкого. В стенке прогрессирующей фиброзной каверны, гистологически представленной грануляционной тканью и наличием пролиферативного гранулематозного специфического воспаления, экспрессия коллагена IV перераспределяется следующим образом. Наиболее плотная позитивная реакция наблюдается в наружной фиброзной капсуле. В перикавернозной зоне, в участках дис- и ателектаза оптическая плотность коллагена IV снижается за счет инфильтрации клетками воспали-

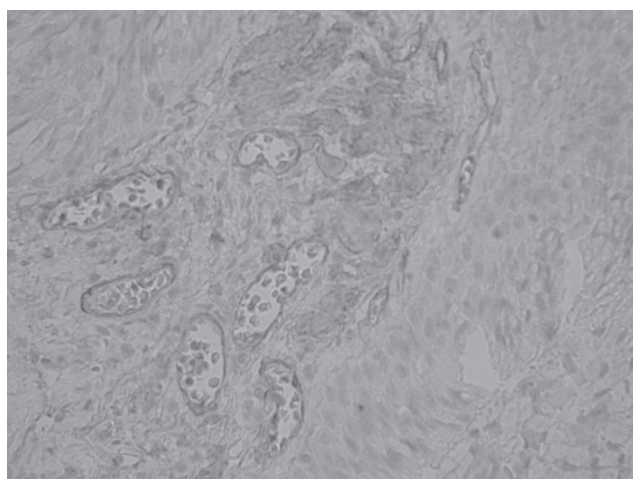


Рис.2. ФКТ МБТ⁻. Умеренная экспрессия коллагена IV в перибронхиальной зоне. ИГХР с коллагеном IV, x400.

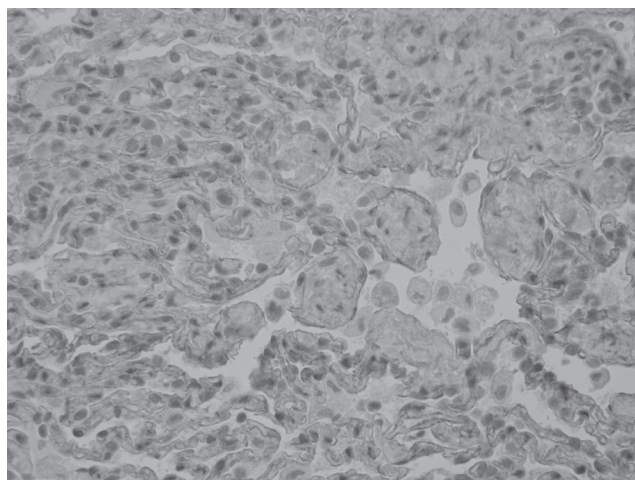


Рис.1. ФКТ МБТ⁻. Высокая оптическая плотность базальных мембран в участке ателектаза. ИГХР с коллагеном IV, x200.

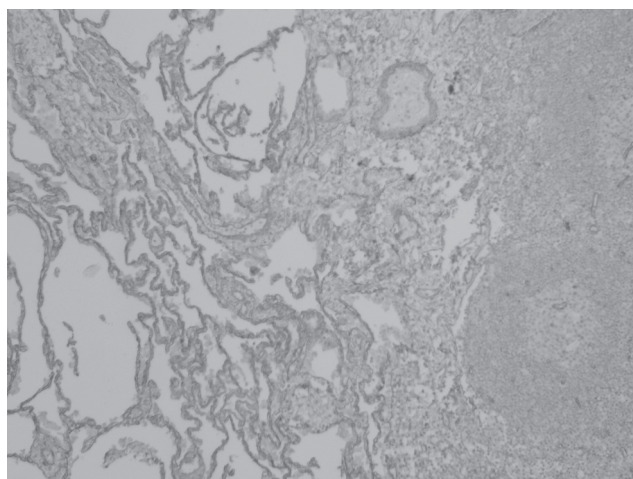


Рис.3. ФКТ МБТ⁻. Очаговая позитивна реакция вокруг лимфоидных инфильтратов. ИГХР с коллагеном IV, x200.

тельного ряда. В участках гиперплазии бронхо-ассоциированной лимфоидной ткани вокруг лимфоидных фолликулов экспрессия коллагена IV либо отсутствует, либо обнаруживается в единичных мелких капиллярах расположенных в герменативных центрах. Иногда рядом с фолликулами наблюдаются расширенные лимфатические сосуды со слабой экспрессией белка в базальной мембране. В средней порции стенки каверны, образованной специфической грануляционной тканью, слабая позитивная реакция отмечается вокруг активных туберкулезных гранулем с наличием казеозного некроза в центре и представляет собой тоненькую прерывистую ниточку коричневого цвета. По периферии гранулем четко визуализируются базальные мембраны единичных мельчайших капилляров.

В перибронхиальной области дренирующего бронха при активном прогрессирующем ФКТ (МБТ+) в присутствии большого количества макрофагов также наблюдается сниженная оптическая плотность коллагена IV за счет выраженного воспалительного компонента. В очаге деструкции легочной ткани и обильного обсеменения МБТ экспрессия белка вообще отсутствует.

Независимо от активности бактериовыделения при ФКТ в участках компенсаторной эмфиземы экспрессия коллагена IV четко визуализируется в истонченных альвеолярных перегородках и имеет двойной контур базальных мембран. Встречаются участки альвеолярной стенки с одиночным контуром базальной мембраны, как правило, заканчивающиеся разрывом стенки альвеолы. Следует отметить, что в истонченном интерстиции альвеолярной стенки практически отсутствуют клеточные элементы, определяются остатки базальных мембран с редукцией капилляров, а в нишах на альвеолярной поверхности – единичные альвеолоциты и макрофаги.

Анализ иммуногистохимического исследования ткани легких при вторичном ФКТ позволил определить, что наиболее выраженная экспрессия коллагена IV отмечается при ФКТ (МБТ+). В условиях нарастания активности специфического туберкулезного воспаления и бактериовыделения, проявляющегося альтеративно-экссудативными процессами, оптическая плотность экспрессии коллагена IV типа снижается. По-видимому, это связано с действием протеолитических ферментов нейтрофилов, распадающихся инфицированных микобактерией макрофагов, структурно-метаболической перестройкой бронхиального эпителия, выделяющих коллагеназу, которая и рассасывает фибриллярный белок коллаген IV типа. Затем, в процессе стихания активности воспаления и развития пролиферативного воспаления с преобладанием в воспалительном инфильтрате лимфоцитов, плазмочитов, фибробластов, эпителиоидных макрофагов и гигантских клеток Лангханса усиливается тканевая гипоксия. Следовательно, усиливается пролиферация фибробластов, продукция коллагена с последующим формированием грубой фиброзной ткани вокруг каверны, интерстициального фиброза, утолщения и сближения базальных мембран в виде “двойного контура” в истонченных альвеолярных стенках, которые имеют в своем составе выраженную позитивную реакцию с коллагеном IV типа.

Таким образом, на фоне уменьшения активности воспаления фибробласты остаются активированными и экстрацеллюлярно-матриксный компонент откладывается постоянно в увеличивающемся количестве, что ведет к развитию пневмофиброза, нарастанию недеградируемого коллагена IV типа, нарушению органной архитектуры и функции легких, снижению системы местной защиты легких, что дает основание для поиска патогенетической терапии с целью профилактики развития склеротических процессов.

Выводы:

1. При фиброзно-кавернозном туберкулезе без бактериовыделения в ткани легких определяется выраженная экспрессия коллагена IV преимущественно в базальных мембранах капилляров фиброзной каверны, в перикавернозных очагах ателектаза, в неактивной гранулеме и вокруг лимфоидных фолликулов бронхо-ассоциированной лимфоидной ткани.

2. При фиброзно-кавернозном туберкулезе с активным бактериовыделением оптическая плотность коллагена IV типа снижается, в большей степени в участке дренирующего каверну бронха.

3. Независимо от бактериовыделения в участках компенсаторной эмфиземы в истонченных альвеолярных перегородках определяется выраженная экспрессия коллагена IV типа в виде плотного двойного контура.

Перспективы дальнейших исследований предусматривают разработку адекватного патогенетического лечения вторичного ФКТ с учетом значимости разрастания грубой фиброзной ткани с увеличением в ее структуре труднодеградируемого коллагена IV в период хронизации пролиферативного воспаления направленную на профилактику развития пневмофиброза и повышения системы местной защиты легких.

Рецензент: д.мед.н., профессор Петренко В.І.

ЛИТЕРАТУРА

1. Горальский Л.П. *Основи гістологічної техніки і морфофункціональні методи дослідження у нормі та при патології* / Л.П. Горальский, В.Т. Хомич, О.І. Кононьский // Житомир: “Полісся”, 2005. – 288с.
2. Гордиенко С. М. *Туберкулез. Оценка ситуации* / С. М. Гордиенко // Здоров’я України. – 2004. – № 22. – С. 16-17.
3. Ерохин В.В. *Состояние соединительной ткани в процессе фибриллообразования при фиброзно-кавернозном туберкулезе легких* / В.В. Ерохин, А.А. Лесная // Архив патологии. – 1985. – №4. – С.36-42.
4. Ерохин В.В. *Современные представления о туберкулезном воспалении* / В. В. Ерохин, З. С. Земскова // Проблемы туберкулеза. – 2003. – № 3. – С. 11-21.
5. Ерохин В.В. *Клеточная биология легких в норме и при патологии* / Под ред. В.В. Ерохина, Л.К. Романовой. – М.: Медицина, 2000. – 234с.
6. Ерохин В.В. *Молекулярные, субклеточные и клеточные механизмы патогенеза туберкулезного воспаления легких* / В.В. Ерохин // Саратовский научно-медицинский журнал. – 2009. – Т.5, № 2. – С. 267-269.

7. Ефективність патоморфологічної діагностики туберкульозу / Є.І. Суслів, Т.П. Підгаєвська, С.Д. Кузовкова [та ін.] // Укр. пульмонолог. журн. – 2007. – № 3. – С. 52-55.

8. Морфологія стінки хронічної ригідної тришарової каверни у випадках фіброзно-кавернозного туберкульозу легень з різним ступенем активності його перебігу / І.В. Ліскіна, С.Д. Кузовкова, Л.М. Загаба, С.О. Кравченко [та ін.] // Український пульмонологічний журнал. – 2010. – №1. – С. 49-53.

9. Пальцев М.А. Межклеточные взаимодействия / М.А. Пальцев, А.А. Иванов // М.: Медицина, 1995. – 224 с.

10. Серов В.В. Соединительная ткань (функциональная морфология и общая патология) / В.В. Серов, А.Б. Шехтер // М.: Медицина, 1981. – 312 с.

11. Суханова Л.А. Морфологические особенности туберкулеза легких в зависимости от состояния соединительной ткани / Л.А. Суханова // Український пульмонологічний журнал. – 2009. – № 3. – С. 29-32

12. Феценко, Ю. І. Стан надання фтизіатричної допомоги населенню України / Ю. І. Феценко // Укр. пульмонолог. журн. – 2008. – № 3. – С. 7-9.

13. Bitterman P. Mechanisms of pulmonary fibrosis. Spontaneous release of the alveolar macrophage-derived growth factor in the interstitial lung disorders / P. Bitterman, S. Adelberg, R. Crystal // J. clin. Invest. – 1983. – Vol. 72. – P. 1801-1814.

14. Dabbs D. Diagnostic immunohistochemistry / D. Dabbs. – 3rd ed. – Philadelphia, 2010. – 952 p.

15. Maternal Nicotine Induces Collagen Type IV Changes in the Mice Lung Parenchyma and its Vessels / Sh. Mohammadi, R.N. Mohammad, J. Mehdi [et al.] // Tanaffos. – 2011. – Vol. 10, № 2. – P. 32-37.

16. Mycobacterium tuberculosis Growth at the Cavity Surface: a Microenvironment with Failed Immunity/ Gilla Kaplan, Frank A. Post, Andre L. Moreira [et al.] // Infection and immunity. – 2003. – Vol. 71, № 12. – P. 7099-7108.

17. Nikraves M.R. Pattern of collagen IV expression in glomerular and mesangial basement membrane during fetal and postnatal period of BALB/c mice / M.R. Nikraves, M. Jalali, M.H. Karimfar [et al.] // Journal of Cell and Molecular Research. – 2009. – Vol. 1, № 2. – P. 90-95.

18. Ottani V. Collagen structure and functional implications / V. Ottani, M. Raspanti, A. Ruggeri // Micron. – 2001. – № 32 – P. 251 – 260.

ЗНАЧЕННЯ ЕКСПРЕСІЇ КОЛАГЕНУ IV ПРИ ФІБРОЗНО-КАВЕРНОЗНОМУ ТУБЕРКУЛЬОЗІ

Моцарь М.О., Філоненко Т.Г.

ГУ "Крымский государственный медицинский университет имени С.И.Георгиевского", г.Симферополь, АР Крым, Украина.

Резюме. У літературі є фрагментарні відомості про наявність, локалізацію і поширеність важкодеградуючого білка колагену IV типу та не визначено його ролі у механізмі пневмофіброзу і порушення системи місцевого захисту легень при фіброзно-кавернозному туберкульозі легень. Мета дослідження: визначити морфологічні особливості сполучної тканини й оцінити значення експресії колагену IV типу при фіброзно-кавернозному туберкульозі за допомогою імуногістохімічного дослідження ділянки тканини легень у хворих, оперованих з приводу фіброзно-кавернозного туберкульозу легень з активним бактеріовиділенням (n=84) і без бактеріовиділення (n=59). Аналіз морфологічного дослідження показав, що при фіброзно-кавернозному туберкульозі без бактеріовиділення має місце виражена експресія колагену IV типу. Відзначається зниження оптичної щільності при активному фіброзно-кавернозному туберкульозі. Незалежно від бактеріовиділення в ділянках компенсаторної емфіземи при фіброзно-кавернозному туберкульозі визначається виражена експресія колагену IV типу у вигляді щільного подвійного контуру.

Ключові слова: туберкулез, коллаген, иммуногистохимия.

VALUE EXPRESSION OF COLLAGEN IV IN FIBROUS-CAVERNOUS TUBERCULOSIS

M.A. Motsar, T.G. Filonenko

Summary. In scientific literature there is fragmentary information about a presence, localization and prevalence of undegraded collagen IV type and its role in the mechanism of pneumofibrosis and disturbances of the system of pulmonary host defense in fibrous-cavernous tuberculosis. Research purpose: to define the morphological features of connective tissue and estimate the value of expression of collagen IV type in fibrous-cavernous tuberculosis with use immunohistochemical investigation of pulmonary tissue of patients, operated due to fibrous-cavernous tuberculosis with active bacteria's excretion (n=84) and patients without bacteria's excretion (n=59). The analysis of morphological research determined that in fibrous-cavernous tuberculosis without bacteria's excretion the intensive expression of collagen IV takes place. The decrease of expression is determined in active fibrous-cavernous tuberculosis. Regardless of bacteria's excretion in the areas of emphysema the intensive expression of collagen IV type is determined as a dense double contour.

Keywords: tuberculosis, collagen, immunohistochemi.