

# МОЖЛИВОСТІ МУЛЬТИДЕТЕКТОРНОЇ КОМП'ЮТЕРНОЇ ТОМОГРАФІЇ У ДІАГНОСТИЦІ ДЕГЕНЕРАТИВНО-ДИСТРОФІЧНИХ ЗАХВОРЮВАНЬ ХРЕБТА



Логаніхіна Катерина Юріївна,  
katya\_usv@ukr.net

Логаніхіна К.Ю., Козаренко Т.М.

ДУ "Інститут ядерної медицини та променевої діагностики НАМН України",  
відділення рентгенівської комп'ютерної томографії, м. Київ, Україна

**Ключові слова:** дегенеративно-дистрофічні захворювання хребта, мультidetекторна комп'ютерна томографія, остеохондроз, остеопороз, спондилолістез, деформуючий спондилоартроз, деформуючий спондиліоз.

**Вступ.** Вітчизняними та зарубіжними вертебрологами у останні роки відмічається значне зростання кількості дегенеративно-дистрофічних захворювань хребта (ДДЗ), що чітко окреслило соціально значущу проблему для розвитку більшості країн світу [5], [11]. Не є таємницею, що головна роль у оцінці кісткових структур хребта на предмет ураження при ДДЗ належить методу мультidetекторної комп'ютерної томографії (МДКТ) – [6], [8]; тоді як МРТ має беззаперечні переваги у виявленні змін у інших структурах хребта-зв'язках, нервових корінцях [6], [9], [12]. Звертається увага на недостатню кількість публікацій, присвячених семіотиці ДДЗ за даними променевих методів дослідження [3]. Помічена і гіподіагностика ДДЗ та їх ускладнень, не в останню чергу-через використання лише аксіальних сканів [7], [10].

**Мета роботи:** уточнити семіотику ДДЗ за даними МДКТ, виявити їх найбільш часті форми, встановити особливості розподілу за віком та статтю; визначити вплив застосування поліпроекційного дослідження на частоту виявлення деяких форм ДДЗ та їх ускладнень для корекції плану лікування хворих.

**Об'єкт та методи дослідження.** Обстежено 82 хворих із ДДЗ, практично однаково розподілені за статтю: 40 чоловіків (48,8%) та 42 жінки (51,2%). За віком менш чисельною виявилася кількість пацієнтів віком 25-45 років – 23 особи (27,9%), значно більше пацієнтів із ДДЗ – 59 осіб (72,1%) були віком 45-65 років. Обстеження проводили на 64-зрізовому комп'ютерному томографі Lightspeed VCT, GE. Параметри сканування: напрям-згори донизу, товщи-

на скану-2,5 мм, із подальшою реконструкцією тонкими зрізами (1,25 мм та 0,0625 мм), застосуванням мультипланарних (МПР) та 3Д-реконструкцій, для оптимізації візуалізації зображень.

**Результати дослідження.** Найбільш вдалою, на нашу думку, є клінічна класифікація ДДЗ, запропонована [2], яка передбачає виділення локалізації ураження (шийний, грудний відділи хребта або поширений – при декількох рівнях ураження); поширеності відносно хребта (моно-сегментарні, бі- та мультисегментарні) та рухового сегменту хребта – м'якотканинного компоненту *переднього рухового комплексу* (тріщина фіброзного кільця, протрузії, грижі міжхребцевих дисків), кісткового компоненту переднього рухового комплексу (спондиліоз-стенозуючий, нестенозуючий; вентральний, дорсальний, комбінований; унковертебральний артроз; реберно-хребцевий артроз), комбіновані (остеохондропатія). Виділяють ураження м'якотканинного компоненту *заднього рухового комплексу* (жовтої, міжкостистої зв'язок), кісткових елементів рухового сегменту хребта (спондилоартроз): дуговідросчатий, реброво-поперечний, попереково-хребцевий, міжкостистий (синдром Бааструпа). *Тотальне ураження* рухового сегменту хребта поділяють на: спондилолістез (безлізисний, із спондилолізмом; анте-, ретро-латеролістез), сколіоз, гіперлордоз, стеноз хребцевого каналу-центрального, бічного рецесусу, фораминальний, комбінований.

Узагальнена класифікація ДДЗ, наведена [1], [4], виділяє: 1) міжхребцевий остеохондроз, 2, 3) деформуючі

спондиліоз та спондилоартроз, 4) остеопороз, 5) асептичний некроз, 6) первинний деформуючий остеоартроз хребта, 7) фіксуєчий лігаментоз (хвороба Форестє), 8) спонділолістез (із та без наявності спонділолізу; та поєднанням із сколіозом, гіперлордозом, стенозом хребцевого каналу). Розподіл хворих за віком, статтю та нозологіями, згідно наведених класифікацій, наведений у табл. 1, 2.

Із 82 хворих на ДДЗ, найбільш часто виявлено поєднання декількох нозологій (39 осіб, 47,6%), остеохондроз (у 14 осіб, 16,9%) та деформуючий спондиліоз (у 11 осіб, 13,5%). Хворих із асептичним некрозом та ураженням хребта при первинному деформуючому остеоартрози хребта виявлено не було. Згідно табл. 1, ДДЗ діагностувалися переважно у осіб у віковій групі 45-65 років (59 осіб, 72,1%) – для усіх нозологій.

Як видно із табл. 2, при ДДЗ найчастіше спостерігали у чоловіків: поєднану патологію (21 особа, 25,6%), деформуючі спондиліоз (7 осіб, 8,6%) та спондилоартроз (5 осіб, 6,1%), у жінок – міжхребцевий остеохондроз (11 осіб, 13,5%), остеопороз (4 особи, 4,9%).

Було уточнено семіотику ДДЗ завдяки поліпроєкційній МДКТ, із використанням ультратонких зрізів. **Міжхребцевий остеохондроз**, виявлений у 14 осіб (16,9%) проявлявся нерівномірним зниженням висоти міжхреб-

цевих проміжків, ущільненням замикальних пластин тіл суміжних хребців та грижами міжхребцевих дисків чи їх поєднанням – рис. 1, 2.

**Деформуючий спондиліоз**, виявлений у 11 осіб (13,5%), проявився звапненням передньої поздовжньої зв'язки, утворенням крайових кісткових розростань (остеофітів) переважно уздовж передньої поверхні тіл хребців – рис. 3.

**Деформуючий спондилоартроз**, діагностований у 8 хворих (9,7%), характеризувався звуженням міжхребцевих отворів дуговідросткових суглобів за рахунок: ущільнення суглобових поверхонь, крайовими кістковими розростаннями – див. рис. 1. **Остеопороз**, виявлений у 5 пацієнтів (6,2%) проявлявся дифузним зниженням щільності кісткової тканини – див. рис. 1, 2, у 3 з яких супроводжувався патологічним компресійним переломом одного чи декількох хребців, що було виявлено завдяки застосуванню МПР та 3Д-реконструкцій – рис. 2, 3.

**Деформуючий спондиліоз**, виявлений у 11 осіб (13,5%), проявився звапненням передньої поздовжньої зв'язки, утворенням крайових кісткових розростань (остеофітів) переважно уздовж передньої поверхні тіл хребців – див. рис. 3.

**Спонділолістез** діагностувався у 4 пацієнтів (4,8%) як порушення співвідношення між хребцями внаслідок зміщення одного із хребців у різних напрямках: вперед (антеролістез), назад (ретролістез), убік (латеролістез). Спонділолістез в усіх випадках супроводжувався ускладненнями: стенозом хребцевого каналу внаслідок ретролітєзу, форамінальним стенозом. Діагностика спонділолістєзу в усіх 4 хворих стала можливою лише завдяки використанню мультипланарних реконструкцій (фронтальної, кософронтальної, сагітальної), одних лишень аксіальних сканів було замало для візуалізації ознак даної форми ДДЗ та її ускладнень.

Таблиця 1

Розподіл хворих на ДДЗ за віком та нозологією за даними МДКТ

№, п/п	Нозологія	Вік, роки				Всього	
		25-45		45-65			
		абс.	%	абс.	%	абс.	%
1	поєднана патологія	11	13,4	28	34,2	39	47,6
2	міжхребцевий остеохондроз	5	6,0	9	10,9	14	16,9
3	деформуючий спондиліоз	4	4,9	7	8,5	11	13,5
4	деформуючий спондилоартроз	2	2,4	6	7,3	8	9,7
5	остеопороз	–	–	5	6,0	5	6,2
6	спонділолістєз	1	1,2	3	3,6	4	4,9
7	фіксуєчий лігаментоз	–	–	1	1,2	1	1,2
ВСЬОГО		23	27,9	59	72,1	82	100

Таблиця 2

Розподіл хворих на ДДЗ за статтю та нозологією за даними МДКТ

№, п/п	Нозологія	Стать				Всього	
		ч		ж			
		абс.	%	абс.	%	абс.	%
1	поєднана патологія	21	25,6	18	21,9	39	47,5
2	міжхребцевий остеохондроз	3	3,4	11	13,5	14	16,9
3	деформуючий спондиліоз	7	8,6	4	4,9	11	13,5
4	деформуючий спондилоартроз	5	6,1	3	3,6	8	9,7
5	остеопороз	1	1,3	4	4,9	5	6,2
6	спонділолістєз	2	2,4	2	2,4	4	4,8
7	фіксуєчий лігаментоз	1	1,2	–	–	1	1,2
ВСЬОГО		40	48,8	42	51,2	82	100

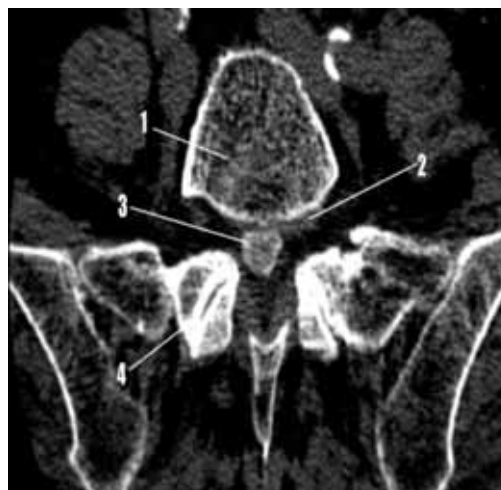

Рис. 1. Хвора Ж, 56 років. Клінічний діагноз: ДДЗ (остеохондроз, спондилоартроз, остеопороз, грижі міжхребцевих дисків) поперекового відділу хребта. МДКТ, аксіальний скан. 1-тіло L5, щільність якого знижена внаслідок остеопорозу; 2,3-дорсолатеральна протрузія міжхребцевого диску із секвестрацією; 4-ущільнення суглобових поверхонь зі звуженням між хребцевих отворів L4-L5.

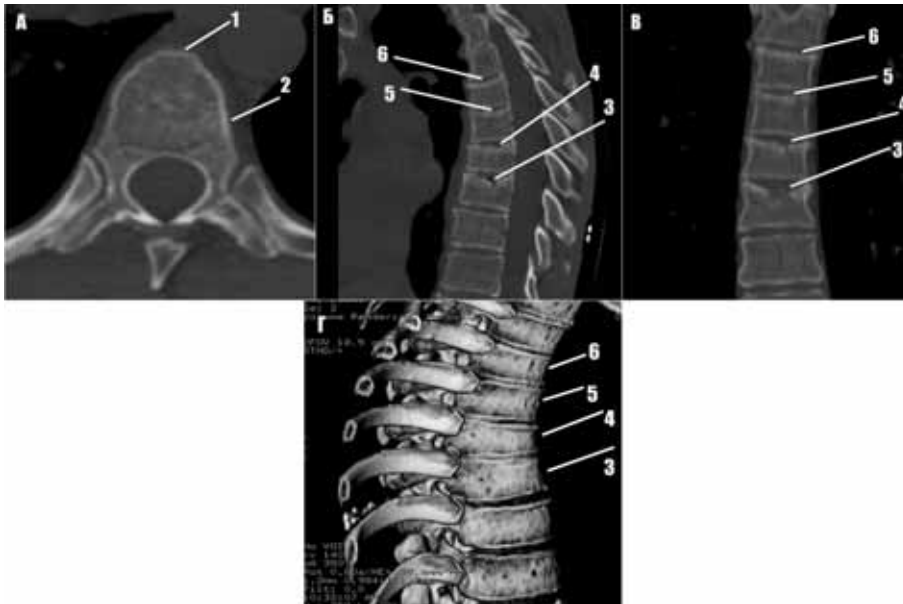


Рис. 2А-Г. Хворий Р., 61 рік. Клінічний діагноз: ДДЗ (остеохондроз, остеопороз, патологічні переломи Th 5-8) грудного відділу хребта. МДКТ, аксіальний скан: 1-тіло Th6, щільність якого знижена внаслідок остеопорозу, 2- субхондральний склероз; 3-6-клиновидна деформація тіл Th 6-9 із імпакцією кісткової речовини краніальних замикальних пластинок тіл хребців, зниженням їх висоти – компресійні переломи; відмічається також і зниження висоти між хребцевих проміжків.

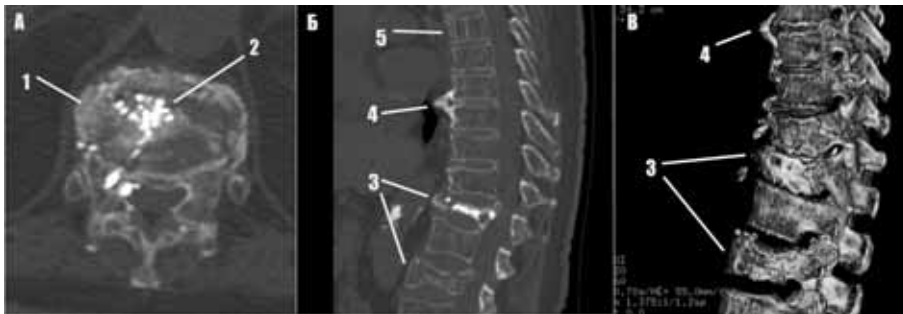

Рис. 3А-В. Хворий К., 52 роки. Клінічний діагноз: ДДЗ (остеохондроз, деформуючий спондилоз, патологічні переломи Th 9,11, гемангіома Th3) грудного відділу хребта. МДКТ, аксіальний скан: 1,2-тіло Th9, із декількома лінійними переломами, деталізація яких лише на даному скані неможлива, 3-клиновидна деформація тіл Th 9,11 зі зниженням їх висоти за рахунок компресійних переломів; 4-крайові клювовидні кісткові вирости (остеофіти); 5-гемангіома тіла Th3.

**Фіксуєний лігаментоз**, виявлений у 1 хворого (1,2%), мав вигляд масивної осифікації передньої поздовжньої зв'язки на протязі 5 рухових сегментів грудного відділу хребта, товщиною 0,9 см, що чітко візуалізувалося при застосуванні МПР у сагітальній проекції.

Визначено позитивний вплив поліпроекційної МДКТ (рис. 2,3) із застосуванням ультратонких зрізів на діагностичну ефективність МДКТ, що сприяло встановленню правильного діагнозу у 22 хворих (26,8%) із окремими нозологічними формами ДДЗ та у 28 пацієнтів із 39 пацієнтів із поєднанням декількох форм ДДЗ – загалом у 50 осіб (60,9%). При цьому показники діагностичної ефективності методу МДКТ були вищими у порівнянні із такими, що реєструються при стандартних протоколах дослідження: Ч. = 90,7%, С. = 93,6% Т. = 92,8% проти Ч. = 83,2% С. = 85,6% Т. = 84,5% відповідно. Удосконалення

методики МДКТ сприяло підвищенню діагностичної ефективності методу на 6,2-10,4% у порівнянні із стандартними протоколами дослідження.

**Обговорення результатів досліджень.** Завдяки удосконаленню протоколу проведення МДКТ була уточнена семіотика дегенеративно-дистрофічних захворювань хребта; визначені найбільш часті їх форми, встановлені особливості розподілу за віковим та гендерним критерієм у 82 хворих. З них запропонована методика дослідження сприяла виявленню певних форм ДДЗ та їх ускладнень у 60,9%, що підвищило показники діагностичної ефективності методу на 6,2-10,4%.

**Висновки. 1.** Уточнено МДКТ-семіотику дегенеративно-дистрофічних захворювань хребта, виявлені їх найбільш часті ознаки. **2.** Виявлені найбільш часті форми ДДЗ: поєднання декількох нозологій (39 осіб, 47,6%),

остеохондроз (у 14 осіб, 16,9 %). 3. Встановлені особливості розподілу ДДЗ за віковим та гендерним критеріями: переважна кількість ДДЗ діагностували у віковій групі 45–65 років (59 хворих, 72,1 %), причому у чоловіків частіше спостерігали спондиліоз (7 осіб, 8,6 %); у жінок-остеохондроз (11 осіб, 13,5 %) та остеопороз (у 4 осіб, 4,9 %). 4. Доведено позитивний вплив поліпроекційної МДКТ із застосуванням ультратонких зрізів на діагностичну ефективність МДКТ, що сприяло встановленню правильного діагнозу у 60,9 % хворих із ДДЗ та підвищенню показників діагностичної ефективності методу на 6,2–10,4 %.

Рецензент: д.мед.н., професор Ткаченко М.М.

## ЛІТЕРАТУРА

1. Клименко О.В., Головченко Ю.І., Каліщук-Слободін Т.М., Романенко Н.І., Рябіченко Т.М. Структура дегенеративно-дистрофічних захворювань хребта: клініка, діагностика та лікування. // *Consilium medicum Ukraina*. – 2008. – № 11.
2. Корже Н.А., Продан А.І. Дегенеративні захворювання хребта та їх функціональна класифікація. // *Український нейрохірургічний журнал*. – 2004. – № 3. – С. 71–80.
3. Скрябин Е.Г. Клиника, диагностика и лечение дегенеративно-дистрофических и диспластических заболеваний грудного и поясничного отделов позвоночника у беременных и родильниц. Автореферат дис. на здобуття наук. ст. д. мед. н. // *Тюмень*. – 2005. – 38 с.
4. Спужак М.І., Шармазанова О.П., Спужак М.Р., Лисенко Н.С., Спужак Н.М. Болі в грудному відділі хребта у осіб різного віку.

Результати рентгенологічне дослідження. // *Проблеми остеології*. – 2008. – Т. 11 (№ 1-2). – С.37–39.

5. Терешонок А.В. Ортопедические принципы хирургического лечения больных дегенеративно-дистрофическими заболеваниями пояснично-крестцового отдела позвоночника. Автореферат дис. на здобуття наук. ст. канд. мед. н. // *С-Пб*. – 2004. – 22 с.
6. Abbas H. M.; Enas A. M., Tarek A. Multidetector ct of the vertebral column: count with confidence & get trusted level for surgery. // *EL-MINIA MED. BULL.* – 2011.- VOL. 22. – № 2.- P. 42-52.
7. Josef B. S., Andrew J. S., Jeffrey N. K., Atul K., Kirkham W., Christopher M. B. Are “normal” multidetector computed tomographic scans sufficient to allow collar removal in the trauma patient?. // *J Trauma*. – 2010. – № 68(1). – P. 103–108.
8. Jzelenberg W, Burdorf A. *Spine*. 2004. Jun 15; 29(12). P. 1362–1368.
9. Kong M.H., Morishita Y., He W., Miyazaki M., Zhang H., Wu G., Hymanson H.J., Wang J.C. Lumbar segmental mobility according to the grade of the disc, the facet joint, the muscle, and the ligament pathology by using kinetic magnetic resonance imaging. // *Spine (Phila Pa 1976)*. – 2009. – V. 34(23). – P. 2537–2544.
10. Patrick O., Francis R. V. Low-dose multidetector computed tomography of the cervical spine: optimization of iterative reconstruction strength levels. // *Acta Radiol.* – 2013. – № 78 (120). – P. 1125–1137.
11. Pradeep S., Asako M., David J. H., Jeffrey G. J., James R., Ali G. Does lumbar spinal degeneration begin with the anterior structures? A study of the observed epidemiology in a community-based population. // *BMC Musculoskeletal Disorders*. – 2011. – V. 12. – № 202. – P. 124–132.
12. Rojasa C.A., Vermessa D., Bertozzia J.C., Whitlow J., Guidic C. Normal Thickness and Appearance of the Prevertebral Soft Tissues on Multidetector CT. // *AJNR*. – 2009. – № 30. – P. 136–141.

## ВОЗМОЖНОСТИ МДКТ В ДИАГНОСТИКЕ ДЕГЕНЕРАТИВНО-ДИСТРОФИЧЕСКИХ ЗАБОЛЕВАНИЙ ПОЗВОНОЧНИКА

Логанихина Е.Ю., Козаренко Т.М.,

ДУ “Институт ядерной медицины  
и лучевой диагностики НАМН Украины”

**Резюме.** Дегенеративно-дистрофические заболевания позвоночника (ДДЗ) – остро актуальная проблема современной вертебрологии. Обследовано 57 больных с ДДЗ на 64-срезовом компьютерном томографе Lightspeed VCT, GE, с 2,5 толщиной среза, дальнейшим переформатированием по 1,25 мм та 0,0625 мм, мультипланарной (МПР) та 3Д-реконструкциями (3Д). ДДЗ диагностировались преимущественно у людей в возрасте 45–65 лет (59 человек, 72,1 %), наиболее часто выявлено сочетание нескольких нозологий (39 человек, 47,6 %), причем у мужчин чаще наблюдали деформирующие спондилез (у 7 человек, 8,6 %) и спондилоартроз (у 5 осіб, 6,1 %); у женщин – межпозвоночный остеохондроз (у 11 человек, 13,5 %), остеопороз (у 4 человек, 4,9 %). Благодаря проведенным исследованиям была разработана МДКТ-семиотика ДДЗ, выявлены их наиболее частые признаки, что способствовало повышению показателей диагностической эффективности метода на 6,2–10,4 %.

**Ключевые слова:** дегенеративно-дистрофические заболевания позвоночника, мультidetекторная компьютерная томография, остеохондроз, остеопороз, спондилолистез, деформирующий спондилоартроз, деформирующий спондилез.

## POSSIBILITIES OF MDCT IN DIAGNOSIS DEGENERATIVE DISEASES OF THE SPINE

K.Yu. Loganikhina, T.M. Kozarenko

SI “Institute of Nuclear Medicine and Radiation diagnostics NAMS of Ukraine”

**Summary.** Degenerative diseases of the spine (DDS) – the actual problem of modern spine surgery. It was investigated 57 patients with DDS at 64-sliced computed tomograph Lightspeed VCT, GE, with 2,5-mm thickness of scan, and further reformatting by 1,25 mm and 0,0625 mm, multiplanar (MPR) and 3D-reconstructions (3D). DDS mostly diagnosed in people at the age of 45–65 years (59 patients, 72,1 %), mostly often it was revealed a combination of several types of DDS (39 patients, 47,6 %), thus at men the deforming spondylosis was often observed (7 persons, 8,6 %) and spondyloarthritis 5 persons, 6,1 %; at women – osteochondrosis (11 persons, 13,5 %), osteoporosis (4 persons, 4,9 %). Thanks to the research it was developed MDCT-semiotics of DDS.

**Key words:** degenerative diseases, spine, MDCT-semiotics, osteochondrosis, spondyloarthritis.