

ОРИГІНАЛЬНА СТАТТЯ

УДК: 616.314.13/.14+616.311+617.528]-07-085

ІМУНОГІСТОХІМІЧНІ МАРКЕРИ В ДІАГНОСТИЦІ ПЕРЕДРАКОВИХ УРАЖЕНЬ СЛИЗОВОЇ ОБОЛОНКИ ПОРОЖНИНИ РОТА

Коленко Ю.Г., Каленська О.В.

Національний медичний університет імені О.О. Богомольця, м. Київ, Україна

КЛ «Феофанія» Державного управління справами, м. Київ, Україна

Мета дослідження. Вивчення проліферативної активності епітеліоцитів за експресією антигену Ki-67 у хворих лейкоплакією слизової оболонки порожнини рота.

Матеріал і методи. Для досягнення поставленої мети було проведено комплексне клініко-лабораторне обстеження 155 пацієнтів з лейкоплакією порожнини рота, які звернулися на кафедру терапевтичної стоматології Національного медичного університету імені О.О. Богомольця в період з 2010 по 2014 рр. Серед них було 87 (56,1%) жінок і 68 (43,9%) чоловіків. Вік пацієнтів коливався від 25 до 70 років, і складав в середньому $46,6 \pm 2,63$ років. У них були виявлені різні форми лейкоплакії: плоска, підвищена; бородавчата і виразкові форми лейкоплакії.

Результати дослідження. При комплексному клініко-лабораторному дослідженні 155 пацієнтів з клінічним діагнозом лейкоплакія слизової оболонки порожнини рота у 52 (33,6%) спостерігалася плоска, у 40 (25,8%) - підвищена, у 43 (27,7%) - бородавчата і у 20 (12,9%) ерозивно-виразкова форма лейкоплакії. Встановлені 10 (14%) ділянок незміненої слизової оболонки, 10 (14%) зразків гіперкератозу без атипії, 14 (19%) біоптатів гіперкератозу SIN1, 15 (21%) випадків гіперкератозу SIN2, 10 (14%) - SIN3 і 13 (18%) випадків плоскоклітинного раку.

При оцінці проліферативної активності клітин епітелію слизової оболонки порожнини рота використовували індекс проліферації (ІП Ki-67), який визначали в кожному клітинному ряду в незміненому епітелії, при лейкоплакії (без атипії, SIN1, SIN2, SIN3) і плоскоклітинному раку СОПР.

Висновок. Таким чином, на тлі загального збільшення проліферативної активності епітеліоцитів в міру зростання SIN, для кожної досліджуваної групи виявлено характерний розподіл проліферуючих клітин в товщі епітелію. Це дозволяє провести диференціальну діагностику між видами лейкоплакії і плоскоклітинним раком СОПР. Для визначення ступеню неоплазії епітелію при ранній діагностиці злоякісної трансформації клітин необхідно враховувати розподіл імунопозитивних клітин в базальному і парабазальному шарах.

Ключові слова: передракові захворювання, лейкоплакія, епітелій, плоскоклітинний рак, індекс проліферації, антиген Ki-67.

Вступ. Своєчасна і ефективна діагностика неопластичних уражень слизової оболонки порожнини рота як і раніше залишається серйозною проблемою онкостоматології. Щорічно в світі реєструється близько 400 000 випадків злоякісних новоутворень ротової порожнини, зокрема в Україні - понад 4 000 нових випадків [12].

Ефективна клінічна діагностика злоякісних пухлин порожнини рота базується на виявленні передпухлинних захворювань і, здавалося б, не повинна викликати значних труднощів, оскільки порожнина рота легко доступна огляду і пальпації. Однак, незважаючи на це, 40-90% хворих починають лікування на запущених (III - IV) стадіях захворювання і лише близько 20% - на ранніх (I - II). Тим часом 5-річна виживаність хворих на рак слизової оболонки порожнини рота I і II стадії при використанні променевого, хірургічного та комбінованого методів лікування стано-

вить 65-85%, а III стадії - лише від 11 до 40%. Отже, поліпшення результатів лікування залежить від раннього розпізнавання цих пухлин, своєчасного виявлення та лікування передпухлинних захворювань. Саме на цьому етапі розвитку пухлинного процесу найчастіше стаються діагностичні помилки [12].

В останні роки в структурі захворювань слизової оболонки порожнини рота відбулися істотні зміни, зокрема, збільшення частки передракових захворювань. У зв'язку з цим ефективно неінвазивне виявлення ознак малігнізації залишається актуальним завданням стоматології.

Незважаючи на, здавалось би, простоту клінічної візуалізації предикторних змін слизової оболонки порожнини рота завдяки зовнішній локалізації, визначення нозологічної форми передраку, базується тільки на враженні лікаря від огляду і пальпації. Це досить часто веде до діаг-

ностичних помилок, тому що різний ступінь зроговіння або виразки навіть маркерних елементів ураження робить їх трудно диференційованими [11]. Особливо складна рання діагностика переродження пухлини в злоякісну, оскільки її клінічні ознаки з'являються трохи пізніше, ніж сама злоякісна трансформація [11].

Частка інкурабельних форм раку слизової оболонки порожнини рота через діагностичні помилки, за даними різних авторів, сягає 58,4-70%. Ситуацію ускладнюють невирішені питання клінічної діагностики передраку, особливо труднощі диференціації початку виникнення злоякісної пухлини, а також проблема вибору методу лікування передпухлинного захворювання. Відсутні абсолютні та відносні показання до проведення біопсії, особливо на етапах консервативного лікування. На сьогодні в літературі немає жодного прикладу діагностичного критерію клінічного рівня, на який міг би орієнтуватися лікар-стоматолог при виборі адекватного способу лікування того чи іншого передпухлинного захворювання.

Вирішення діагностичних труднощів більшість авторів бачать в допоміжних методах діагностики (цитологічне дослідження, хейлостоматоскопія, біомікроскопія, оптична когерентна томографія) [11]. Однак ці методи досить суб'єктивні, оскільки несуть лише описовий характер якісних змін в уражених тканинах. Одним із способів кількісної оцінки морфологічних змін є визначення імуногістохімічних маркерів [1].

Впровадження в повсякденну практику сучасних морфологічних методів верифікації пухлин дозволило значно поліпшити якість діагностики та лікування злоякісних новоутворень. Методичні можливості сучасної молекулярної онкології розширилися, і на сьогодні за допомогою імуногістохімічного дослідження можна встановити не тільки гістологічний діагноз пухлини, а й дати її морфофункціональну характеристику з точки зору агресивності і прогнозу щодо передракових уражень і вже розвиненого онкологічного захворювання [1, 11].

Високоінформативне діагностичне значення при прогнозуванні перебігу злоякісних пухлин мають також і маркери проліферації [2—4]. Проліферативна активність є провідним фактором як в механізмі злоякісної трансформації клітин, так і в біологічній поведінці пухлин, що вже виникли. Перспективним маркером проліферативної активності є антиген Ki-67, який експресується практично у всіх фазах клітинного циклу і, відповідно, відображає величину проліферативного пулу [5—7, 10]. Ген, що кодує Ki-67, розташований на довгому плечі 10-ї хромосоми. Ki-67 належить до регуляторних білків. Його поява збігається з вступом клітини в мітоз, що дозволяє використовувати його як універсальний маркер проліферації при оцінці росту злоякісних пухлин [8, 9].

Мета дослідження. Вивчення проліферативної активності епітеліоцитів за експресією антигену Ki-67 у хворих лейкоплакією слизової оболонки порожнини рота.

Матеріал і методи. Для досягнення поставленої мети було проведено комплексне клініко-лабораторне обстеження 155 пацієнтів з лейкоплакією порожнини рота, які звернулися на кафедру терапевтичної стоматології Національного медичного університету імені О.О. Богомольця

в період з 2010 по 2014 рр. Серед них було 87 (56,1%) жінок і 68 (43,9%) чоловіків. Вік пацієнтів коливався від 25 до 70 років, і складав в середньому $46,6 \pm 2,63$ років. У них були виявлені різні форми лейкоплакії: плоска, підвищена; бородавчаста і виразкові форми лейкоплакії.

Всі пацієнти були піддані ретельному клінічному обстеженню, яке включало в себе наступні етапи:

1. Стоматологічний анамнез. Особлива увага приділялася виявленню характерних для лейкоплакії ознак і чинників, що сприяли її розвитку. Серед них були: хронічна механічна травма слизової оболонки рота (зубним протезом, гострим краєм зуба і т.д.), шкідливі звички (куріння, зловживання алкоголем, тримання в роті олівця, ручки, цвяхів і т.д.), контакт з виробничими шкодою (луги, кислоти у вигляді парів і аерозолів, інші хімічні речовини), хронічний стрес, хронічні захворювання шлунково-кишкового тракту та ін. Вживання пацієнтом алкоголю і куріння було зареєстровано в спрощеному вигляді: «вживає», «не вживає» або «невідомо». Також відзначали стаж шкідливої звички: до 1 року, 5 і більше років.

2. Зовнішній огляд. Огляд шкірних покривів та червоної облямівки губ; пальаторне обстеження регіонарних лімфатичних вузлів; дослідження функції скронево-нижньощелепного суглоба, жувальних м'язів, гілок трійчастого і лицьового нервів.

3. Огляд і пальцеве дослідження слизової оболонки рота і язика.

4. Біопсія ділянки лейкоплакії для гістологічного і гістохімічного дослідження. Зразок фіксували в 10%-му нейтральному формаліні (рН 7,4). Після його проведення на гістопроекторі, заливали в парафін з температурою плавлення 54°C. Для гістологічного і імуногістохімічного дослідження (ІГХ). Серійні зрізи товщиною 5 мкм розміщували на скляні пластинки, вкриті полі-L-лізіном. Виявлення тканинних антигенів проводили за допомогою моноклональних антитіл мишей до K8 (TS1, «Thermoscientific») і Ki-67 (MM1, «Thermoscientific»). Іменні комплекси визначали за допомогою системи детекції Ultra Vision Quanto Detecton System HRP («Thermoscientific»), зрізи дофарбовували гематоксиліном Майєра. Реакцію з K8 оцінювали за інтенсивністю цитоплазматичного забарвлення за критерієм H-score: 0 – відсутність цитоплазматичного забарвлення, 1 – слабке забарвлення, 2 – забарвлення цитоплазми середньої інтенсивності, 3 – інтенсивне забарвлення цитоплазми. Індекс проліферації за Ki-67 (ІП Ki-67) визначали відношенням кількості імунореактивних ядер клітин до загального числа ядер у відсотках. Дані маркери виявляли в ста клітинах чотирьох шарів епітелію (першого – базального в клітинах, що безпосередньо прилягають до базальної мембрани, і трьох наступних). Оцінку показників здійснювали у відповідних ділянках тканин. Підрахунок клітин проводили при збільшенні в 400 разів.

5. Статистичну обробку отриманих даних проводили за допомогою програми Statistica 6.0. стандартними методами. Враховуючи ненормальний розподіл отриманих статистичних показників, порівняння двох незалежних груп здійснювали непараметричним методом за допомогою U-критерію Манна-Уїтні. Достовірними

вважать відмінності середніх при рівні статистичної значимості $p < 0,01$. Вивчали кореляційні взаємовідносини між вираженістю диспластичних змін кератиноцитів (без атипії, SIN1, SIN2, SIN3, плоскоклітинний рак) і рівнем проліферації за Ki-67 за допомогою коефіцієнта кореляції Спірмена.

Результати дослідження. При комплексному клініко-лабораторному дослідженні 155 пацієнтів з клінічним діагнозом лейкоплакія слизової оболонки порожнини рота у 52 (33,6%) спостерігалася плоска, у 40 (25,8%) - підвищена, у 43 (27,7%) - бородавчаста і у 20 (12,9%) ерозивно-виразкова форма лейкоплакії.

Гістологічна оцінка матеріалу була виконана згідно з класифікацією лейкоплакії ВООЗ (2005). Встановлені 10 (14%) ділянок незміненої слизової оболонки, 10 (14%) зразків гіперкератозу без атипії, 14 (19%) біоптатів гіперкератозу SIN1, 15 (21%) випадків гіперкератозу SIN2, 10 (14%) - SIN3 і 13 (18%) випадків плоскоклітинного раку.

При плоскоклітинній гіперплазії збільшувалася кількість клітин базального і шипуватих шарів. Ознак клітинної та тканинної атипії не виявлено (рис. 1).

При лейкоплакії SIN1 в нижній третині епітелію підвищувалася проліферація кератиноцитів з явищами атипії у вигляді незначного клітинного і ядерного поліморфізму (рис. 2).

При SIN2 патологічний процес локалізувався не тільки в нижній, а й в середній третині епітеліального шару, клітинний і ядерний поліморфізм був більш виражений, спостерігався гіперхроматизм, збільшення ядерно-цитоплазматичного коефіцієнта і кількості мітозів у базальному шарі, в деяких випадках відзначалися зміни архітекτονіки тканин у вигляді епідермальних «петлевидних» виростів, гіперкератоз (рис. 3).

При SIN3 зміни торкалися більш ніж 2/3 висоти епітелію, спостерігалися більш виражені всі перераховані вище ознаки дисплазії, а також збільшення кількості ядерців в клітинах з ядерною гіперплазією, виражений поліморфізм клітин, місцями паракератоз з вогнищами ерозії. Посилювалися запальні явища, які супроводжувалися густою інфільтрацією лімфоцитами з домішкою плазмочитів (рис. 4).

Під час гістологічного дослідження плоскоклітинного раку слизової оболонки порожнини рота визначалися безладно розташовані комплекси атипових клітин плоского епітелію з інвазивним ростом в глибші шари підслизового шару. Клітинна атипія виявлялася різною мірою і характеризувалася зміною розмірів і форми самих клітин, їх ядер, зміною ядерно-цитоплазматичного співвідношення, наявністю поліплоїдних форм, патологічних мітозів (рис. 5).

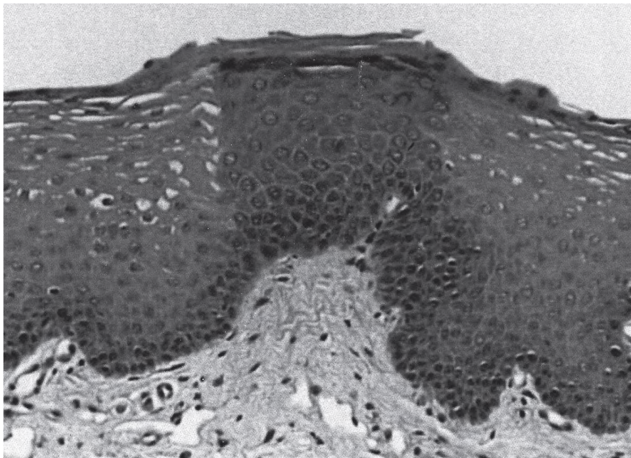


Рис. 1. Гістологічна картина плоскоклітинної гіперплазії.

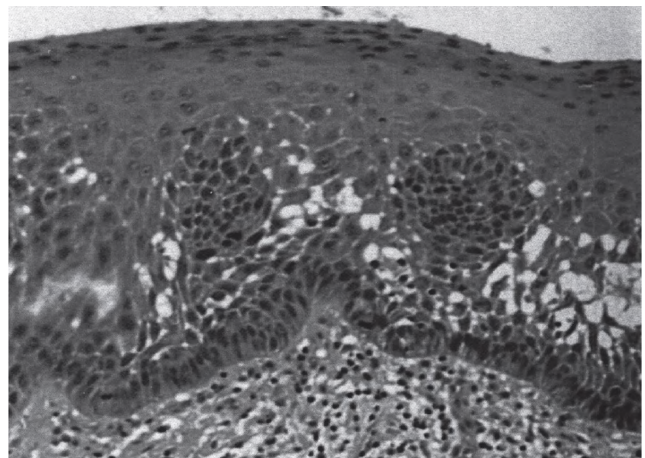


Рис. 3. Гістологічна картина лейкоплакії SIN 2.

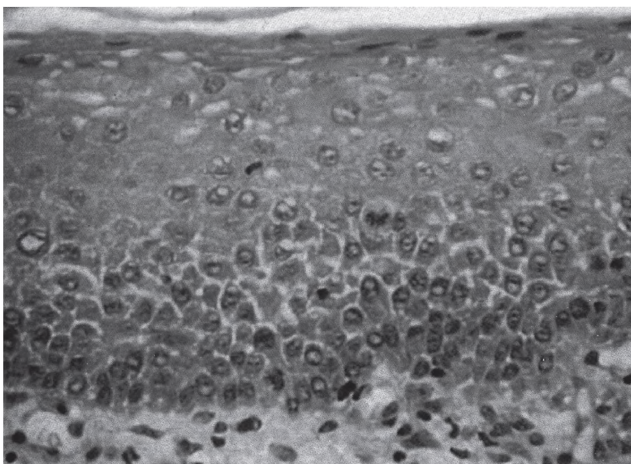


Рис. 2. Гістологічна картина лейкоплакії SIN 1.

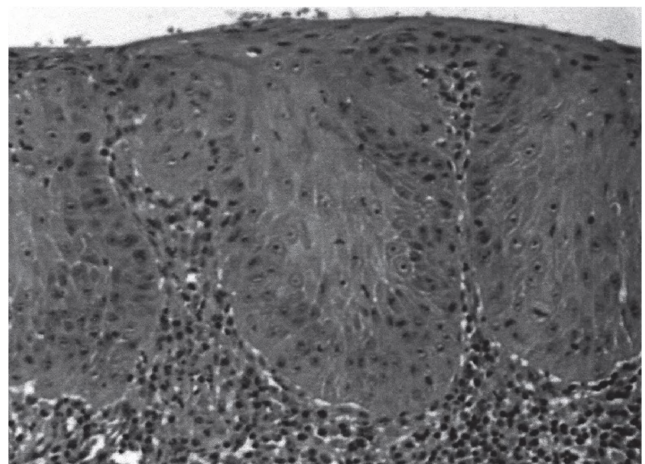


Рис. 4. Гістологічна картина лейкоплакії SIN 3.

При ІГХ дослідженні експресія білка Ki-67 спостерігалася в ядрах епітеліальних клітин. На рис. 6 представлено розподіл імунопозитивних клітин в незміненому епітелії слизової оболонки порожнини рота. Видно, що практично всі епітеліоцити з пофарбованими ядрами розташовувалися в базальному шарі. При лейкоплакії слизової оболонки порожнини рота з явищами SIN кількість проліферуючих клітин збільшилася (рис. 7). Експресія

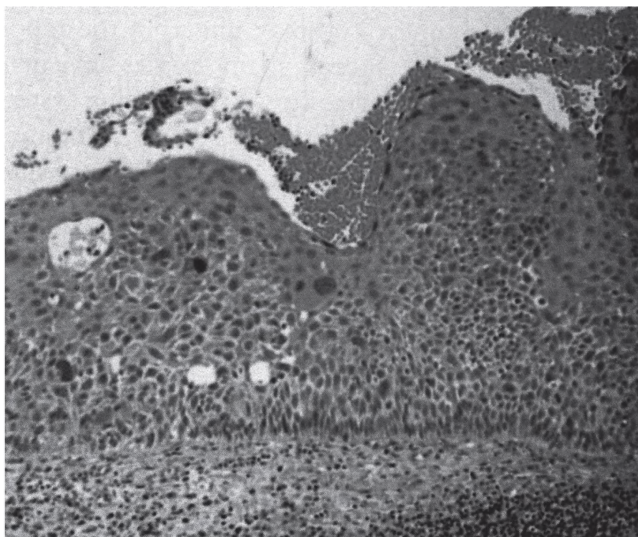


Рис. 5. Гістологічна картина рака порожнини рота.

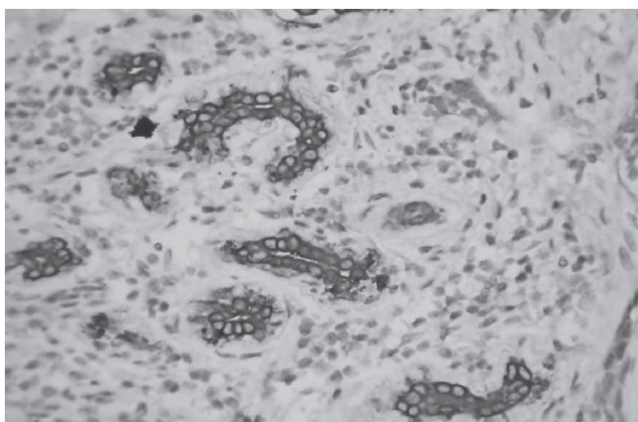


Рис. 6. Експресія білка Ki-67 при лейкоплакії порожнини рота з симптомами SIN.

білка Ki-67 відзначалася в клітинах як базального, так і парабазального шарів. Максимальна кількість імунопозитивних клітин локалізувалася в другому і третьому рядах епітеліоцитів. Кількість проліферуючих клітин значно збільшилася при плоскоклітинному раку.

При оцінці проліферативної активності клітин епітелію слизової оболонки порожнини рота використовували індекс проліферації (ІП Ki-67), який представляє собою відношення числа клітин з пофарбованими ядрами до загальної кількості клітин. ІП Ki-67 визначали в кожному клітинному ряду в незміненому епітелії, при лейкоплакії (без атипії, SIN1, SIN2, SIN3) і плоскоклітинному раку СОПР. Середні значення індексів проліферації за Ki-67 і їх середні квадратичні відхилення представлені в табл. 1.

Дані результати були також оцінені за індексом розподілу проліферуючих клітин (ІР Ki-67). У незміненому багат шаровому плоскому епітелії експресія білка Ki-67 відзначалася тільки в 1-у і 2-у рядах клітин, причому значна кількість проліферуючих епітеліоцитів локалізувалася в базальному ряду, що становило 84% всіх проліферуючих клітин. У 3-у і 4-у рядах проліферації клітин не спостерігалася.

Оцінка проліферативної активності клітин при різних видах лейкоплакії за класифікацією ВООЗ 2005 р. виявила, що при лейкоплакії без атипії розподіл забарвлених ядер клітин такий само, як і в незміненому епітелії СОПР: у 1-у

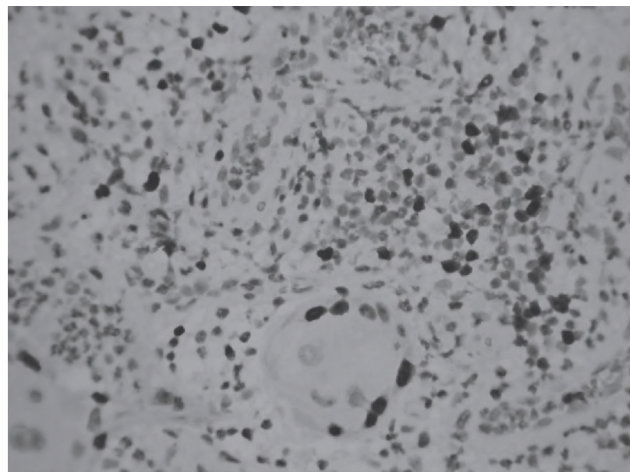


Рис. 7. Імунгістохімічна реакція з антителами до білка Ki-67 у клітинах раку порожнини рота.

Таблиця 1.

Пошаровий індекс проліферації за Ki-67 в нормальному епітелії, при лейкоплакії (без атипії, SIN1, SIN2 і SIN3) і плоскоклітинному раку СОПР

Група	Діагноз	1 ряд/зона M±SD, %	2 ряд/зона M±SD, %	3 ряд/зона M±SD, %	4 ряд/зона M±SD, %
1	Незмінений епітелій, n=10	24,3±3,5	4,7±1,6	0	0
2	Лейкоплакія без атипії, n= 10	24,9±3,0	5,6±0,9	0	0
3	Лейкоплакія SIN1, n=14	22,4±3,5	6,9±1,3	4,1±1,6	0
4	Лейкоплакія SIN2, n=15	25,4±3,0	16,6±1,6*	13,3±1,3*	0
5	Лейкоплакія SIN3, n=10	12,7±2,3*	26,2±2,8*	24,5±3,0*	10,0±3,0*
6	Плоскоклітинний рак, n=13	75,3±12,2*	63,7±9,2'	69,1±12,5*	50,8±13,5*

* Достовірні відмінності між групами 1, 2, 3 - 4, p <0,01. Достовірні відмінності між групами 1, 2, 3, 4 - 5, p <0,01. Достовірні відмінності між групами 1, 2, 3, 4, 5 - 6, p <0,01.

і 2-у рядах клітин, з переважною локалізацією проліферуючих клітин в базальному шарі, де IP Ki-67 склав 82%, і була відсутня експресія білка Ki-67 в 3-у і 4-у рядах клітин. При лейкоплакії SIN 1 позитивна реакція відзначалася в перших трьох рядах клітин. При цьому основна маса проліферуючих клітин була виявлена в базальному шарі, IP Ki-67 склав 67% і 33% - в парабазальному. В 4-у ряді клітин експресія білка Ki-67 була відсутня. При лейкоплакії SIN2 проліферація епітеліоцитів спостерігалася в 1-у, 2-у і 3-у рядах, так само як і при лейкоплакії SIN1, але розподіл забарвлених ядер в базальному і парабазальному шарах становив 46% і 54% відповідно. Експресія білка Ki-67 в 4-у ряду клітин не виявлена.

При лейкоплакії SIN3 імуногістохімічна реакція з антитілами до Ki-67 виявлялася у всіх 4 рядах клітин, причому найбільша кількість забарвлених ядер знаходилася в парабазальному шарі (IP Ki-67 69%). Розподіл забарвлених ядер в 1-у і 4-у рядах клітин склав 17% і 14% відповідно.

При плоскоклітинному раку СОПР проліферуючі епітеліоцити розподілялися досить рівномірно від базальної мембрани до середини товщини епітелію. При оцінці результатів за IP Ki-67 також виявлено рівномірний розподіл проліферуючих епітеліоцитів. У першій зоні IP Ki-67 склав 29%, у другій - 25%, у третій - 27% і в четвертій - 19%.

Висновок. Таким чином, на тлі загального збільшення проліферативної активності епітеліоцитів в міру зростання SIN, для кожної досліджуваної групи виявлено характерний розподіл проліферуючих клітин в товщі епітелію: в контрольній групі і при лейкоплакії без атипії імунопозитивні клітини розташовувалися в базальному шарі, при лейкоплакії (SIN1, SIN2 і SIN3) - в парабазальному, а при плоскоклітинному раку розподілення було рівномірним. Характерною особливістю лейкоплакії SIN3 порівняно з лейкоплакією SIN1-SIN2 є зменшення частки проліферуючих клітин в базальному шарі порівняно з парабазальним. Це дозволяє провести диференціальну діагностику між видами лейкоплакії і плоскоклітинним раком СОПР. Для визначення ступеню неоплазії епітелію при ранній діагностиці злоякісної трансформації клітин необхідно враховувати розподіл імунопозитивних клітин в базальному і парабазальному шарах.

Конфлікт інтересів.

Автор заявляє, що не має конфлікту інтересів, який може сприйматися таким, що може завдати шкоди неупередженості статті.

Джерела фінансування.

Ця стаття не отримала фінансової підтримки від державної, громадської або комерційної організації.

ЛІТЕРАТУРА

1. Bouquot J. E., Speight P. M., Farthing P. M. Epithelial dysplasia of the oral mucosa: diagnostic problems and prognostic features// *Curr Diag Pathol.* - 2006. -V. 12.-P. 11-21.
2. Cruz I., Napier S. S., Van der Waal I. et al. Suprabasal P53 immunorexpression in strongly associated with high grade dysplasia and risk for malignant transformation in potentially malignant oral lesions from Northern Ireland// *J Clin Pathol.* - 2002. - V. 55. - P. 98-104.
3. Fillies T., Werkmeister R., Packeisen J. et al. Cytokeratin 8/18 expression indicates a poor prognosis in squamous cell carcinomas of the oral cavity// *BMC Cancer.* - 2006.-V. 6. :10.
4. Finlay C. A. Hinds P. W. Levine A. J. The p53 proto-oncogene can act as a suppressor of transformation// *Cell.* - 1989. - V. 57. - P. 1083-1093.
5. Katayama A., Bandoh N., Kishibe K. et al. Expression of matrix metalloproteinases in early-stage oral squamous cell carcinoma as predictive indicators for tumor metastases and prognosis// *Clin Cancer Res.* - 2004. - V. 10. -P. 634-40.
6. Leube R.E., Bosch F.X., Romano V. et al. Cytokeratin expression in simple epithelia. III. Detection of mRNAs encoding human cytokeratins 8 and 18 in normal and tumor cells by hybridization with cDNA sequences in vitro and in situ // *Differentiation.* — 1986. — Vol. 33, N 1. — P. 69—85.
7. Magin T.M., Vijayaraj P., Leube R.E. Structural and regulatory functions of keratins // *Exp. Cell. Res.* — 2007. — Vol. 3, N 10. — P. 2021—2032.
8. Massano J., Regateiro F. S., Januario G. et al. Oral squamous cell carcinoma: Review of prognostic and predictive factors// *Oral Surg Oral Med Oral Pathol.* - 2006. - V. 102. - P. 67-76.
9. Matthias C., Mack B., Berghaus A. et al. Keratin 8 expression in head and neck epithelia // *BMC Cancer.* — 2008. — Vol. 8. — P. 267.
10. Omary M.B., Man-On Ku, Strnad P. et al. Toward unraveling the complexity of simple epithelial keratins in human disease // *J. Clin. Invest.* — 2009. — Vol. 119, N 7. — P. 1794—1805.
11. Smith J., Rattay T., McCokey C., Helliwell T., Mehanna H. Biomarkers in dsplasia of the oral cavity: a systemic review // *Oral Oncol.* — 2009. — V. 45. — P. 647—653.
12. Warnakulasuriya S. Global epidemiology of oral and oropharyngeal cancer // *Oral Oncol.* — 2009. — V. 45. — P. 309—316.

ИММУНОГИСТОХИМИЧЕСКИЕ МАРКЕРЫ В ДИАГНОСТИКЕ ПРЕДРАКОВЫХ ПОРАЖЕНИЙ СЛИЗИСТОЙ ОБОЛОЧКИ РТА

Коленко Ю.Г., Каленская О. В.

Национальный медицинский университет имени А.А. Богомольца, г. Киев, Украина

КЛ «Феофания» ГУД, г. Киев, Украина

В исследовании принимало участие 155 пациентов с клиническим диагнозом лейкоплакия слизистой оболочки полости рта. У 52 (33,6%) наблюдалась плоская, у 40 (25,8%) - повышенная, у 43 (27,7%) - бородавчатая и в 20 (12,9%) эрозивно-язвенная форма лейкоплакии. Установлены 10 (14%) участков неизменной слизистой оболочки, 10 (14%) образцов гиперкератоза без атипии, 14 (19%) биоптатов гиперкератоза SIN1, 15 (21%) случаев гиперкератоза SIN2, 10 (14%) - SIN3 и 13 (18 %) случаев плоскоклеточного рака. При оценке пролиферативной активности клеток эпителия слизистой оболочки полости рта использовали индекс пролиферации (ИП Ki-67), который определяли в каждом клеточном ряду в неизменном эпителии, при лейкоплакии (без атипии, SIN1, SIN2, SIN3) и плоскоклеточном раке слизистой оболочки полости рта. Нами установлено, что на фоне общего увеличения пролиферативной активности эпителиоцитов по мере роста SIN, для каждой исследуемой группы характерно распределение пролиферирующих клеток в толще эпителия. Это позволяет провести дифференциальную диагностику между видами лейкоплакии и плоскоклеточным раком СОПР. Для определения степени неоплазии эпителия при ранней диагностике злокачественной трансформации клеток необходимо учитывать распределение иммунопозитивных клеток в базальном и парабазальном слоях.

Ключевые слова: предраковые заболевания, лейкоплакия, эпителий, плоскоклеточный рак, индекс пролиферации, антиген Ki-67.

IMMUNOHISTOCHEMICAL MARKERS IN THE DIAGNOSIS OF PRECANCEROUS LESIONS OF THE ORAL MUCOSA

Y.G. Kolenko , O.V. Kalenskaya

Bogomolets National Medical University, Kyiv, Ukraine

CL "Feophania" State Directorate for Affairs, Kyiv, Ukraine

The study included 155 patients with clinical diagnosis of leukoplakia of the oral mucosa. 52 (33.6%) had a flat form, 40 (25.8%) – increased form, 43 (27.7%) - warty and 20 (12.9%) erosive and ulcerative form of leukoplakia. There were 10 (14%) sites intact mucosa, 10 (14%) of hyperkeratosis samples without atypia, 14 (19%) biopsies with hyperkeratosis SIN1, 15 (21%) with hyperkeratosis SIN2, 10 (14%) - SIN3 and 13 (18 %) of cases of squamous cell carcinoma. In assessing the proliferative activity of mucosal epithelial cells of the oral cavity the proliferation index (PI Ki-67) is used, which is determined in each cell a number unchanged epithelium, with leukoplakia (without atypia, SIN1, SIN2, SIN3) and squamous cell carcinoma of the oral mucosa. We have found that with the overall increase in the proliferative activity of epithelial cells with the growth of SIN, for each study group is characterized by the distribution of proliferating cells in the thickness of the epithelium. This allows you to make a differential diagnosis between the types of leukoplakia and squamous cell carcinoma of GPRS. To determine the degree of epithelial neoplasia in the early diagnosis of malignant transformation of cells must take into account the distribution immunopositive cells in the basal and parabasal layers.

Keywords: pre-cancerous disease, leukoplakia, epithelium, squamous cell carcinoma, proliferation index Ki-67 antigen.