

СОДЕРЖАНИЕ MMP-9 В СЫВОРОТКЕ КРОВИ, СЛЮНЕ, ТКАНЯХ У ПАЦИЕНТОВ С КИСТОЙ ВЕРХНЕЧЕЛЮСТНОЙ ПАЗУХИ

Проф. А.М.Науменко, проф. Ю.В. Деева, Резмак М.

Кафедра оториноларингологии НМУ имени А.А.Богомольца

Под нашим наблюдением находилось 125 пациентов с кистой верхнечелюстной пазухи. Целью исследования было определить содержание MMP-9 в предоперационном периоде в слюне, сыворотке крови, в оболочке кисты, которая была удалена из верхнечелюстной пазухи. Полученные в нашем исследовании данные, указывают на взаимосвязь между такой патологией, как киста верхнечелюстной пазухи и повышением уровня содержания MMP-9 в слюне обследованных пациентов. У большинства пациентов, у которых наблюдалось повышение содержания MMP-9 в слюне, также наблюдалось повышение уровня MMP-9 в оболочке кисты. Можно предположить, что повышение MMP-9 в слюне обусловлено течением латентного, бессимптомного периодонтита.

Ключевые слова: киста верхнечелюстной пазухи, MMP-9, периодонтит

Актуальность проблемы

Факторы риска развития кисты верхнечелюстной пазухи до сих пор остаются не изученными [2]. Известно, что одной из ведущих причин формирования кисты верхнечелюстной пазухи является хроническое воспаление в верхней челюсти. Хроническое воспаление при риносинусите ассоциируется с процессом тканевого ремоделирования [1].

Активную роль в процессе тканевого моделирования играют матричные металлопротеиназы. Матричные металлопротеиназы относятся к группе цинк-содержащих ферментов, одной из функций которых является ремоделирование соединительной ткани. Повышение содержания матричных металлопротеиназ в тканях и слюне описывается при полипозном синусите [6], при хроническом периодонтите [3], при формировании кист верхней челюсти одонтогенного генеза [2]. Из нескольких десятков известных металлопротеиназ, MMP-9 играет одну из ведущих ролей в процессе ремоделирования тканей при хроническом периодонтите [5]. Также описана корреляция между интенсивностью воспалительного процесса при хроническом периодонтите и содержанием MMP-9 в слюне [4].

Цель исследования

Целью нашего исследования было определить содержание MMP-9 в предоперационном периоде в слюне, сыворотке крови, в оболочке кисты, которая была удалена из верхнечелюстной пазухи, а также проанализировать отдаленные результаты проведенного лечения.

Материал и методы

Под нашим наблюдением находилось 125 пациентов с кистой верхнечелюстной пазухи, которые вошли в обследуемую группу, возрастом от 20 до 69 лет, причем из них 58 были мужчины, а 67 женщины. Также в исследовании принимали участие 25 пациентов, возрастом от 21 до 59 лет (11 мужчин и 14 женщин), вошедшие в контрольную группу, которым был установлен диагноз: Искривление носовой перегородки. Вазомоторный ри-

нит, нейровегетативная форма. Пациентам из обследуемой группы было проведено хирургическое лечение – удаление кисты верхнечелюстной пазухи через нижний носовой ход, с последующим консервативным лечением. В процессе предоперационной подготовки, пациенты всех групп прошли общеклиническое обследование. Изначально в обследуемую и контрольную группы не включались пациенты с подтвержденными общими хроническими заболеваниями. Также в исследовании не принимали участие пациенты, в анамнезе у которых было перенесенное острое заболевание на протяжении 3-х месяцев перед исследованием. Все пациенты не проходили лечение у стоматолога в течение 3-х месяцев до исследования. Исследование лабораторных показателей включало в себя общий анализ крови с формулой, биохимическое исследование крови (АЛТ, АСТ, билирубин, креатинин, мочевины, альфа-амилаза), определение группы крови и резус принадлежности, общий анализ мочи. Также всем пациентам проводилось определение уровня MMP-9 в сыворотке крови. Перед лечением, обязательным было обследование у стоматолога с целью исключить кариес зубов, острый пародонтит, обострение хронического пародонтита.

В предоперационной подготовке, всем пациентам было проведено КТ околоносовых пазух, эндоскопическое исследование полости носа и носоглотки, ринопневмометрию, показатель мукоцилиарного клиренса, определение активности MMP-9 в слюне.

КТ околоносовых пазух проводилась на компьютерном томографе PLANMECA 3D, производства Финляндия, с использованием лицензионного программного обеспечения Romexis Viewer. Высота рентгенологической планки составляла 20 см, что позволило включить в исследование лобные, основную, верхнечелюстные, решетчатые пазухи, а также верхнюю и нижнюю челюсти.

Эндоскопическое исследование полости носа и носоглотки проводилось с использованием эндоскопов OLYMPUS, производства Японии, с углами зрения 0,

30, 70 градусов. При эндоскопии производилась визуальная оценка цвета, сосудистого рисунка, характера выделений на слизистой оболочке остиомеатального комплекса, носовых ходов, носоглотки, визуальная оценка архитектоники полости носа и носоглотки.

Определение активности MMP-9 в сыворотке крови, проводилось с использованием ELISA kit, стандартными диагностикумами производства Германии.

Исследование активности MMP-9 в слюне проводилось с использованием ELISA kit, стандартными диагностикумами производства Германии.

Удаленный в процессе операции материал – оболочка кисты, подвергался патогистологическому исследованию. Патогистологическое исследование проводилось по общепринятой методике путем первоначальной фиксации материала в растворе формальдегида, с последующей окраской и формированием парафиновых блоков, после чего были получены срезы для проведения световой микроскопии.

Статистическая обработка полученных результатов проводилась с применением параметрических методов исследования с использованием лицензионного программного обеспечения SPSS, при этом, результат считался достоверным при $p < 0,05$.

Результаты проведенных исследований

Результаты исследования содержания MMP-9 в сыворотке крови у пациентов обследуемых групп приведены в диаграмме 1.

Данные диаграммы 1 показывают, что статистически достоверных различий в содержании MMP-9 в сыворотке крови пациентов с кистой верхнечелюстной пазухи и искривлением носовой перегородки выявлено не было. Количество повышений содержания данного фермента в сыворотке соответствовало погрешности статистической выборки и эти результаты не могли быть приняты для дальнейшего анализа.

Результаты исследования содержания MMP-9 в слюне пациентов контрольной группы приведены на диаграмме 2.

Анализ данных представленных на диаграмме 2 показал, что среднее содержание фермента составило 528 (± 38) нг/мл, распределение показателей внутри группы является нормальным.

Результаты исследования содержания MMP-9 в слюне пациентов с кистой верхнечелюстной пазухи приведены на диаграмме 3.

Как показывают данные приведенные на диаграмме 3, у пациентов с кистой верхнечелюстной пазухи наблюдалось повышение содержания фермента в слюне, причем данная величина составила в среднем 1347 (± 328) нг/мл, при этом, количество пациентов, у которых повышение количества фермента превышало средний показатель контрольной группы составил 76% пациентов, а содержание MMP-9 в слюне у этих пациентов, в среднем составило 1784 (± 112) нг/мл. У остальных 24% пациентов средний показатель содержания MMP-9 составил 461 (± 26) нг/мл.

Данные про содержание фермента MMP-9 в оболочке кисты верхнечелюстной пазухи приведены на диаграмме 4.

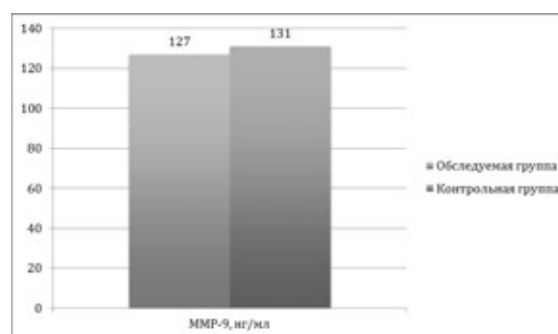


Диаграмма 1. Содержание MMP-9 в сыворотке крови у пациентов обследуемой и контрольной групп.

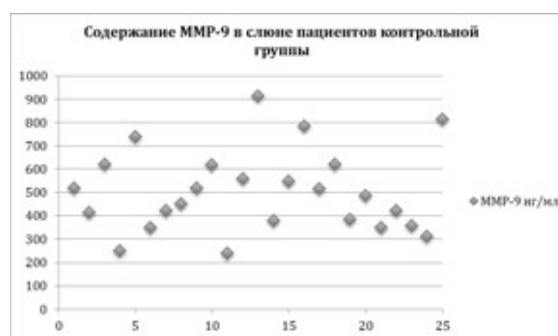


Диаграмма 2. Содержание MMP-9 в слюне пациентов контрольной группы.

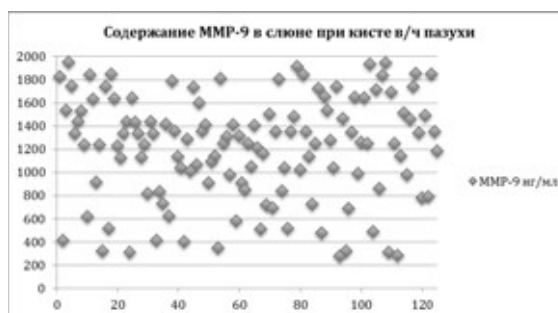


Диаграмма 3. Содержание MMP-9 в слюне при кисте верхнечелюстной пазухи.

Среднее содержание MMP-9 в оболочке кисты верхнечелюстной пазухи составило 31,8 ($\pm 7,1$) мкг/г, при этом в обследуемой группе наблюдалось следующее распределение показателей – у 24% обследованных пациентов среднее содержание MMP-9 в оболочке кисты составило 12,1 ($\pm 3,4$) мкг/г, тогда как у остальных 76% пациентов этот показатель составил в среднем 43,4 ($\pm 5,2$) мкг/г.

Лечение пациентов обследуемой группы

Всем пациентам была проведена эндоскопическая эндоназальная гайморотомия через нижний носовой ход. Под эндотрахеальным наркозом производился разрез кожи в передней части носовой перегородки в месте перехода в слизистую оболочку с продлением разреза на дно полости носа. Надхрящница отделялась от четырехугольного хряща, а надкостница отделялась от кости небного отростка верхней челюсти с поверхности дна полости носа. Полученный лоскут поднимался, бором

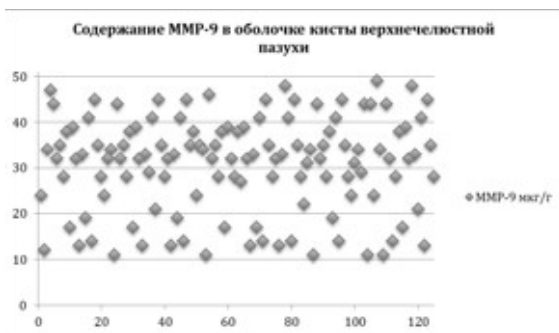


Диаграмма 4. Содержание ММР-9 в оболочке кисты верхнечелюстной пазухи.

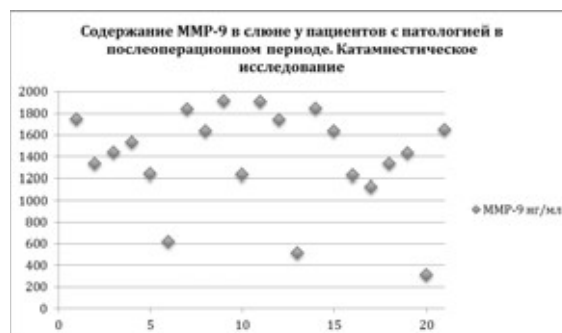


Диаграмма 6. Содержание ММР-9 в слюне у пациентов с патологией в послеоперационном периоде. Катамнестическое исследование.

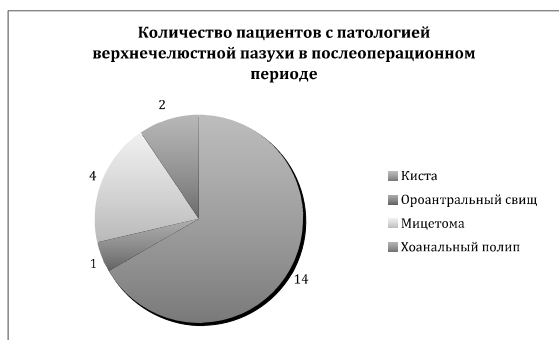

Диаграмма 5. Количество пациентов с патологией верхнечелюстной пазухи в послеоперационном периоде.

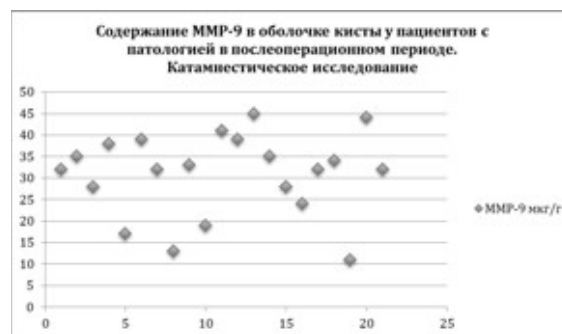


Диаграмма 7. Содержание ММР-9 в оболочке кисты у пациентов с патологией в послеоперационном периоде. Катамнестическое исследование.

формировалось отверстие в нижнем носовом ходе, при этом слизистая оболочка полости носа оставалась неповрежденной. Через отверстие в нижнем носовом ходе производилось удаление оболочки кисты. После проведения ревизии верхнечелюстной пазухи, мукоперист и мукоперихондрий укладывались на свое место, на разрез накладывались швы, проводилась тампонада полости носа. В послеоперационном периоде пациенты получали курс противовоспалительной терапии.

Результаты проведенного лечения

Как уже было сказано выше, одной из задач данного исследования было определить количество рецидивов кисты верхнечелюстной пазухи в отдаленном послеоперационном периоде и попытаться выявить одну из вероятных причин данного явления. Период наблюдения составил от одного года до шести лет. Рецидивы кисты верхнечелюстной пазухи в этот период наблюдались у 14 пациентов, что составило 11,2% от общего количества наблюдений. Кроме кисты верхнечелюстной пазухи, также наблюдалась такая патология, как одонтогенный гайморит, ороантральный свищ, мицетомы верхнечелюстной пазухи, хоанальный полип. Информация про количество пациентов с данной патологией приведена на диаграмме 5.

Как можно видеть, общее количество пациентов, у которых наблюдалась патология верхнечелюстной пазухи в послеоперационном периоде составило 21 человек, или 16,8% от общего количества наблюдений. Чаще всего наблюдалась киста верхнечелюстной пазухи – 14 пациентов, мицетомы верхнечелюстной пазухи – 4 пациента, ороантральный свищ – 1 пациент, хоанальный полип – 2 пациента.

В рамках поставленных задач, было проведено катамнестическое исследование, с целью определить, какое содержание ММР-9 в слюне в предоперационном периоде, и оболочке удаленной кисты верхнечелюстной пазухи наблюдалось у данных пациентов. Учитывая малое количество наблюдений для такой патологии, как ороантральный свищ, хоанальный полип, мицетомы, все данные оценивались без разделения на отдельные нозологические единицы. Таким образом, полученные данные сопоставлялись для общего количества наблюдаемой патологии в отдаленном послеоперационном периоде.

Данные катамнестического исследования содержания ММР-9 в слюне пациентов в предоперационном периоде приведены на диаграмме 6. Анализ данных приведенных на диаграмме 6 позволяет утверждать, что у 19 пациентов (90,5%) в предоперационном периоде наблюдалось повышение содержания ММР-9 в слюне. У двух пациентов (9,5%) содержание ММР-9 соответствовало таковому, которое наблюдалось у пациентов контрольной группы.

Данные катамнестического исследования содержания ММР-9 в оболочке кисты верхнечелюстной пазухи у пациентов приведены на диаграмме 7.

Данные приведенные на диаграмме 7 говорят о том, что у 17 пациентов (81%) наблюдалось повышение

MMP-9 в оболочке кисты верхнечелюстной пазухи выше показателя 24 мкг/г, что в совокупности является более высоким показателем, относительно среднего содержания MMP-9 в оболочке кисты у всех принимавших участие в исследовании пациентов.

Обсуждение полученных результатов

При проведении анализа данных полученных в нашем исследовании, обращает на себя, в первую очередь, тот факт, что у статистически достоверного ($p < 0,05$) большинства пациентов у которых развилась патология верхнечелюстной пазухи в отдаленном послеоперационном периоде, в предоперационном периоде наблюдалось повышение уровня MMP-9 в слюне (19 пациентов, 90,5%) и в удаленном материале – оболочке кисты верхнечелюстной пазухи (17 пациентов, 81,0%).

Также было проведено сопоставление данных для ответа на вопрос – у одних и тех же пациентов наблюдается повышение количества MMP-9 в слюне и удаленном материале, или это явление носит случайный характер. При сопоставлении полученных данных было определено, что у 76% пациентов содержание MMP-9 в слюне в среднем составило 1784 (± 112) нг/мл, и у этих же пациентов, содержание MMP-9 в удаленном материале составило в среднем 43,4 ($\pm 5,2$) мкг/г, что статистически достоверно больше ($p < 0,05$), чем у 24% обследуемых с более низким содержанием MMP-9 в слюне – в среднем 461 (± 26) нг/мл при содержании MMP-9 в оболочке кисты на уровне в среднем 12,1 ($\pm 3,4$) мкг/г. Таким образом, у большинства пациентов, у которых наблюдалось повышение содержания MMP-9 в слюне, также наблюдалось повышение уровня MMP-9 в оболочке кисты, а учитывая тот факт, что при анализе литературных источников было найдено множество исследований, которые прямо указывают на взаимосвязь уровня MMP-9 в слюне с заболеваниями зубов, пародонта, можно предположить, что повышение MMP-9 в слюне обусловлено именно течением латентного, бессимптомного периодонтита.

Заключение

Полученные в нашем исследовании данные, указывают на взаимосвязь между такой патологией, как киста верхнечелюстной пазухи и повышением уровня содержания MMP-9 в слюне обследованных пациентов. Данные полученные при изучении рецидива кисты и развития другой патологии верхнечелюстной пазухи в отдаленном послеоперационном периоде, позволяют предположить взаимосвязь патологии верхнечелюстной пазухи с латентным течением хронического периодонтита, который не выявляется при стандартном обследовании зубочелюстной системы.

СПИСОК ЛИТЕРАТУРЫ

1. Kara Y, Detwiller, Timothy L, Smith, Jess C, Mace, et al. Steroid-independent upregulation of MMP9 in chronic rhinosinusitis patients with radiographic evidence of osteitis. *Int Forum Allergy Rhinol.* 2013 May; 3(5): 364–368.
2. Ülker Burak Arslan, Sinan Uluçay, Erhan Demirhan et al. Paranasal Sinus Anatomic Variations Accompanying Maxillary Sinus Retention Cysts: A Radiological Analysis. *Turk Arch Otorhinolaryngol.* 2017 Dec; 55(4): 162–165.
3. Loo WT, Wang M, Jin LJ, Cheung MN, Li GR. Association of matrix metalloproteinase (MMP-1, MMP-3 and MMP-9) and cyclooxygenase-2 gene polymorphisms and their proteins with chronic periodontitis. *Arch Oral Biol.* 2011, 56(10):1081–1090.
4. LUMINIT'A LAZAR, ANDRADA LOGHIN, EUGEN-SILVIU BUD et al. Cyclooxygenase-2 and matrix metalloproteinase-9 expressions correlate with tissue inflammation degree in periodontal disease *Rom J Morphol Embryol* 2015, 56(4):1441–1446.
5. Pereira Faustino IS, Azevedo RS, Takahama A Jr. Metalloproteinases 2 and 9 Immunoreexpression in Periapical Lesions from Primary Endodontic Infection: Possible Relationship with the Histopathological Diagnosis and the Presence of Pain. *J Endod.* 2016 Apr; 42(4):547–51
6. Xuechang Li, Yanli Tao, Xuezhong Li. Expression of MMP-9/TIMP-2 in nasal polyps and its functional implications. *Int J Clin Exp Pathol.* 2015; 8(11).

ВМІСТ MMP-9 В СИРОВАТЦІ КРОВІ, СЛЮНІ, В ТКАНИНАХ У ПАЦІЄНТІВ З КІСТОЮ ВЕРХНЬОЩЕЛЕПНОЇ ПАЗУХ

Проф. А.М.Науменко, проф. Ю.В. Деева, Резмак М.

Кафедра оториноларингології НМУ
імені О.О.Богомоляця

Під нашим спостереженням перебувало 125 пацієнтів з кістою верхньощелепної пазухи. Метою дослідження було визначити вміст MMP-9 в передопераційному періоді в слюні, сироватці крові, в оболонці кісти, яка була видалена з верхньощелепної пазухи. Отримані в нашому дослідженні дані, вказують на взаємозв'язок між такою патологією, як кіста верхньощелепної пазухи і підвищення вмісту MMP-9 в слюні обстежених пацієнтів. У більшості пацієнтів, у яких спостерігалось підвищення вмісту MMP-9 в слюні, також спостерігалось підвищення рівня MMP-9 в оболонці кісти. Можна припустити, що підвищення MMP-9 в слюні обумовлено перебігом латентного, бессимптомного периодонтита.

Ключові слова: кіста верхньощелепної пазухи, MMP-9, периодонтит

CONTENT OF MMP-9 IN SERUM, SALIVA, TISSUES IN PATIENTS WITH CYST OF THE MAXILLARY SINUS

Prof. O. Naumenko, prof. J. Deeva, M. Rezmac

Department of Otorhinolaryngology
Bogomolets National Medical University

125 patients with a cyst of the maxillary sinus were observed. The aim of the study was to determine the content of MMP-9 in the preoperative period in saliva, serum, in the shell of a cyst, which was removed from the maxillary sinus. The data obtained in our study indicate the relationship between such pathology as a cyst of the maxillary sinus and an increasing the level of MMP-9 in the saliva of the examined patients. Most patients who showed an increase of the content of MMP-9 in saliva also showed an increase of the level of MMP-9 in the cyst envelope. It can be assumed that the increase of MMP-9 in saliva is due precisely to the course of latent, asymptomatic periodontitis.

Keywords: cyst of maxillary sinus, MMP-9, periodontitis