

UDC 616.43-008.9-056.7

DOI: 10.32345/USMYJ.2(110).2019.13-20

**Малиш Артем Олександрович**

Студент V курсу, 8-ї групи 2-го медичного факультету  
НМУ імені О.О. Богомольця

**Притков Федір Олегович**

Студент V курсу, 7-ї групи 2-го медичного факультету  
НМУ імені О.О. Богомольця

**Морозова Наталія Львівна**

Д.мед.н., доцент кафедри радіології та радіаційної медицини  
НМУ імені О.О. Богомольця

**Ткаченко Михайло Миколайович**

Д.мед.н., професор, завідувач кафедри радіології та радіаційної медицини  
НМУ імені О.О. Богомольця

## ОСОБЛИВОСТІ ПРОМЕНЕВОЇ ДІАГНОСТИКИ УРАЖЕННЯ ЛЕГЕНЬ ПРИ МУКОВІСЦИДОЗІ

**Анотація** Метою нашого дослідження було уточнення можливостей променевої діагностики у виявленні змін легень при муковісцидозі у дорослих, а також встановлення місця комп'ютерної томографії в діагностичному алгоритмі. Ми послідовно проаналізували результати променевих досліджень 5 пацієнтів у віці від 19 до 25 років з діагнозом МВ підтвердженим потовими пробами і генетичними дослідженнями. З вересня 2017-2018 рр. хворі знаходились на лікуванні в інфекційному відділенні №2 Олександрівської клінічної лікарні м. Києва з приводу ускладнень основного захворювання. Хворі середнього та тяжкого ступеня тяжкості, ДН II, III ступенів. Пацієнтам в динаміці виконувалась цифрова рентгенографія органів грудної порожнини на апараті «Radrex» фірми Toshiba. Всіх об'єднував досить молодий вік, тілобудова зниженого харчування, невеликий зріст та достатньо тривалий, з раннього дитячого віку, анамнез захворювань органів дихання, ГРВІ, бронхіту, запалень гайморових пазух. Було доведено, що результати отримані за допомогою рентгенографії є типовими при МВ, але не специфічними, так як зустрічаються і при інших дифузних захворюваннях легень. За допомогою МСКТ нами було виявлено провідні променеві симптоми МВ, такі як: тотальне системне ураження бронхолегеневих структур, двобічний характер бронхоектазії. Наявність вираженої, не менше 200% від вихідних розмірів, дилатації бронхів всіх порядків з ущільненням і потовщенням їх стінок: симптом "перстня" і симптом "парних смуг" та заповнення різко розширених бронхів всіх калібрів в'язким секретом з утворенням мукоїдних пробок.

**Висновки.** Результати отримані за допомогою рентгенографії є типовими при МВ, але не специфічними, так як зустрічаються і при інших дифузних захворюваннях легень. Комп'ютерна томографія має найбільшу діагностичну цінність для виявлення тонких структурно-функціональних змін, характерних для муковісцидозу. Також встановлено, що вираженість морфологічних змін при муковісцидозі збільшується з віком пацієнтів. Використання КТ як першої ланки в діагностиці легеневої патології у підлітків та дорослих може покращити раннє

*виявлення даного захворювання та пришвидшити очікувані результати у лікуванні пацієнтів.*

**Ключові слова:** діагностичне зображення, диференційна діагностика, кістозний фіброз, комп'ютерна томографія, муковісцидоз, мукоїдні пробки, цифрова рентгенографія

**Вступ.** Муковісцидоз (МВ) - це спадкове аутосомно-рецесивне захворювання, що характеризується ураженням всіх екзокринних залоз організму з підвищенням в'язкості їх секрету (Lowe, C. U., May, C. D., & Reed, S. C., 1949). МВ зумовлений мутаціями в гені CFTR (регулятор трансмембранної провідності кістозного фіброзу) (Riordan, 1989; Rommens, 1989). За даними (Riordan et al., 1989), найбільш частою мутацією є видалення фенілаланіну в ділянці 508 (phe508del, до недавнього часу відомий як ΔF508), що трапляється приблизно у 70% пацієнтів на МВ. Дослідження епітеліальних клітин із дихальних шляхів пацієнтів з кістозним фіброзом дало переконливі докази дефекту проникності хлоридів плазматичних мембран в легенях (Welsh, M. J., & Liedtke, C. M., 1986). Частота МВ в країнах Західної Європи коливається від 1: 6000 до 1: 12000 новонароджених (Karapınar, N. Y., 2006). В останні роки ця патологія в нашій країні набуває важливого медико-соціального значення: низька тривалість життя хворих (до 40 років) (Cystic Fibrosis Foundation, 2013), рання інвалідизація, необхідність постійного лікування та диспансерного спостереження, проблеми своєчасної діагностики. Слід зазначити, що в ряді країн, включаючи Україну, у значної частини хворих на МВ він не діагностується взагалі або діагностується пізно, нерідко в запущених стадіях. В 1990 -2000 роках виживаність хворих на МВ в Україні складала 12 років, серед них підліткового і дорослого віку

досягали одиниці. До 2015 р. медіана виживаності хворих на МВ збільшилася до 25,2 років, що є заслугою лікування цих хворих так званими модуляторами (тезакафтор, люмакафтор, калідеко та їх модифікації), специфічними препаратами, що розріджують в'язкий секрет (Cain, 2012; Cholon, 2014; Flume, 2012; Phuan, 2015; Ramsey, 2011). За останнє 10-річчя в усьому світі відзначається значне зростання числа дорослих хворих на МВ: число хворих в Європі перевищує 35000, в тому числі дорослих близько 50%. МВ - це поліорганне захворювання, проте, життєздатність хворих визначається, в основному, ступенем ураження легень. Патологічні зміни в легенях характеризуються ознаками хронічного бронхіту з розвитком бронхоектазів і дифузного пневмосклерозу (Pasteur et al., 2000). В просвітах бронхів знаходиться в'язкий вміст слизисто-гнійного характеру. Частою знахідкою є ателектази і ділянки емфіземи (Zheleny`na, 2006; Bulgakova, 2000). У багатьох хворих перебіг патологічно-го процесу в легенях супроводжується нашаруванням бактеріальної інфекції (патогенний золотистий стафілокок, гемофільна і синьогнійна паличка) з формуванням деструкції (Doring, 2002; Koch, 2002; Burns, 1998). Особливостями МВ у дорослих є висока частота ускладнень захворювання, що вимагають інтенсивної терапії - це пневмоторакс, легенева кровотеча, ателектаз, гостра дихальна недостатність. «Золотим стандартом» прижиттєвої діагностики МВ у всьому світі залишається потовий тест, що дозволяє встановити концентрацію

хлору та натрію в потовій рідині (Heeley M.E., Woolf D.A., Heeley A.F., 2000). Класичну «діагностичну тріаду» при МВ складає: позитивний потовий тест, легенева патологія інфекційно-запального характеру та кишковий синдром. При цьому достатньо двох зазначених показників для постановки діагнозу «муковісцидоз» (Karczeski, B. A., & Cutting, G. R. 2006). Точна діагностика і своєчасна комплексна терапія МВ збільшує тривалість життя пацієнтів і покращує її якість. Це надає особливої важливості проблемі своєчасної та точної діагностики МВ легень, у вирішенні якої провідна роль належить рентгенологічному дослідженню.

**Мета.** Метою дослідження було уточнення можливостей променевої діагностики у виявленні змін легень при муковісцидозі у дорослих, а також встановлення місця мультиспіральної комп'ютерної томографії (МСКТ) в діагностичному алгоритмі. Відповідно до мети дослідження були визначені основні його завдання: визначити найбільш типові променеві симптоми ураження легень та оцінити діагностичні можливості комп'ютерної томографії (КТ) при МВ легень.

**Матеріали і методи.** В основу роботи покладені результати променевих досліджень 5 пацієнтів (4 чоловіки і 1 жінка) у віці від 19 до 25 років з діагнозом МВ підтвердженим потовими пробами і генетичними дослідженнями. Хворі середнього та тяжкого ступеня тяжкості, дихальна недостатність II,III ступенів. Всім діагноз було встановлено в дорослому віці. З вересня 2017-2018 рр. хворі знаходились на лікуванні в інфекційному відділенні №2 Олександрівської клінічної лікарні м. Києва з приводу ускладнень основного захворювання. Всім пацієнтам в динаміці виконувалась цифрова рентгенографія органів

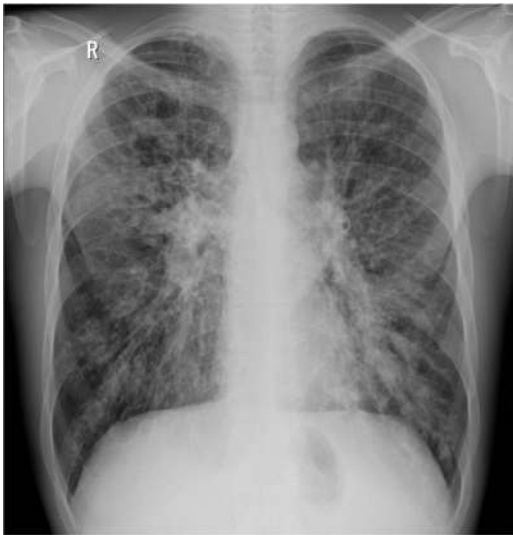грудної порожнини на апараті «Radrex» фірми Toshiba. Пацієнти були молодими особами зниженого харчування, невеликого зросту, мали тривалий (з раннього дитячого віку) анамнез захворювань органів дихання, ГРВІ, бронхіту, запалень гайморових пазух.

**Результати.** В ході дослідження за результатами рентгенографії були виділені загальні ознаки муковісцидозу, такі як: посилення і деформація легеневого малюнка, його тяжистий характер внаслідок переважання перибронхіальних змін; сітчастість при залученні в процес периацинарних і перилобулярних елементів сполучної тканини; ознаки гіперповітряності легень, низьке стояння і недостатня рухливість діафрагми, сплюснення її куполів, вибухання грудини вперед, кіфоз грудного відділу хребта; розширення коренів легень; множинні округлі фокуси пневмонічної інфільтрації та формування легеневого серця систолічним перевантаженням правого шлуночка (рис.1). Вище перераховані ознаки є типовими при МВ, але не специфічними, так як зустрічаються і при інших дифузних захворюваннях легень (хронічний бронхіт, бронхоектатична хвороба, розповсюджений пневмофіброз, обструктивна і бульозна емфізема). В ході дослідження, за допомогою МСКТ, були виявлені провідні променеві симптоми МВ: тотальне системне ураження бронхолегеневих структур, двобічний характер бронхоектазії. Наявність вираженої, не менше 200% від вихідних розмірів, дилатації бронхів всіх порядків з ущільненням і потовщенням їх стінок: симптом “перстня” і симптом “парних смуг”. Заповнення різко розширених бронхів всіх калібрів в'язким секретом з утворенням мукоїдних пробок (рис.2).

**Обговорення.** За даними Rybacka (2006) найбільш поширеним летальним аутосомно-рецесивним розладом серед кавказької популяції є кістозний фіброз. Було доведено, що результати комп'ютерної томографії більш чутливі в порівнянні з легeneвими функціональними тестами, бо дозволяють отримати специфічні симптоми для даного захворювання. А саме: бронхоектази, які є прогресивною, незворотною і, можливо, найбільш значущою структурною зміною кістозного фіброзу), перибронхіальне ущільнення, слизові пробки та ін. Порівнюючи отримані результати на рентгенограмі та КТ нами також було виділені провідні симптоми, що вказують на вирішальну роль КТ в оцінці легеневого ураження, виявленні ускладнень і моніторингу ефектів лікування у пацієнтів з МВ. Куо W. (2016) акцентує увагу на необхідності стандартизації протоколів КТ грудної клітки для надійної кількісної оцінки структурних легeneвих змін. Посилаючись на SCIFI CF (Standardized Chest Imaging Framework for Interventions and Personalized Medicine in CF), що був заснований для оцінки якості зображення та вимірювання доз випромінювання в 16 європейських центрах по лікуванню МВ в 10 країнах-учасниках, були отримані розбіжності в випромінюваній дозі пацієнтів. Спеціальні протоколи КТ необхідні для збалансування якості отриманих зображень та дози випромінювання як в клінічній практиці так і в науковій діяльності. Враховуючи поширеність даної патології та розбіжності у діагностичних протоколах з європейськими, ми вважаємо, що стандартизація КТ грудної клітки є необхідним компонентом і, що не менш важливо, цілком здійснюваним в Україні. Для моніторингу МВ

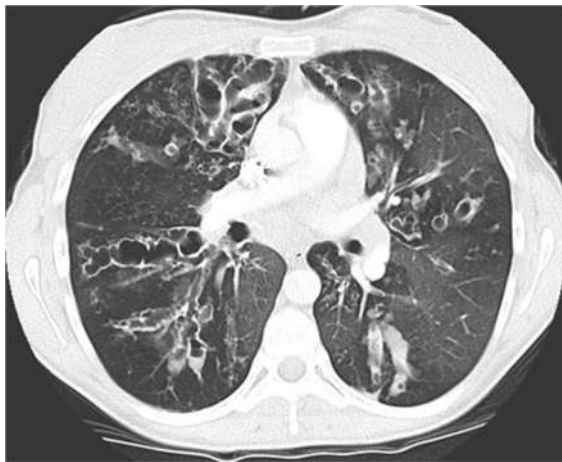
легень традиційно найбільш важливим методом вважалася спірометрія. Цей метод діагностики поєднували з рентгенографією грудної порожнини для моніторингу прогресуючих структурних порушень легенів. Tiddens (2014) вважає, що значення рентгенографії в діагностиці МВ було обмежено через її слабку чутливість і низьку специфічність для виявлення прогресування захворювання. За останнє десятиліття КТ грудної клітини стала золотим стандартом для моніторингу тяжкості і прогресування бронхоектазів. Найсучасніші протоколи комп'ютерної томографії грудної клітини з низькою дозою двічі на рік, дали змогу знизити ризик опромінення даних пацієнтів. Нами також було доведено, що рентгенологічні симптоми отримані за допомогою рентген діагностики є типовими при МВ, але не специфічними, так як зустрічаються і при інших дифузних захворюваннях легень, таких як: хронічний бронхіт, бронхоектатична хвороба, розповсюджений пневмофіброз та обструктивних і бульозних емфіземах.

**Висновки.** Таким чином, променеві дослідження дозволяють визначати симптоми, специфічні для муковісцидозу. Комп'ютерна томографія має найбільшу діагностичну цінність для виявлення тонких структурно-функціональних змін, характерних для муковісцидозу. Вираженість морфологічних змін при муковісцидозі збільшується з віком пацієнтів. Використання комп'ютерної томографії, як першої ланки в діагностиці легеневої патології у підлітків та дорослих, може покращити раннє виявлення даного захворювання та пришвидшити очікування результатів у лікуванні пацієнтів.



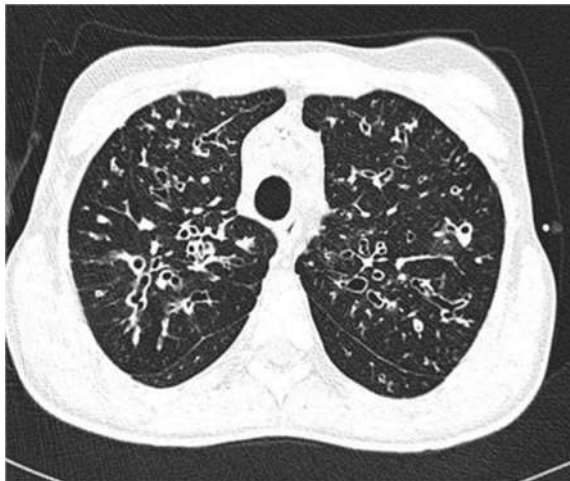**Рисунок 1.** Рентгенограма. Хворий В., 25 років.

(Потовщення і ущільнення стінок бронхів (симптом паралельних лінійних і кільцеподібних тіней), розширення і втрата структури коренів легень, перибронхіальна інфільтрація).



**Рисунок 2.** Рентгенівська комп'ютерна томографія. Хворий В., 25 років.

(Кільцеподібні структури з нерівномірно потовщеними стінками, обумовлені бронхоектазами (симптом «перстня»), стінки бронхів потовщені, ущільнені (симптом «трамвайної колії»), частина бронхів заповнена щільним секретом (за денситометричними ознаками)).



**Рисунок 3.**

Рентгенівська комп'ютерна томографія. Хворий В., 21 рік

**Внесок авторів.** Протягом довгих часів праці лікарів та професорів нашої кафедри підіймалися питання щодо пізньої діагностики, внаслідок чого виникали обставини, що призводили до неефективного лікування пацієнтів з муковісцидозу. Це все спонукало до

вирішальних дій, спрямованих на поліпшення теперішнього стану інструментальних методів діагностики цієї хвороби. Доцент кафедри радіології та радіаційної медицини НМУ ім. О.О.Богомольця Морозова Наталія Львівна, під керівництвом професора, завідувача кафедри Ткаченко Михайла Микола-йовича,

почала шукати більш універсальні методи для вирішення цієї проблеми. З боку Ткаченка Михайла Миколайовича та Морозової Наталії Львівни забезпечувалося планування та контроль за виконанням науково-дослідницької діяльності, включаючи наставництво. Була проведена перевірка відтворюваності результатів і експериментів.

Науковою групою в лиці Приткова Федіра Олеговича та Малиша Артема Олександровича було проведено збір анамнезу з подальшою статистичною обробкою даних пацієнтів. За цим слідовало написання та редагування отриманих результатів. Зокрема, було проведено

аналіз літератури з викори-станням електронних наукоме-тричних баз даних: Scopus, Web of Science, Ulrich's Periodicals, eLIBRARY.RU, Google Scholar, PubMed, Medline, українських та російських баз даних, друкованих наукових статей, монографій присвячених проблемі муковісцидозу в наш час та ін.. Також науковою групою було створено презентацію для доповідання на весінній науковій сесії кафедри радіаційної медицини на якій було отримано диплом першого ступеня.

**Фінансування.** Це дослідження не отримало зовнішнього фінансування

## ЛІТЕРАТУРА

- Bulgakova, T. V., Ses', T. P., Surkova, E. A., Zheleny'na, L. A., & Gemby'czkaya, T. E. (2000). Osobennosty' vospaly'tel'nogo processa u bol'nykh mukovy'scy'dozom. Medy'cy'nskaya y'mmunology'ya, 2(4) [Features of the inflammatory process in patients with cystic fibrosis.][Medical Immunology, 2 (4)] [in Russian]
- Burns, J. L., Emerson, J., Stapp, J. R., Yim, D. L., Krzewinski, J., Loudon, L., ... & Clausen, C. R. (1998). Microbiology of sputum from patients at cystic fibrosis centers in the United States. *Clinical Infectious Diseases*, 27(1), 158-163.
- Cain, C. (2012). Cystic fibrosis two-step. SciBX: Science-Business eXchange, 5(8).
- Cholon, D. M., Quinney, N. L., Fulcher, M. L., Esther, C. R., Das, J., Dokholyan, N. V., ... & Gentzsch, M. (2014). Potentiator ivacaftor abrogates pharmacological correction of  $\Delta F508$  CFTR in cystic fibrosis. *Science translational medicine*, 6(246), 246ra96-246ra96
- Cystic Fibrosis Foundation. (2013). Cystic Fibrosis Foundation Patient Registry 2012 Annual Data Report.
- Doring G. (2002). Chronic lung infection in cystic fibrosis // International congress and symposium series. 254. 5–15.
- Flume, P. A., Liou, T. G., Borowitz, D. S., Li, H., Yen, K., Ordoñez, C. L., ... & VX 08-770-104 Study Group. (2012). Ivacaftor in subjects with cystic fibrosis who are homozygous for the F508del-CFTR mutation. *Chest*, 142(3), 718-724.
- Heeley M.E., Woolf D.A., Heeley A.F. Indirect measurements of sweat electrolyte concentration in the laboratory diagnosis of cystic fibrosis // Arch. Dis. Child. 2000. Vol.82. P.420–424.
- Kapranov, N. Y'. (2006). Mukovy'scy'doz-sovremennoe sostoyany'e problemi. Pul'monology'ya, 3(npy'l.), 3. [Cystic fibrosis - the current state of the problem.][*Pulmonology*, 3(examp.), 3.] [in Russian]
- Karczeski, B. A., & Cutting, G. R. (2006). Diagnosis of cystic fibrosis, CFTR-related disease and screening. In *Cystic Fibrosis in the 21st Century* (Vol. 34, pp. 69-76). Karger Publishers.
- Kerem, B. S., Rommens, J. M., Buchanan, J. A., Markiewicz, D., Cox, T. K., Chakravarti, A., ... & Tsui, L. C. (1989). Identification of the cystic fibrosis gene: genetic analysis. *Science*, 245(4922), 1073-1080.
- Koch, C. (2002). Early infection and progression of cystic fibrosis lung disease. *Pediatric pulmonology*, 34(3), 232-236
- Kuo, W., Kemner-van de Corput, M. P., Perez-Rovira, A., De Bruijne, M., Fajac, I., Tiddens, H. A., & Van Straten, M. (2016). Multicentre chest computed tomography standardisation in children and adolescents with cystic fibrosis: the way forward. *European Respiratory Journal*, 47(6), 1706-1717.
- Lowe, C. U., May, C. D., & Reed, S. C. (1949). Fibrosis of the pancreas in infants and children: a statistical study of clinical and hereditary features. *American journal of diseases of children*, 78(3), 349-374.

Pasteur, M. C., Helliwell, S. M., Houghton, S. J., Webb, S. C., Foweraker, J. E., Coulden, R. A., ... & Keogan, M. T. (2000). An investigation into causative factors in patients with bronchiectasis. *American journal of respiratory and critical care medicine*, 162(4), 1277-1284.

Phuan, P. W., Veit, G., Tan, J. A., Finkbeiner, W. E., Lukacs, G. L., & Verkman, A. S. (2015). Potentiators of Defective  $\Delta F508$ -CFTR Gating that Do Not Interfere with Corrector Action. *Molecular pharmacology*, 88(4), 791-799.

Ramsey, B. W., Davies, J., McElvaney, N. G., Tullis, E., Bell, S. C., Dřevínek, P., ... & Moss, R. (2011). A CFTR potentiator in patients with cystic fibrosis and the G551D mutation. *New England Journal of Medicine*, 365(18), 1663-1672.

Riordan, J. R., Rommens, J. M., Kerem, B. S., Alon, N., Rozmahel, R., Grzelczak, Z., ... & Chou, J. L. (1989). Identification of the cystic fibrosis gene: cloning and characterization of complementary DNA. *Science*, 245(4922), 1066-1073.

Rommens, J. M., Iannuzzi, M. C., Kerem, B. S., Drumm, M. L., Melmer, G., Dean, M., ... & Hidaka, N. (1989). Identification of the cystic fibrosis gene: chromosome walking and jumping. *Science*, 245(4922), 1059-1065.

Rybacka, A., & Karmelita-Katuliska, K. (2016). The Role of Computed Tomography in Monitoring Patients with Cystic Fibrosis. *Polish journal of radiology*, 81, 141.

Tiddens, H. A., Stick, S. M., & Davis, S. (2014). Multi-modality monitoring of cystic fibrosis lung disease: the role of chest computed tomography. *Paediatric respiratory reviews*, 15(1), 92-97.

Welsh, M. J., & Liedtke, C. M. (1986). Chloride and potassium channels in cystic fibrosis airway epithelia.

Zheleny`na, L. A., Efy`mova, N. S., Orlov, A. V., Kuropatenko, M. V., Ses`, T. P., Bulgakova, T. V., & Surkova, E. A. (2006). Atopy`ya y`gy`perreakty`vnost` bronxov pry` bronxoobstrukty`vnom sy`ndrome u bol`nyx mukovy`scy`dozom. *Allergology`ya*, 1, 10-14.[Atopy and bronchial hyperreactivity at bronchial obstructive syndrome in patients with cystic fibrosis]. [*Allergology*, 1, 10-14.][in Russian]

## PECULIARITIES OF RADIATION DIAGNOSTIC OF LUNGS WITH CYSTIC FIBROSIS

**Malysh Artem Olexandrovich**

Student of the 5th year, 8th group of the 2nd medical faculty the National Medical University named after O.O. Bohomolets

**Prytkov Fedir Olegovich**

Student of the 5th year, 7th group of the 2nd medical faculty the National Medical University named after O.O. Bohomolets

**Morozova Nataliia Lvivna**

MD, Associate Professor, Work in the Department of radiology and radiation medicine of the National Medical University named after O.O. Bohomolets

**Tkachenko Mykhailo Mykolaiiovych**

Doctor of Medical Sciences, Professor, Head of the Department of radiology and radiation medicine of the National Medical University named after O.O. Bohomolets

**Abstract.** Our method was used to clarify the possibilities of diagnostic in case of cystic fibrosis and the installation of a computer tomography place in a diagnostic algorithm. Consequently we have analyzed the results of cases of 5 patients at the age from 19 to 25 years with the diagnosis of cystic fibrosis confirmed by sweat samples and genetic investigations. From September 2017 to 2018, the patients were placed in the infection epidemic department No. 2 of Oleksandrivskiy Clinical Hospital die to complications of the main disease. The patients were in the group of middle and high level of severity, respiratory failure II, III stages. These patients were dynamically examined by digital radiography of the chest cavity organs "Radrex" by Toshiba. All of the patients were united by an young age, asthenic and low nutrition body structure, short stature and prolonged anamnesis from early childhood, anamnesis of respiratory diseases, acute respiratory viral infections, bronchitis, sinusitis of the maxillary antrum. It was proved that the results obtained by radiography are typical for CF, but not specific, as well as they could be found in other diffuse lung diseases. After multispiral Computer tomography scan, we have found the main symptoms of cystic fibrosis, such as: total systemic damage of bronchopulmonary structures, two-sides character of pulmonary bronchiectasis . The presence of pronounced dilation of the bronchi of all orders, at least 200% of the original size, with a consolidation and thickening of their walls: a symptom of "ring" and the symptom of "paired strips" and filling of abruptly dilated bronchi of all calibers with a viscous secretion and as a result of this the mucous plugs are formed.

**Conclusion.** The results of the X-ray examination are typical for CF and not specific, as well as for other diffuse pulmonary diseases. Computer tomography can be used for diagnostics of thin structurally functional particles characteristic for cystic fibrosis. It has also been established that the expression of morphological changes of cystic fibrosis are increased with the age of the patients. CT scan is the most useful for the detection morphological and functional changes for cystic fibrosis. Moreover, the CT scan is able to improve the early diagnoses for lungs pathology among the adolescent and the adults, and decrease the period of expectation of the result of the treatment.

**Keywords.** Computer Tomography, Cystic Fibrosis, Diagnostic Imaging, Differential Diagnostic Digital Radiography, Mucoviscidosis, Mucous plugs

Manuscript is received 20.05.2019

Manuscripted is accepted 23.06.2019