

С.І. Сміян¹
 І.Ю. Головач²
 Р.Р. Коморовський¹
 Я.В. Кметюк²
 А.В. Ашихмін²

¹ДВНЗ «Тернопільський державний медичний університет ім. І.Я. Горбачевського МОЗ України»

²Клінічна лікарня «Феофанія» ДУС, Київ

Ключові слова:
 аортоартеріїт, хвороба Такаюса, 18-ФДГ ПЕТ/КТ

ВИПАДОК РАННЬОЇ «PRE-PULSELESS» ДІАГНОСТИКИ НЕСПЕЦИФІЧНОГО АОРТОАРТЕРІЇТУ ЗА ДОПОМОГОЮ ПОЗИТРОННО-ЕМІСІЙНОЇ ТОМОГРАФІЇ/ КОМП'ЮТЕРНОЇ ТОМОГРАФІЇ

Наведено клінічний випадок пацієнтки із синдромом системної запальної відповіді, яку з метою виключення онкологічного захворювання було направлено для проведення позитронно-емісійної томографії/ комп'ютерної томографії з 18-фтордезоксиглюкозою (18-ФДГ ПЕТ/КТ). Сканування з 18-ФДГ показало підвищення метаболічної активності в усіх відділах аорти, підключичних, загальних сонних та стегнових артеріях, зіставне із неспецифічним аортоартеріїтом Такаюса. Проаналізовано можливості використання 18-ФДГ ПЕТ/КТ для ранньої діагностики артеріїту, а також доцільність перегляду діагностичних критеріїв артеріїту, які б враховували можливості новітніх методів обстеження.

Коли Ви чуєте стукіт копит, то переважно думаєте про коня, а це може бути зебра. Якщо, незважаючи на всі зусилля, впевненості в діагнозі немає, слід подумати про можливість рідкісної нозології. Вірогідність рідкісної хвороби підвищується, коли немає переконливих даних на користь поширеної: тому, якщо вдалося із впевністю виключити останню, а симптоми не зникають, доцільно розпочати «пошуки зебри.

Richard K. Riegelman (1991)

Згідно з визначенням Chapel Hill Consensus Conference (Jennette J.C. et al., 2013), неспецифічний аортоартеріїт (НАА) Такаюса — гранулематозне запалення аорти та її великих гілок — зазвичай спостерігається у пацієнтів віком молодше 50 років. Початок захворювання характеризується неспецифічними загальними симптомами, такими як лихоманка, загальне нездужання, що супроводжуються втратою маси тіла. Пізніше прогресування запалення уражених артерій призводить до виникнення сегментарних стенозів, оклюзій, дилатацій та/чи аневризми судин, що, у свою чергу, зумовлює появу клінічної симптоматики, яка характеризується зникненням пульсу, несиметричним зменшенням імпульсу або повною відсутністю артеріального тиску, кульгавістю, наявністю шумів над аортою, сонними артеріями, а в окремих випадках — виникненням гострої втрати зору та інсульту (Bisackigil M. et al., 2009). Зазначимо, що у зв'язку із різноманітністю ділянок ураження, перебіг захворювання та його прогноз можуть бути досить неоднозначними. G. Keser та співавтори (2014) опублікували огляд літератури стосовно сучасних поглядів на ведення пацієнтів із НАА, один із підрозділів якого є спробою відповіді на питання: «Чому контроль НАА не є легким?». Автори підкреслюють, що зазначена недуга, окрім того, що складна для ранньої діагностики, потребує теоретичної та клінічної

обізнаності практикуючого ревматолога щодо виникнення підозри на це захворювання. Ще важливіше, що на сьогодні відсутні стандартні й надійні показники, які відображають активність захворювання (Direskeneli H. et al., 2011). Системна запальна реакція не завжди свідчить про позитивну кореляцію із запальною активністю у стінці судини. Тому НАА, з одного боку, може бути активним, незважаючи на нормальний рівень швидкості осідання еритроцитів (ШОЕ) і С-реактивного протеїну (СРП), а з іншого — пацієнти з очевидною клінічною та лабораторною ремісією можуть демонструвати гістологічні ознаки васкуліту (Salvarani C. et al., 2003).

Найважливішим методом діагностики НАА є візуалізація, яка використовується як з метою встановлення діагнозу і визначення ділянок ураження, так і для моніторингу активності захворювання. Золотим стандартом в інструментальній діагностиці НАА залишається рентгеноконтрастна ангиографія аорти та її гілок, що дозволяє точно визначити локалізацію, ступінь і характер ураження судинного русла (Коваленко В.М., Шуба Н.М. (ред.), 2013). Однак цей метод також має низку недоліків: інвазивність, високе променеве навантаження, невисока інформативність на ранній стадії НАА і, нарешті, неможливість диференціювати, наприклад, запальне ураження від інтраваскулярного тромбу чи кальцифікованої атеросклерозу, що в результаті не дозво-

ляє відрізнити гостре внутрішньостінкове запалення від хронічного стенозичного ураження.

Останнім часом значне поширення отримали такі неінвазивні методи, як дуплексне сканування брахіоцефальних артерій, комп'ютерна ангіографія, магнітно-резонансна (МР) ангіографія. МР-томографія (МРТ) з довшим підсиленням гадолінієм забезпечує адекватну якість зображень для оцінки анатомії великих судин та визначення стенозу (Flamm S.D. et al., 1998). Відзначається також підвищене поглинання гадолінію запаленими судинами, ймовірно, внаслідок підвищеної проникності. Однак специфічність методу задля диференціації активного запалення та набряку в стінці судини також недостатня (Tso E. et al., 2002). Цей метод, як і ангіографія, не здатний візуалізувати ранні етапи судинного запалення та, навпаки, залишковий запальний процес у пацієнтів із тривалим перебігом недуги. Тому саме гістопатологія залишається золотим стандартом діагностики НАА (хвороби Такаюсу), утім, у більшості випадків вона не може бути проведена.

Тому ведеться пошук технологій, що уможливають, насамперед, адекватну верифікацію запалення стінки артерії. Перспективною в цьому плані вважається позитронно-емісійна томографія (ПЕТ) із 18-фтордезоксиглюкозою (18-ФДГ). В основі цього методу лежить підвищене споживання глюкози макрофагами. При проведенні ПЕТ пацієнтові внутрішньовенно вводиться глюкоза із радіоактивною міткою (18-й ізотоп фтору). За наявності артеріїту реєструється підвищене накопичення радіофармпрепарату. Отже, ПЕТ дозволяє візуалізувати вогнища запалення в артеріальній стінці незалежно від ступеня стенозу артерії (Meller J. et al., 2003; Webb M. et al., 2004). Водночас радіоактивна мітка дезоксиглюкози окреслює стінки запалених артерій і реально демонструє поширеність захворювання. Це є перевагою методу порівняно з ультразвуковою діагностикою або ангіографією. Однак наразі описано не більше 100 випадків використання ПЕТ у хворих із НАА (Kobayashi Y. et al., 2005; Tezuka D. et al., 2012). Але слід зазначити, що ми не знайшли в доступній літературі повідомлень з України.

Наводимо опис випадку діагностики хвороби Такаюсу у пацієнтки за допомогою ПЕТ/комп'ютерної томографії (КТ). Пацієнтка К., 58 років, звернулася на консультацію в Клініку ревматології кафедри внутрішньої медицини № 2 ДВНЗ «Тернопільський державний медичний університет ім. І.Я. Горбачевського МОЗ України», що знаходиться на базі Тернопільської університетської лікарні, з провідним синдромом системної запальної відповіді (тривала лихоманка протягом 2 міс, схуднення, загальна слабкість, артралгія та міалгія невизначеного характеру, підвищене нічне потовиділення, підвищення ШОЕ, залізодефіцитна анемія) в асоціації з цитолізом та артеріальною гіпертензією (протягом 2 років). З анамнезу встановлено, що протягом 2 років пацієнтку турбували запаморочення, задишка, біль за грудиною після фізичного навантаження та погіршення зору, що хвора

пов'язувала з віковими змінами. Через 2 тиж після появи лихоманки, беручи до уваги наявність фіброміоми матки, після консультації гінеколога хвора була прооперована з цього приводу, але клінічні симптоми запальної відповіді були стабільними. Враховуючи вік, наявність оперативного втручання в анамнезі, діагностичний пошук проводився в напрямку верифікації сепсису і паранеопластичного синдрому, а також стосовно системних захворювань сполучної тканини. Проведені обстеження (табл. 1–4), зокрема біохімічні аналізи (СРП, гамма-глутамілтранспептидаза (ГТП), аланінамінотрансфераза (АлАТ), аспартатамінотрансфераза (АсАТ), вміст заліза (Fe), міжнародне нормалізоване відношення (МНВ)), а також пробна терапія антибіотиками дозволили на момент динамічного спостереження виключити інфекційну та неопластичну причину вищенаведених змін.

Таблиця 1

Загальний аналіз крові в динаміці

Дата	Еритроцити · 10 ¹²	Гемоглобін, г/л	Кольоровий показник	ШОЕ, мм/год	Лейкоцити · 10 ⁹	Тромбоцити · 10 ⁹
10.02.2014	3,02	94	0,9	50	8,0	–
12.02.2014	3,0	92	0,9	70	9,8	–
19.02.2014	3,7	104	0,8	71	12,5	802,9
24.02.2014	3,0	77	0,9	73	11,9	573,0
06.03.2014	2,9	88	0,91	55	8,4	–
18.03.2014	2,4	77	0,96	70	9,6	–
31.03.2014	3,04	94	0,93	67	4,7	–
10.04.2014	3,05	89	0,9	72	12,1	537,0
Після встановленого діагнозу						
22.04.2014	3,24	98	0,9	65	14,6	599,0
05.05.2014	3,20	87	0,8	17	18,6	221,0

Таблиця 2

Біохімічний аналіз крові

Дата	СРП, мг/мл	ГТП, од./л	АлАТ, од./л	АсАТ, од./л	Fe, мкооль/л	МНВ
19.02.2014	6,00	385,9	188,0	70,1	3,7	–
06.03.2014	–	–	–	–	–	1,2
18.03.2014	111,38	–	–	–	–	–
10.04.2014	132,26	127,6	26,3	22,3	4,2	–
Після встановленого діагнозу						
22.04.2014	9,81	68,4	18,2	16,5	15,0	0,9
05.05.2014	–	42,7	9,3	15,4	–	–
16.05.2014	–	–	13,6	15,5	–	0,7

Консультація інфекціоніста (04.03.2014): виявлення у букальному зскрібку вірусу Ебштейна — Барр (EBV) засвідчує реактивацію хронічної EBV-інфекції, яка, однак, не може бути причинним фактором тривалої гарячки з проявами бактерійної інтоксикації. Клінічних даних щодо інфекційної патології, а також епідеміологічних показань для ізоляції в умовах інфекційного стаціонару немає.

Моніторинг клінічного перебігу протягом 2 міс демонстрував стабільний синдром системної запальної відповіді високого ступеня активності, що супроводжувався прогресивним погіршенням ста-

Лабораторні дослідження хворої К.

Аутоімунні порушення (26.02.2014)	Цитозольний антиген I типу печінки, антитіла IgG – 0,6 (норма <1,0 – від'ємний результат, ≥1,0 – позитивний результат). Мікросми печінки і нирок 1, антитіла IgG (LKM-1) – <2 (<20,0 – від'ємний результат, ≥20,0 – позитивний результат). Антинуклеарні антитіла (ANA, метод IFT): ANA – <1:100 (<1/100 – від'ємний результат)
Протеїнограма (19.02.2014)	Альбуміни – 38,77% (норма – 55–67%), глобуліни альфа-1 – 7,21% (2,5–4,0%), глобуліни альфа-2 – 17,27% (6,6–10,0%), глобуліни бета-1 – 7,28% (8,9–12,0%), глобуліни бета-2 – 12,73% (8,9–12,0%), глобуліни гамма – 16,78% (14,8–19,0%), альбуміно-протеїновий коефіцієнт – 0,63 (1,02–2,0)
Мієлограма (20.03.2014)	Бласти, що не піддаються морфологічній диференціації – 0,6 (норма – 0,1–1,1). Нейтрофільні гранулоцити: промієлоцити – 0,6 (1,0–4,1), мієлоцити – 9,0 (7,0–12,2), метамієлоцити – 10,6 (8,0–15,0), паличкоядерні – 17,0 (12,8–23,7), сегментоядерні – 20,0 (13,1–24,1). Еозинофільні гранулоцити: метамієлоцити – 0,6 (0,5–5,8). Еритробласти – 1,0 (0,2–1,1), нормоцити базофільні – 1,6 (1,4–4,6), нормоцити поліхроматофільні – 6,3 (8,9–16,9), нормоцити оксифільні – 1,3 (0,8–5,6), мегалобласти – 0,3, лімфоцити – 26,0 (4,3–13,7), плазмоцити – 3,0 (0,1–1,8). Мегакаріоцитарний паросток збережений
Онкомаркери (31.01.2014)	Онкомаркер яєчників (CA 125) – 29,22 од/мл (норма – до 35,0), онкомаркер HE4 – 45,5 (вік 50–59 років – до 74,3). Розрахунок раку яєчника (РЯ): індекс ROMA (постменопауза) – 16,12% (≥29,9% – високий ризик виявлення РЯ, ≤29,9% – низький ризик виявлення РЯ). Онкомаркер шлунково-кишкового тракту (CA 242) – 5,64 од./мл (норма – до 29,0)
Інфекційна панель (25.02.14) та маркери сепсису (24.04.2014)	Гепатит «В» – від'ємний, гепатит «С» – від'ємний. Полімеразна ланцюгова реакція, цитомегаловірус (букальний зскрібок, якісний визначник) – не виявлено. Полімеразна ланцюгова реакція, Вірус Епштейна – Барр (букальний зскрібок, якісний визначник) – виявлено (аналітична чутливість тест-системи для виявлення цитомегаловірусу в матеріалі – 200 копій/мл). Реакція Відалю із діагностики червоного тифу – від'ємна, паратифу «А» – від'ємна, паратифу «В» – від'ємна; ревматоїдний артрит із діагностики рикетсії Провачека – від'ємна. Прокальцитонін – норма

Таблиця 4

Інструментальні дослідження

MPT (14.02.2014)	На нативних серіях сагітальних, аксіальних та коронарних МР-сканів головного мозку в режимах – T1, T2 зважених зображень, FLAIR – МР-ознаки судинної енцефалопатії
КТ органів грудної порожнини, живота та малого таза 15.02.2014)	З довшим контрастним підсиленням «Томогексол-350» 75 мл. У задніх реберно-діафрагмальних синусах мінімальний реактивний випіг. Малий гідроперикард. Печінка збільшена, у VI сегменті кавернозна гемангіома. Множинні дрібні вогнища зниженої щільності в кортикальному шарі лівої нирки. Проста кіста правої нирки. Післяопераційні зміни малого таза
Ультразвукова доплерографія (УЗДГ) судин верхніх та нижніх кінцівок (22.04.2014)	Справа: підключична артерія d – 7,6 мм. Комплекс інтима-медія товщиною 0,9 мм, диференційований на шари. Кровотік магістральний. Максимальна швидкість кровотоку – 40,9 см/с, при виконанні функціональних проб – 44,6 см/с. Аксілярна артерія d – 5,6 мм. Кровотік магістральний. Швидкість кровотоку 23,3 см/с. При виконанні функціональних проб швидкість кровотоку справа 49,7 см/с. Плечова артерія d – 3,9 мм. Кровотік магістральний. Швидкість кровотоку – 11,4 см/с. При виконанні функціональних проб швидкість кровотоку – 49,8 см/с. Загальна стегнова артерія d – 7,9 мм, кровотік магістральний зі зниженою амплітудою (норма d=0,8±0,1 см). Поверхнева стегнова артерія (початковий сегмент) d – 6,7 мм, кровотік магістральний зі зниженою амплітудою (норма d=0,7±0,1 см). Глибока стегнова артерія d – 6,9 мм, кровотік магістральний зі зниженою амплітудою (норма d=0,4±0,05 см). Комплекс інтима-медія товщиною 0,9 мм, диференційований на шари. Максимальна швидкість кровотоку на загальній стегновій артерії – 26,8 см/с, на поверхневій стегновій артерії – 24,7 см/с, на глибокій стегновій артерії – 29 см/с. Зліва: підключична артерія d – 8,0 мм. Комплекс інтима-медія товщиною 0,9 мм, диференційований на шари. Кровотік магістральний. Максимальна швидкість кровотоку – 33,7 см/с, при виконанні функціональних проб – 29,2 см/с. Аксілярна артерія d – 6,0 мм. Кровотік магістральний. Швидкість кровотоку 25,4 см/с. При виконанні функціональних проб швидкість кровотоку 24,6 см/с. Плечова артерія d – 3,9 мм. Кровотік магістральний. Швидкість кровотоку – 15,1 см/с. При виконанні функціональних проб швидкість кровотоку – 29,5 см/с. Загальна стегнова артерія d – 8,1 мм, кровотік магістральний зі зниженою амплітудою (норма d=0,8±0,1 см). Поверхнева стегнова артерія (початковий сегмент) d – 7,2 мм, кровотік магістральний зі зниженою амплітудою (норма d=0,7±0,1 см). Глибока стегнова артерія d – 5,9 мм, кровотік магістральний зі зниженою амплітудою (норма d=0,4±0,05 см). Комплекс інтима-медія товщиною 0,9 мм, диференційований на шари. Максимальна швидкість кровотоку на загальній стегновій артерії – 23,1 см/с; на поверхневій стегновій артерії – 37,3 см/с; на глибокій стегновій артерії – 36,9 см/с
УЗДГ сонних артерій (22.04.2014)	Справа: загальна сонна артерія d – 7,3 мм (норма 5,5±0,1), кровотік магістральний зі зниженою амплітудою; комплекс інтима-медія товщиною 0,9 мм (норма – до 1,0 мм), диференційований на шари. Зовнішня сонна артерія d – 5,6 мм (норма 3,6±0,6), кровотік магістральний зі зниженою амплітудою. Внутрішня сонна артерія d – 7,0 мм (норма 4,5±0,6), кровотік магістральний зі зниженою амплітудою. Зліва: загальна сонна артерія d – 6,9 мм (норма 5,4±0,1), кровотік магістральний зі зниженою амплітудою; комплекс інтима-медія товщиною 0,9 мм (до 1,0 мм), диференційований на шари. Зовнішня сонна артерія d – 4,8 мм (норма 3,6±0,6), кровотік магістральний зі зниженою амплітудою. Внутрішня сонна артерія d – 6,3 мм (норма 4,5±0,6), кровотік магістральний зі зниженою амплітудою. Внутрішній просвіт оглянутих артерій вільний
УЗДГ щитоподібної залози, органів черевної порожнини, ехокардіограма (06.03.2014)	Без особливостей

ну хворої: зменшувалася маса тіла, відсутність апетиту, при об'єктивному обстеженні констатовано лімфаденопатію в підщелепній та пахвинних ділянках з обох боків. На той момент перед нами поставлено завдання — закінчити процес обстеження і розпочинати симптоматичну терапію чи продовжувати

ти пошуки, керуючись фактом невстановленого діагнозу. Таким чином, відсутність хрестоматійної картини будь-якого захворювання примусила зосередити увагу на підтвердженні чи запереченні перших підозр і пошуку альтернативного діагнозу. Призначаючи той чи інший діагностичний тест, лі-

кар повинен усвідомлювати, з якою метою він проводиться. Тест може бути потрібним для перевірки гіпотези (як в цьому випадку): з метою підтвердження чи виключення конкретного захворювання. Беручи до уваги високу інформативність ПЕТ/КТ в напрямку діагностики онкологічних захворювань, пацієнтку було направлено на обстеження до Всеукраїнського центру радіохірургії на базі Клінічної лікарні «Феофанія» (Київ) для остаточного виключення недуг цієї групи. Дослідження проводилося згідно зі стандартним ПЕТ-протоколом з 18F-ФДГ у режимі «цілого тіла» («whole body») з довшим підсиленням за допомогою 64-зрізового комбінованого сканера Biograph. Протокол дослідження: пневматизація верхньощелепних синусів не порушена. Артефакти від дентальних конструкцій у проекції лицьового черепа. Відзначається помірний симетричний метаболізм радіофармпрепарату в ділянці піднебінних мигдаликів. М'язи дна ротової порожнини симетричні. Глотка та гортань мають чіткі контури і нормальну товщину стінок. У ділянці ший переважно дрібні лімфовузли в підщелепних ділянках, каротидних просторах, по бічних поверхнях ший (IIb, Va, Vb), розміром від 0,3 до 0,9 см, метаболічно неактивні. Щитоподібна залоза не збільшена, структурально звичайна, помірно накопичує рентгеноконтраст. В аксиллярних ділянках та під грудними м'язами виявлено різнокаліберні лімфовузли до 1,7 см, без

ознак метаболічної активності, найбільші — з ознаками жирової трансформації. Звичайний розподіл жирової та залозистої тканини в обох молочних залозах без ПЕТ/КТ чутливої патології. Ознак медіастинальної лімфаденопатії не виявлено. Трахея і головні бронхи звичайні. Корені структурні. **Спостерігається підвищення метаболічної активності у стінках великих артерій (рис. 1): аорта (усі відділи) (рис. 2), підключичній артерії, загальній сонній артерії та стегнових артеріях (SUVmax від 1,89 до 4,4).** Легеневі поля звичайної пневматизації, без інфільтративних і вогнищевих змін. У S8 зліва субплеврально дрібний кальцинат 0,3 см. Рідина у плевральних порожнинах відсутня. Правий купол діафрагми релаксований. Печінка не збільшена, вертикальний розмір правої частки 17,5 см. Локальний стеатоз у типовому місці, ділянка розміром 1,7x1,8 см. У S6 печінки гіподенсивна метаболічно неактивна ділянка розміром 1,4–1,0 см, з незначним гливчастим контрастом по периферії, що, вірогідно, відповідає гемангіомі. Жовчний міхур дещо збільшений, вміст однорідної щільності, конкрементів не виявлено. Селезінка розміщена звичайно, незначно збільшена, без вогнищевих змін. Підшлункова залоза виглядає звичайно, контур фестончастий. У ділянці латеральної ніжки лівої надниркової залози визначається метаболічно неактивний жировмісний утвір розміром 0,87 см — вірогідно аде-

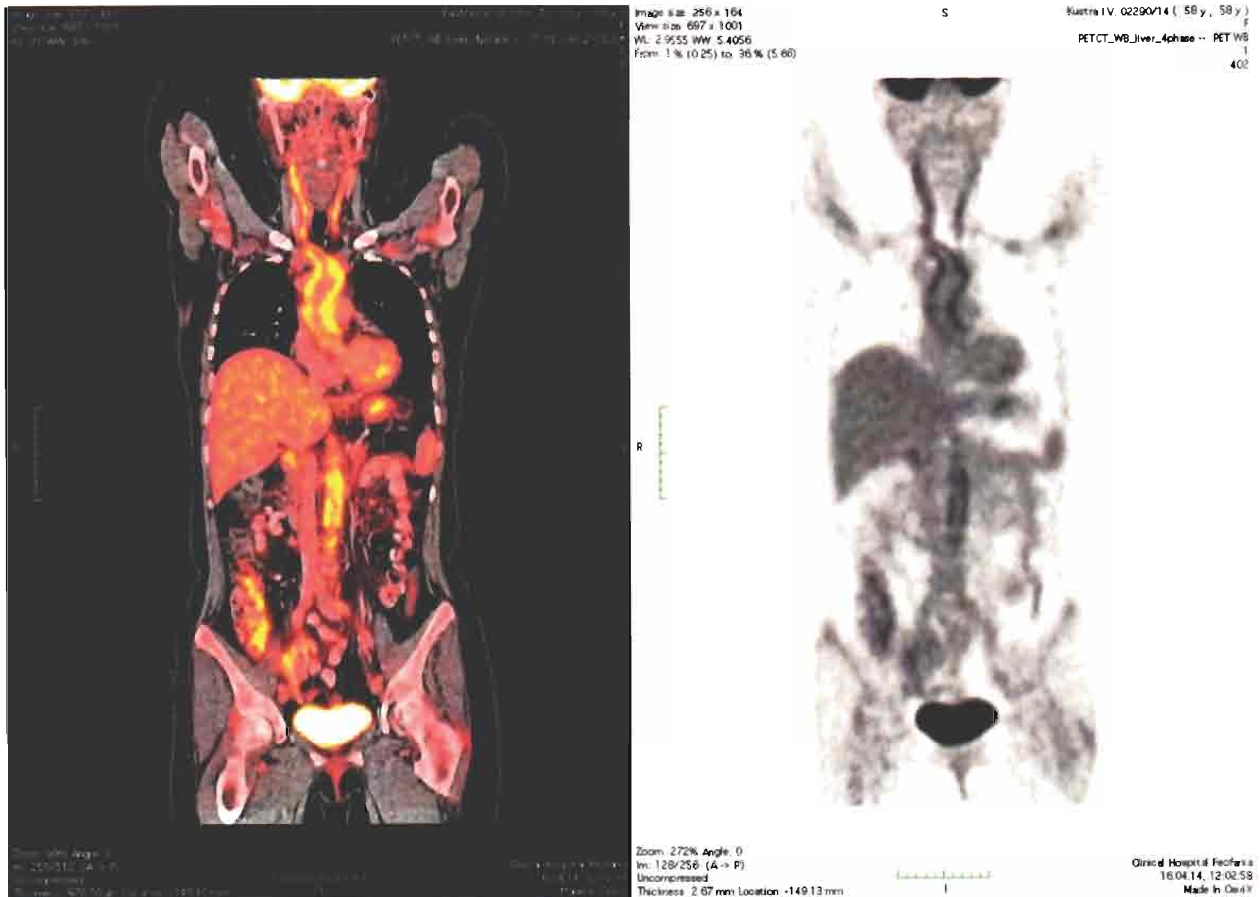

Рис. 1. Зображення дослідження цілого тіла 18F-ФДГ-ПЕТ/КТ у жінки демонструє інтенсивне лінійне поглинання радіофармпрепарату в дузі аорти, низхідній (грудний і черевний відділи) аорті, загальних сонних артеріях (інтенсивне жовте світіння на кольоровому зображенні та інтенсивне чорне — на чорно-білому)

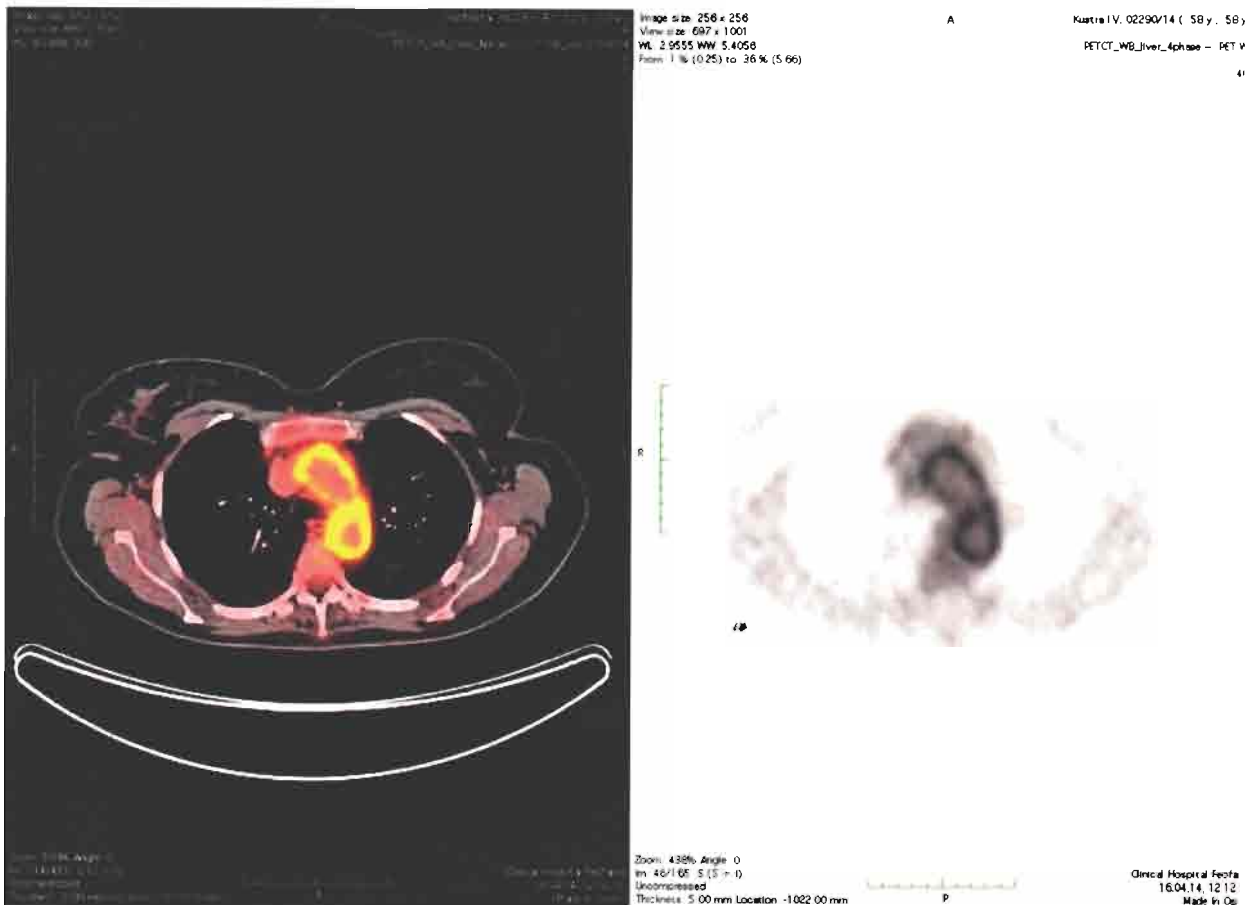


Рис. 2. При аксіальному зрізі на рівні грудної аорти відзначається інтенсивне лінійне поглинання радіофармапрепарату по всьому периметру аорти (інтенсивне жовте світіння на кольоровому зображенні та інтенсивне черне – на черно-білому)

нома. Права надниркова залоза не збільшена, форма збережена. Нирки розміщені типово, їх паренхіма нормальної товщини. У лівій нирці визначаються множинні дрібні кісти розміром до 0,5 см (кількістю до 6). Чашково-мисковий комплекс, сечоводи звичайної конфігурації. Визначаються поодинокі лімфовузли округлої форми розміром до 1,1 см, парааортальні й паракавальні лімфовузли до 0,8 см, поодинокі брижові лімфовузли до 0,6 см, без ознак метаболічної активності. Сечовий міхур адекватно наповнений. Матка і додатки не визначаються — видалені; в ділянці кукси піхви додаткові утворення не визначаються. У Дугласовому просторі рідини не виявлено. Тазової лімфаденопатії не виявлено. Кістково-деструктивні зміни не визначаються.

Після проведеного обстеження, підсумовуючи вищенаведене, проводили диференційну діагностику між НАА і гігантоклітинним артеріїтом (ГКА). За адаптації провідних синдромів до діагностичних критеріїв (табл. 5, 6) слід констатувати, що за наявними на момент обстеження пацієнтки критеріями, до ПЕТ/КТ досить складно було не лише верифікувати, але й запідозрити зазначені діагнози.

Зауважимо, що маючи достатній перелік можливих шляхом виключення недугів із першочергового розгляду. На етапі діагностичного пошуку вихідна вірогідність НАА і ГКА фактично дорівнювала нулю. Отримані результати звузили наш пошук і по-

Таблиця 5

Зіставлення критеріїв діагнозу НАА з клінічним перебігом хворої К.

Критерії діагнозу аортоартеріїту Такаюсу (ACR, 1990) (для встановлення діагнозу необхідно три критерії)	Наявність критерію у пацієнтки
Початок захворювання у віці молодше 40 років.	Відсутній
Синдром переміжної кульгавості (слабкість і біль у м'язах кінцівок при рухах)	Відсутній
Ослаблення пульсу на одній або обох плечових артеріях	Відсутній
Різниця артеріального тиску >10 мм рт. ст. на плечових артеріях.	Відсутній
Шум на підключичних артеріях чи черевній аорті	Відсутній
Зміни при ангіографії: звуження просвіту або оклюзія аорти, її крупних гілок у проксимальних відділах верхніх і нижніх кінцівок, не пов'язані з атеросклерозом, фібромускулярною дисплазією та ін. (фокальні, сегментарні)	Не проводилося

Таблиця 6

Зіставлення критеріїв діагнозу ГКА з клінічним перебігом хворої К.

Критерії ГКА (ACR, 1990) (для встановлення діагнозу необхідно три критерії)	Наявність критерію у пацієнтки
Початок захворювання у віці старше 50 років	Наявний
Поява «нового» головного болю	Відсутній
Аномальні симптоми скроневих артерій	Відсутній
Підвищення ШОЕ	Наявний
Зміни в біоптатах артерій	Не проводилося

ставили нове запитання. Опіраючись на відсутність у пацієнтки аномальних симптомів скроневої артерії, появи «нового» головного болю, а також наявності переважного ураження аорти та її гілок, а також стегнових артерій нами встановлено клінічний діагноз: Неспецифічний аортоартеріт, підгострий перебіг, активність III ступеня. Ураження аорти, сонних, підключичних, стегнових артерій.

Хворій призначено лікування: **хворобо-модифікуюча терапія:**

1) метилпреднізолон 48 мг/добу (з розрахунку — преднізолон 1 мг/кг маси тіла); 2) метотрексат — 15 мг/тиж; **симптомо-модифікуюча терапія:** 3) лізиноприл 10 мг/добу; 4) ацетилсаліцилова кислота 75 мг/добу; **профілактика остеопорозу:** 5) комбінований препарат кальцію з вітаміном D₃, що містить 1000 мг кальцію і 600 Од вітаміну D₃ на добу; 6) ібандронова кислота 150 мг — 1 таблетка 1 раз на місяць.

Стан пацієнтки значно покращився — зникли симптоми захворювання. На момент динамічного спостереження через 2 і 4 тиж після призначення лікування за оцінкою відповідно до критеріїв Керра та індексу DEI — Так (табл. 7, 8) (Aydin S.Z et al., 2010) спостерігається неактивна фаза захворювання, що дозволяє вважати застосовану терапію адекватною.

Таким чином, з огляду на тенденції сучасної медицини щодо виявлення доклінічних ознак захворювань, слід зазначити, що описаний випадок демонструє своєчасну ранню діагностику НАА, що виявилася можливою лише за умов новітніх технологій, а саме ПЕТ/КТ, і завдяки чому існує можливість досягнення тривалої медикаментозно-індукованої ремісії у цієї хворої без виникнення клінічних ознак ішемії. Труднощі діагностики в описаному випадку пов'язані з тим, що у хворої були констатовані неспецифічні симптоми, які виникли у віці старше 40 років і жодним чином не вказували на наявність НАА.

Слід зазначити, що клінічні випадки, вже описані в доступній зарубіжній літературі (Meave A. et al., 2007), свідчать про те, що на сьогодні існує необхідність розробки нових доклінічних «pre-pulseless» критеріїв діагностики НАА, оскільки поява симптоматики вказує на глибокі незворотні морфологічні зміни в судинах, що, в свою чергу, робить перебіг захворювання несприятливим та несхильним до регресії, навіть за умов використання надсучасних лікувальних технологій.

СПИСОК ВИКОРИСТАНОЇ ЛІТЕРАТУРИ

Коваленко В.М., Шуба Н.М. (ред.) (2013) Національний підручник з ревматології. Моріон, Київ, 671 с.
Aydin S.Z., Yilmaz N., Akar S. et al. (2010) Assessment of disease activity and progression in Takayasu's arteritis with Disease Extent Index-Takayasu. *Rheumatology (Oxford)*, 49(10): 1889–1893.
Bicakcigil M., Aksu K., Kamali S. et al. (2009) Takayasu's arteritis in Turkey – clinical and angiographic features of 248 patients. *Clin. Exp. Rheumatol.*, 27(52): 59–64.
Direskeneli H., Aydin S.Z., Merkel P.A. (2011) Assessment of disease activity and progression in Takayasu's arteritis. *Clin. Exp. Rheumatol.*, 29(64): 86–91.

Таблиця 7

Критерії активності НАА Керра	
Якщо є нова чи погіршення ≥2 із таких ознак	Наявність критерію у пацієнтки
Системні прояви: лихоманка і біль у суглобах, які не можуть бути пояснені з інших причин	Відсутній
Підвищена ШОЕ >20 мм/год	Відсутній
Кульгавість, шум або судинний біль	Відсутній
Нові типові ангиографічні характеристики	Не проводилося

Таблиця 8

Індекс DEI — Так (дата візиту: 15.05.2014)			
№ за/п	Патологія	Симптоми	Відмітка про наявність
1.	Системна	Нездужання/втрата маси тіла >2 кг, біль у м'язах/артралгія/ артрит, головний біль, лихоманка	Відсутні
2.	Шкірна	Гангрена, інші васкуліти шкіри	Відсутні
3.	Слизових оболонок		Відсутні
4.	Очей	Погіршення зору та ін.	Відсутні
5.	ЛОР-органів		Відсутні
6.	Грудної клітки	Персистуючий кашель, задишка/ хрипи, порушення дихання, кровохаркання/кровотеча, масивне кровохаркання	Відсутні
7.	Серцево-судинної системи	Шуми (в сонних артеріях, вертебральні, підключичні, ренальні, абдомінальні, пахові); асиметричність пульсу та артеріального тиску; відсутність пульсації; порушення кровообігу; каротидонія, аортальна недостатність, біль/шум тертя перикарда, ішемічний серцевий біль, застійна серцева недостатність, перикардит, кардіоміопатія, інфаркт міокарда/ стенокардія	Відсутні
8.	Абдомінальні	Гострий абдомінальний біль, перфорація кишечника/інфаркт, геморагічна діарея	Відсутні
9.	Ренальні	Гіпертензія: діастолічна >90 мм рт. ст., систолічна >140 мм рт. ст.; протеїнурія (>1+/0,2 г/добу), гематурія (>1+/10 еритроцити/мл), креатиніну (125–249 мкмоль/л), креатиніну (250–499 мкмоль/л), креатиніну (>500 мкмоль/л), підвищення креатиніну >30% або >25% зниження кліренсу креатиніну	Відсутні
10.	Нервової системи	Органічні розлади/деменція, судоми (негіпертонічні), інсульт, втрата свідомості, ураження спинного мозку	Відсутні
11.	Органів сечостатевої системи	Статеве безсилля, викидні	Відсутні

Інші судинні показники: ШОЕ — 17 мм/год; СРП — 9,8 г/л.
 Оцінка лікаря: неактивний.

Flamm S.D., White R.D., Hoffman G.S. (1998) The clinical application of «edema-weighted» magnetic resonance imaging in the assessment of Takayasu's arteritis. *Int. J. Cardiol.*, 66(1): 151–159.
Jennette J.C., Falk R.J., Bacon P.A. et al. (2013) 2012 revised international Chapel Hill consensus conference nomenclature of vasculitides. *Arthritis Rheum.*, 65(1): 1–11.
Keser G., Direskeneli H., Aksu K. (2014) Management of Takayasu arteritis: a systematic review. *Rheumatology (Oxford)*, 53(5): 793–801.
Kobayashi Y., Ishii K., Oda K. et al. (2005) Aortic Wall Inflammation Due to Takayasu Arteritis Imaged with 18F-FDG PET Coregistered with Enhanced CT. *J. Nucl. Med.*, 46(6): 917–922.

Meave A., Soto M.E., Reyes P.A. et al. (2007) Pre-pulseless Takayasu's Arteritis evaluated with 18F-FDG positron emission tomography and gadolinium-enhanced magnetic resonance angiography. *Tex. Heart Inst. J.*, 34(4): 466–469.

Meller J., Grabbe E., Becker W. et al. (2003) Value of F-18 FDG hybrid camera PET and MRI in early Takayasu aortitis. *Eur. Radiol.*, 13: 400–405.

Riegelman R.K. (1991) *Minimizing medical mistakes: art of medical decision making*. 1st ed., Little, Brown & Co, Boston, 228 p.

Salvarani C., Cantini F., Boiardi L. et al. (2003) Laboratory investigations useful in giant cell arteritis and Takayasu's arteritis. *Clin. Exp. Rheumatol.*, 21(32): 23–28.

Tezuka D., Haraguchi G., Ishihara T. et al. (2012) Role of FDG PET-CT in Takayasu arteritis: sensitive detection of recurrences. *JACC Cardiovasc. Imaging*, 5(4): 422–429.

Tso E., Flamm S.D., White R.D. et al. (2002) Takayasu arteritis: utility and limitations of magnetic resonance imaging in diagnosis and treatment. *Arthritis Rheum.*, 46: 1634–1642.

Webb M., Chambers A., Al-Nahhas A. et al. (2004) The role of 18F-FDG PET in characterising disease activity in Takayasu arteritis. *Eur. J. Nucl. Med. Mol. Imaging*, 31(5): 627–634.

СЛУЧАЙ РАННЕЙ «PRE-PULSELESS» ДИАГНОСТИКИ НЕСПЕЦИФИЧЕСКОГО АОРТОАРТЕРИИТА ПРИ ПОМОЩИ ПОЗИТРОННО-ЭМИССИОННОЙ ТОМОГРАФИИ/КОМПЬЮТЕРНОЙ ТОМОГРАФИИ

**С.И. Смиян, И.Ю. Головач,
Р.Р. Коморовский, Я.В. Кметюк,
А.В. Ашихмин**

Резюме. Приведен клинический случай пациентки с синдромом системного воспалительного ответа, которую с целью исключения онкологического заболевания направлено для проведения позитронно-эмиссионной томографии/компьютерной томографии с 18-фтордезоксиглюкозой (18-ФДГ ПЭТ/КТ). Сканирование с 18-ФДГ показало повышение метаболической активности во всех отделах аорты, подключичных, общих сонных и бедренных артериях, что сопоставимо с неспецифическим аортоартериитом Такаясу. Проанализированы возможности ис-

пользования 18-ФДГ ПЭТ/КТ для ранней диагностики артериита, а также целесообразность пересмотра существующих диагностических критериев артериита с учетом возможностей новейших методов обследования.

Ключевые слова: аортоартериит, болезнь Такаясу, 18-ФДГ ПЭТ/КТ.

A CASE OF DIAGNOSIS OF THE EARLY PRE-PULSELESS NONSPECIFIC AORTOARTERITIS USING POSITRON EMISSION TOMOGRAPHY/COMPUTED TOMOGRAPHY

**S.I. Smiyani, I.Yu. Holovach, R.R. Komorovsky,
Ya.V. Kmetiuk, A.V. Ashikhmin**

Summary. We present a case of a female patient presenting with systemic inflammatory response syndrome. The patient underwent 18F-fluorodeoxyglucose positron emission tomography/computed tomography (18-FDG PET/CT) for suspected malignancy. 18-FDG PET/CT images demonstrated intense F-18 FDG uptake in all aortic sections, bilateral subclavian, common carotid and femoral arteries consistent with Takayasu arteritis. The role of 18-FDG PET/CT scanning in the early diagnosis of arteritides is discussed as well as the need for revision of the existing diagnostic criteria of arteritides in the light of the novel diagnostic techniques.

Key words: aortoarteritis, Takayasu disease, 18-FDG PET/CT.

Адреса для листування:

Смиян Світлана Іванівна
Україна, 46001, Тернопіль, майдан Воли
ДВНЗ «Тернопільський державний медичний
університет ім. І.Я. Горбачевського
МОЗ України»,
кафедра внутрішньої медицини № 2
E-mail: smiyans@ukr.net

РЕФЕРАТИВНА ІНФОРМАЦІЯ

Ингибиторы протонной помпы (ИПП) могут вызывать гипомagneмию

Подготовил В.Г. Безшейко

ИПП — одни из наиболее часто назначаемых препаратов в мире. Несмотря на относительную безопасность, применение ИПП связано с рядом нежелательных явлений, включая диарею, ассоциированную с *Clostridium difficile*, интерстициальный нефрит, пневмонию, недостаток витамина В₁₂, остеопороз и переломы. В литературе появляются данные о повышении риска гипомagneмии после длительного приема ИПП. Впервые эту взаимосвязь описали в 2006 г., но по этой проблеме существует небольшая доказательная база, и данные часто носят противоречивый характер. А в наиболее крупном исследовании, посвященном этой проблеме, гипомagneмию отметили лишь у пациентов, принимавших диуретики.

В новом популяционном исследовании по типу случай — контроль группа ученых во главе с Джонатаном Зипурски (Johnathan Zipursky) подтвердила эти данные и связала случаи гипомagneмии при лечении ИПП с дополнительным приемом диуретиков.

Исследователи заключили, что на основании вычисления NNH можно сделать вывод о сравнительно безопасности ИПП в контексте гипомagneмии. В то время как рутинный скрининг уровня магния, скорее всего, не является необходимым, следует помнить об этой взаимосвязи при длительном применении ИПП и при лечении лиц с гипокалиемией или ассоциированными сердечными или неврологическими симптомами.

Zipursky J., Macdonald E.M., Hollands S. et al. (2014) Proton Pump Inhibitors and Hospitalization with Hypomagnesemia: A Population-Based Case-Control Study. *PLoS Medicine*, 30 September (<http://www.plosmedicine.org/article/info:doi/10.1371/journal.pmed.1001736#pmed.1001736-Danziger1>).