

УДК: 616.65-006.6:621.3

ДОСЛІДЖЕННЯ ВПЛИВУ РІЗНИХ ДОЗ НАНОЧАСТИНОК ЗОЛОТА НА КСЕНОГРАФТИ РАКУ ПЕРЕДМІХУРОВОЇ ЗАЛОЗИ

О.Г. Резніков¹, О.А. Салівоник¹, О.В. Сачинська¹, Л.В. Чайковська¹,
Л.І. Полякова¹, В.М. Григоренко², О.В. Усатенко³

¹ ДУ «Інститут ендокринології та обміну речовин
ім. В.П. Комісаренка НАМН України»

² ДУ «Інститут урології НАМН України»

³ Науково-дослідний інститут нанотехнологічної індустрії
Відкритого міжнародного університету розвитку людини «Україна»

Вступ. Рак передміхурової залози (ПЗ) є гормонозалежним злоякісним захворюванням, яке в багатьох випадках ефективно лікується засобами андрогенної депривації. Разом з тим відбуваються пошуки інших препаратів для терапії цієї патології, які здатні селективно впливати на пухлину. Такі нові можливості в онкології відкривають нанотехнології і особливо – нанофармакологія [1, 2].

Наноструктури починають відігравати значну роль у молекулярній біології, медицині, фармакології, фармації. Завдяки розміру, формі, хімічному складу, заряду та структурі наночастинки мають унікальні властивості, що робить їх перспективними матеріалами для застосування у різноманітних сферах діяльності людини [3]. У медицині наночастинки мають перспективу застосування задля ультрачутливого виявлення біомолекул (біосенсори), діагностичної візуалізації, фотодинамічної терапії, цільової доставки лікарських речовин до органів-мішеней [4, 5].

Зростає інтерес фахівців різних спеціальностей до наночастинок золота. Це пов'язано з перспективністю широкого їх застосування: як векторів для цільової доставки протипухлинних, протизапальних та протимікробних засобів, для створення біосенсорів, а також як контрастних агентів, ефективніших за стандартні препарати на основі йод-похідних сполук [6]. Залишається відкритим питання щодо можливості самостійного використання наночастинок золота як протипухлинних препаратів.

На жаль, відомостей про вплив наночастинок золота на ракову тканину ПЗ людини майже немає. Продемонстровано цитотоксичний вплив наночастинок золота *in vitro* на клітини лінії PC-3 аденокарциноми ПЗ людини [7]. Що стосується вивчення протипухлинної активності наночастинок золота *in vivo* відносно раку ПЗ,

то попередніми нашими дослідженнями було показано цитотоксичний вплив високої дози нанозолота (160 мкг/кг маси тіла) на нефро-субкапсулярні гетеротрансплантати тканини раку ПЗ людини (ксенографти) [8]. Проте залишається відкритим питання про ефективність застосованого нами препарату при використанні значно менших доз.

Мета дослідження. Дослідити на експериментальній моделі гетеротрансплантації тканини раку ПЗ протипухлинну ефективність низьких доз колоїдного розчину наночастинок золота (0,64 мкг/кг, 1,7 мкг/кг та 6,4 мкг/кг) і виявити можливу залежність ефекту від дози діючого агента.

Матеріали та методи дослідження. У дослідженні використано полідисперсний колоїдний розчин наночастинок золота із середнім розміром 25,2 нм із переважанням частинок розміром 21,8 нм (42,5% від загальної кількості наночастинок). Розмірні характеристики вихідного розчину підтверджено дослідженнями на лазерно-кореляційному спектроскопі та електронною мікроскопією.

Досліди проведено на самцях мишей лінії СВА із масою тіла 20–25 г, отриманих у розпліднику віварія ДУ «Інститут ендокринології та обміну речовин ім. В.П. Комісаренка НАМН України». Тварини утримувались у стандартних умовах віварія із вільним доступом до питної води та біокорму. Тварин утримували та використовували згідно з біоетичними вимогами Європейської конвенції про захист хребетних тварин, яких використовують в експериментальних та інших наукових цілях (Страсбург, лютий 1986 р.).

Тестування протипухлинної активності проводили нефро-субкапсулярним методом, що полягає у трансплантації злоякісної пухлини, в

даному випадку тканини аденокарциноми ПЗ людини, під капсулу нирки мишей лінії СВА та реєстрації росту пухлини на тлі введення тестованої речовини [9]. Обов'язковим елементом методики є гістологічна оцінка протипухлинного ефекту [10]. В експериментальних дослідженнях використано злоякісні пухлини, видалені під час планової радикальної простатектомії у шести хворих на рак ПЗ (за попередньою інформованою згодою) в ДУ «Інститут урології НАМН України», які не отримували попередньої фармакотерапії.

Фрагменти пухлини відбирали в стерильних умовах, доставляли в лабораторію в охоложеному середовищі MEM (Serva), що містило сольову суміш Хенкса і буфер HEPES. Пухлину нарізали на шматочки масою 1 мг і підсаджували під капсулу лівої нирки мишей (по 2 ксенографти) під хлоралгідратним наркозом. Після триденного періоду вільного росту пухлини мишам вводили підшкірно ізотонічний водний розчин нанозолота в дозах 0,64 мкг/кг, 1,7 мкг/кг або 6,4 мкг/кг маси тіла, а контрольним тваринам – розчинник впродовж подальших трьох днів. Через 24 години після останнього введення препарату тварин декапітували під легким ефірним наркозом, ксенографти і сім'яники видаляли і зважували. Протипухлинний ефект оцінювали за ступенем гальмування зростання маси ксенографтів, порівнюючи величини приросту їх маси в дослідній і контрольній групах, а також за гістологічними ознаками. З метою перевірки андрогенної залежності пухлини, окрему групу склали миші-реципієнти ксенографтів, які були кастровані перед трансплантацією пухлини і в подальшому отримували підшкірно тільки фізіологічний розчин. Достовірність різниці ($P < 0,05$) оцінювали за критерієм *t* Стьюдента.

При патоморфологічному дослідженні післяопераційного матеріалу всі пухлини були ідентифіковані як аденокарциноми. Для гістологічного вивчення вихідної пухлинної ткани-

ни ксенографтів і сім'яників готували зрізи товщиною 4–5 мкм, фарбували їх гематоксином і еозином. Гістологічні препарати вивчали на світлооптичному мікроскопі Leica DME (Leica Microsystems, Німеччина).

Результати та їх обговорення. П'ять пухлин при гістологічному дослідженні отримали оцінку 6 балів за індексом Глісона, лише одна пухлина – 7 балів. Залежність від андрогенів підтверджувалась повним гальмуванням приросту маси ксенографтів у групі кастрованих тварин. У всіх досліджуваних групах із введенням наночастинок золота спостерігалось повне гальмування приросту маси у порівнянні з контрольною групою (табл. 1). Найбільший регрес приросту маси ксенографтів спостерігався при застосуванні наночастинок золота в дозі 1,7 мкг/кг. Дозозалежного ефекту при застосуванні різних доз нанозолота не спостерігалось. Протипухлинна ефективність препаратів була достатньо високою навіть при низьких досліджених дозах.

У ксенографтах аденокарциноми ПЗ людини, вилучених у тварин контрольної групи на 7-й день після трансплантації, в цілому зберігалась структура первинної пухлини. Спостерігався набряк строми і невелика інфільтрація лейкоцитами на периферії ксенографтів як прояв реакції імунної системи на трансплантат (рис. 1). Така реакція також мала місце у всіх дослідних групах.

При застосуванні препарату нанозолота в дозі 0,67 мкг/кг в епітеліальних клітинах ксенографтів спостерігали помірно виражену вакуолізацію цитоплазми без значних деструктивних змін, проте в них зберігались великі світлі ядра з великим чітким ядерцем (рис. 2). При збільшенні дози до 1,7 мкг/кг значно зростала вакуолізація цитоплазми. Вакуолі були великими, самі клітини виглядали пошкодженими, а їх розташування дезорганізованим. Деякі клітини мали розірвані мембрани внаслідок внутрішньо-

Таблиця 1

Вплив наночастинок золота на приріст маси ($M \pm m$) ксенотрансплантатів аденокарциноми ПЗ людини, підсаджених під капсулу нирки мишей

Група тварин	Кількість ксенографтів	Маса ксенографтів, мг		Приріст маси, % від початкової	% від контролю
		початкова	кінцева		
Контроль	64	1,00±0,01	1,43±0,05 ⁶	+43,0	100
Кастрація	42	1,03±0,01	0,96±0,04 ^a	-7,0	-16,2
Нано-Au, 0,64 мкг/кг	30	1,00±0,01	1,05±0,05 ^a	+5,0	11,6
Нано-Au, 1,7 мкг/кг	28	1,00±0,01	0,91±0,05 ^a	-9,0	-20,9
Нано-Au, 6,4 мкг/кг	38	1,00±0,01	0,99±0,05 ^a	-1,0	-2,3

Примітка: $P < 0,05$ – вірогідна різниця по відношенню: ^a – до контролю; ⁶ – до початкової маси.

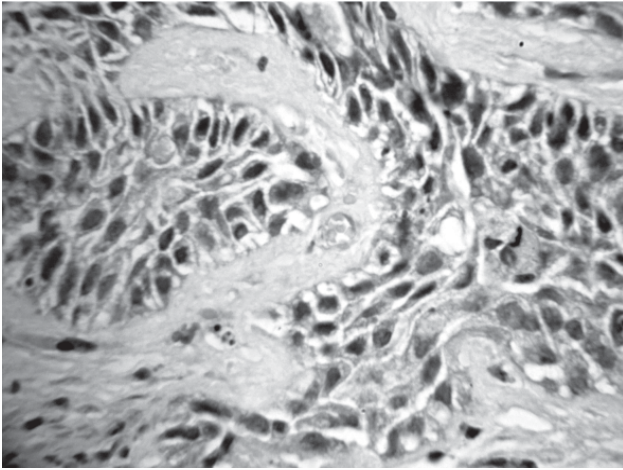


Рис. 1. Мікрофотографія ксенотрансплантату аденокарциноми передміхурової залози людини. Контроль, об. х 40

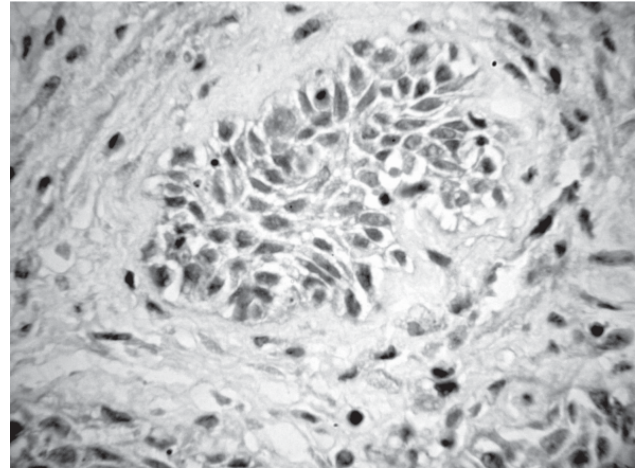


Рис. 2. Мікрофотографія ксенотрансплантату аденокарциноми передміхурової залози людини при дії наночастинок золота в дозі 0,64 мкг/кг, об. х 40

клітинного набряку. Їх ядра були меншого розміру, більш гіперхромними в порівнянні з такими у групі тварин, яким вводили нанозолото у дозі 0,67 мкг/кг (рис. 3). При дозі 6,4 мкг/кг ще більша частина епітеліальних клітин аденокарциноми мала гіперхромні ядра. У частині цих клітин ядра були пікнотичні, та спостерігалась значна редукція цитоплазми (рис. 4).

Загалом ці зміни оцінюються нами як прояв початкового руйнування, який в поодиноких клітинах досягав повної деструкції.

Хоча дані вимірювання маси ксенографтів не продемонстрували залежності ефекту від дози препарату, результати гістологічного дослідження свідчать про наявність такої залежності в діа-

пазоні досліджених доз. За даними наших попередніх досліджень [8], застосування нанозолота в дозі 160 мкг/кг призводило до більш виражених патологічних змін, а саме, некрозу у стромі та малігнізованих епітеліальних клітинах, сильного перичелюлярного набряку навколо епітеліальних клітин або до руйнування плазмолем.

Ми припускали, що гальмування росту пухлини може бути спричинене зменшенням продукції тестикулярного тестостерону у мишей-реципієнтів внаслідок патогенного впливу нанозолота на сім'яники, тим більше, що в літературі є відомості про ушкоджуючий ефект наночастинок золота розміром 2–5 нм у сім'яниках мишей [11]. Проте в наших дослідах маса

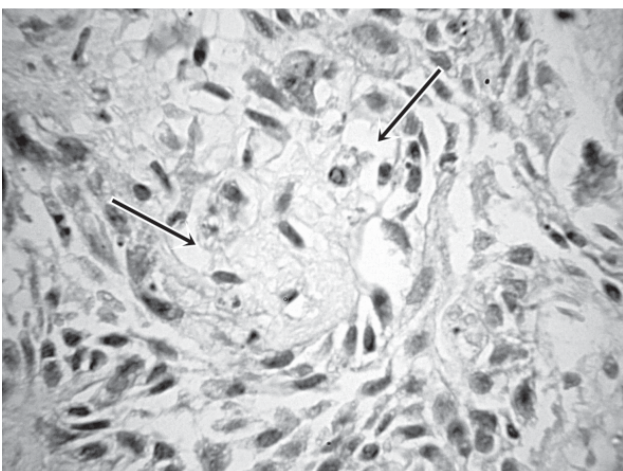


Рис. 3. Мікрофотографія ксенотрансплантату аденокарциноми передміхурової залози людини при дії наночастинок золота в дозі 1,7 мкг/кг, об.х 40. Стрілками позначено вакуолізацію цитоплазми в малігнізованому епітелії

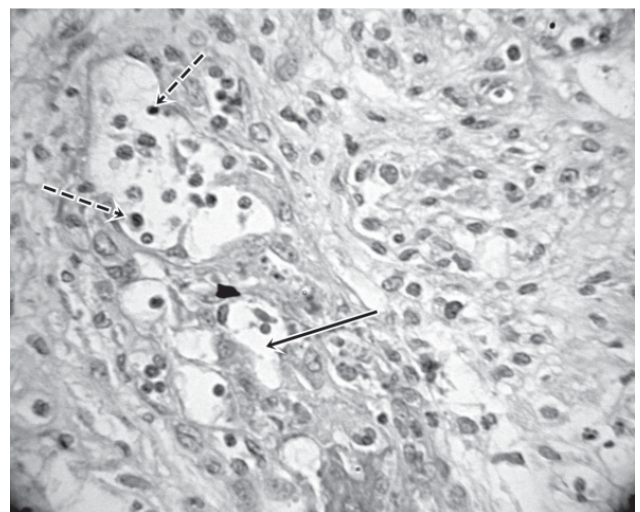


Рис. 4. Мікрофотографія ксенотрансплантату аденокарциноми передміхурової залози людини при дії наночастинок золота в дозі 6,4 мкг/кг, об.х 40. Суцільна стрілка показує вакуолізацію цитоплазми, а пунктирні – ущільнені гіперхромні ядра в малігнізованому епітелії

сім'яників у контрольній та дослідних групах не відрізнялась, а при гістологічному дослідженні не виявлено патологічних змін у гонадах, що свідчить про ймовірний прямий вплив препарату на пухлинну тканину.

При розтині тіл мишей-реципієнтів видимих патологічних змін органів і тканин не спостерігали.

Ідея застосування наночастинок золота в медицині, так само як і інших наноматеріалів, базується на тому, що в нанорозмірній формі (до 100 нм) речовини набувають унікальних властивостей, відмінних від властивостей речовин у макродисперсній формі. Зокрема, велика питома поверхня наночастинок призводить до того, що поверхневі явища починають переважати в процесах їх взаємодії з макромолекулами і біологічними об'єктами [12]. Наслідком цього є те, що навіть невисокі концентрації наночастинок, які не мають значного токсичного ефекту, можуть значною мірою впливати на живі організми.

Природним чином виникає питання про ймовірні механізми протипухлинної дії наночастинок золота. Особливу увагу привертає висока афінність наночастинок золота до пухлинних клітин в організмі тварин-пухлиноносіїв [13]. Вона пояснюється кількома причинами, зокрема, селективним накопиченням наночастинок у пухлинах через порушення проникності клітинних мембран, зміною електрохімічних властивостей наночастинок при контакті з цими клітинами, їх каталітичними властивостями щодо біохімічних процесів на поверхні і всередині клітин [14, 15].

З літератури відомо, що наночастинок золота потрапляють всередину клітини шляхом

ендоцитозу [16]. Залежно від розміру, вони мають різну внутрішньоклітинну локалізацію. Наночастинок розміром 10–20 нм переважно накопичуються у вакуолях. Для 30–45 нм характерна акумуляція в лізосомах. Наночастинок розміром 3–5 нм легко потрапляють до ядра. Саме тому біологічні ефекти наночастинок металів суттєво залежать від їх розміру. Спираючись на ці відомості, можна припустити, що в наших експериментах із використанням наночастинок золота розміром близько 20 нм їх накопичення відбувалось здебільшого у вакуолях. Це підтверджується значною вакуолізацією клітин у дослідженому матеріалі.

Оцінюючи перспективи терапевтичного застосування наночастинок золота, слід брати до уваги їхню можливу загальну токсичність щодо органів і систем. Доцільно відзначити, що в наших дослідках під час застосування препарату нанозолота у тварин-реципієнтів не відмічалось порушень у поведінці. Вони активно споживали їжу та воду, мали звичайну рухову активність і нормальний вигляд шерсті. Але зважаючи на короткий термін введення наночастинок золота, остаточні висновки можливо зробити лише на підставі більш тривалих досліджень.

Висновки

1. Колоїдний розчин наночастинок золота із середнім розміром 25,2 нм при парентеральному введенні в діапазоні доз 0,64–6,4 мкг/кг маси тіла призводить до зупинки росту ксенографтів андрогензалежної аденокарциноми ПЗ людини у мишей.

2. Результати гістологічного дослідження ксенографтів свідчать про наявність ознак дозозалежного цитотоксичного впливу наночастинок золота на малігнізований епітелій ПЗ.

Список літератури

1. *Нанонаука і нанотехнології: технічний, медичний та соціальний аспекти* / Б.Є. Патон, В.Ф. Москаленко, І.С. Чекман [та ін.] // *Вісн. НАН України*. – 2009. – № 6. – С. 18–26.
2. *Рак передміхурової залози: поширеність патології в Україні* / В.М. Григоренко, Н.В. Бровко, Р.О. Данилець, А.В. Бардін // *Урологія*. – 2014. – № 2. – С. 24–29.
3. *Фостер Л. Нанотехнологии. Наука, инновации и возможности* / Л. Фостер; [пер. с англ.]. – Москва: Техносфера, 2008. – 352 с.
4. *Caruthers S.D. Nanotechnological applications in medicine* / S.D. Caruthers, S.A. Wickline, G.M. Lanza // *Current Opinion Biotechnology*. – 2007. – Vol. 18. – P. 26–30.
5. *Чекман І.С. Наночастинок: властивості та перспективи застосування* / І.С. Чекман // *Укр. біохім. журн.* – 2009. – № 1. – С. 122–129.
6. *Gold nanoparticles: a new X-ray contrast agent* / J.B. Hall, M.A. Dobrovolskaia, A.K. Patri [et al.] // *Nanomedicine*. – 2007. – Vol. 2, N 6. – P. 789–803.
7. *Arnida. Cellular uptake and toxicity of gold nanoparticles in prostate cancer cells: a comparative study of rods and spheres* / Arnida, Malugin A., Ghandehari // *J. Appl Toxicol.* – 2010. – V. 30, N 3. – P. 212–217.

8. Наночастишки золота виявляють протипухлинну активність у гетеротрансплантатах андрогензалежного раку передміхурової залози людини / О.Г. Резников, Л.І. Полякова, О.В. Усатенко, Л.В. Чайковська, О.В. Сачинська // *Фармакол. і лік. токсикол.* — 2013. — № 3 (34). — С. 58–62.

9. *Chemotherapy responsiveness of human tumors as first transplant generation xenografts in the normal mouse six day subrenal capsule assay* / A.E. Bogden [et al.] // *Cancer*. 1981. — Vol. 48(1). — P. 10–20.

10. Резников А.Г. *Методология тестирования противоопухолевой активности фармакологических препаратов на нефросубкапсулярных ксенографтах у мышей* / А.Г. Резников // *Фармакологія та лікарська токсикологія.* — 2013. — № 6 (36). — С. 96–100.

11. Zakhidov S.T. *Effect of gold nanoparticles on mouse spermatogenesis* / S.T. Zakhidov // *Biology bulletin.* — 2012. — V. 39. — P. 229–236.

12. *Nanoparticles: pharmacological and toxicological significance* / C. Medina, M.J. Santos-Martinez, A. Radomski [et al.] // *Br. J. Pharmacol.* — 2007. — Vol. 150. — P. 552–558.

13. Контактна взаємодія наночастинок золота з пухлинними клітинами: вплив розміру та концепції / Л.С. Резніченко, С.І. Шпильова, Т.Г. Грузіна [та ін.] // *Доповіді НАНУ.* — 2010. — № 2. — С. 170–174.

14. Капля А.А. *Изоферменты Na^+ , K^+ -АТФ-азы и Ca^{2+} -АТФ-азы в злокачественных новообразованиях* / А.А. Капля, С.В. Хижняк, А.Г. Кудрявцева // *Укр. біохім. журн.* — 2006. — Т. 78, № 1. — С. 29–41.

15. *Colloidal gold: novel nanoparticle vector for tumor directed drug delivery* / G.F. Paciotti, L. Myer, D. Weinreich [et al.] // *Drug Deliv.* — 2004. — Vol. 11, N 3. — P. 169–183.

16. Резніченко Л.С. *Біохімічні ефекти впливу наночастинок золота на прокаріотичні та еукаріотичні клітини* / дис. на здобуття ступ. канд. біол. наук. — Київ, 2010. — 148 с.

Реферат

ИССЛЕДОВАНИЕ ВЛИЯНИЯ РАЗЛИЧНЫХ ДОЗ НАНОЧАСТИЦ ЗОЛОТА НА КСЕНОГРАФТЫ РАКА ПРЕДСТАТЕЛЬНОЙ ЖЕЛЕЗЫ ЧЕЛОВЕКА

А.Г. Резников, О.А. Саливоньк,
О.В. Сачинская, Л.В. Чайковская,
Л.И. Полякова, В.Н. Григоренко,
А.В. Усатенко

Одним из возможных перспективных направлений фармакотерапии рака предстательной железы является использование наночастиц золота. В данной работе исследовано влияние коллоидного раствора наночастиц золота, покрытых поливинилпирролидоном, со средним размером 25 нм в суточных дозах 0,64 мкг/кг, 1,7 мкг/кг, 6,4 мкг/кг массы тела на рост и гистологическое строение ксенографтов андрогензависимой аденокарциномы предстательной железы человека, трансплантированных под капсулу почки мышей линии СВА. Введение препарата начинали на четвертый день после трансплантации. Эффект оценивали по приросту массы ксенографтов в сравнении с контрольной группой, результатам гистологического исследования ксенографтов и семенников. Андрогензависимый характер опухоли подтверждали остановкой ее роста в условиях андрогенной абляции у предварительно кастрированных мышей-реципиентов. Трехдневное введение препарата также при-

Summary

STUDY OF THE GOLD NANOPARTICLES VARIOUS DOSAGE EFFECTS ON HUMAN PROSTATE CANCER XENOGRAFTS

A.G. Reznikov, O.A. Salivonyk,
O.V. Sachynskaya, L.V. Chaikovskaya,
L.I. Polyakova, V.N. Grigorenko,
A.V. Usatenko

Administration of the gold nano-particles might be one of the promising therapeutic modalities in prostate cancer. In this work, there were studied effects of colloidal solution of the gold nano-particles covered with polyvinylpyrrolidone with an average size of 25 nm at daily doses of 0.64 mg/kg, 1.7 mg/kg, 6.4 mg/kg body weight subcutaneously on growth and histological structure of the human prostate cancer xenografts that had been transplanted under the kidney capsule of CBA mice. Injections of the preparation have been started on the fourth day after transplantation. Effect of the treatment on the xenografts growth and histology of the xenografts and gonads in comparison with controls was evaluated. Androgen-dependent phenotype of the tumors was proved by xenografts growth attenuation after androgen ablation in previously castrated recipient mice. Three-day administration of the preparation caused growth arrest of the xenografts. Pathohistological examination of the xenografts revealed the features

водило к остановке роста ксенографтов. Результаты патогистологического исследования ксенографтов свидетельствуют о наличии признаков дозозависимого цитотоксического влияния наночастиц золота на малигнизированный эпителий предстательной железы. Масса семенников не изменялась, патоморфологических изменений в них не выявлено, что свидетельствует о прямом, а не опосредованном снижением секреции тестостерона, влиянии наночастиц золота на опухолевую ткань. Результаты исследования указывают на целесообразность дальнейшего изучения влияния наночастиц золота на раковую ткань предстательной железы на других экспериментальных моделях.

Ключевые слова: рак предстательной железы, наночастицы золота, ксенографт, мышь.

Адреса для листування

Резніков Олександр Григорович
E-mail: reprod@i.com.ua

of dose-dependent cytotoxic effect of gold nanoparticles on malignant prostate epithelium. The gonad weights did not change, pathomorphological changes in their tissues were not revealed. This observation indicates that gold nano-particles effect on the tumor tissues is rather the result of direct influence, not a decrease in testosterone secretion. The results of the study make reasonable further investigation gold nano-particles effects on prostate cancer in other experimental models.

Key words: prostate cancer, gold nanoparticles, xenograft, mouse.