

А.А. Ким, В.Д. Куроедова, П.Ю. Прокопьева

РЕЗУЛЬТАТЫ ЛЕЧЕНИЯ СКУЧЕННОСТИ ЗУБОВ В СМЕННОМ ПРИКУСЕ АППАРАТАМИ «BIOBLOC» СОБСТВЕННОЙ МОДИФИКАЦИИ

Высшее государственное учебное заведение Украины
«Украинская медицинская стоматологическая академия»

Распространенность ЗЧА у детей значительно выросла за последние десятилетия и составляет от 36,6% до 91,45% в зависимости от возраста, пола и региона исследования [1, 2, 3].

Скученность зубов – наиболее распространенная патология зубочелюстной системы в сменном прикусе и в большинстве случаев осложняет другие, более серьезные аномалии зубочелюстной системы: недоразвитие челюстей, их сужение и укорочение, различные нарушения прикуса [2].

Чем больше уплощена кривая Шпее, тем более благоприятные условия для правильной окклюзии, тем меньше скученность зубов [4], поэтому степень выраженности кривой Шпее является одним из показателей скученности зубов.

В настоящее время по показаниям используются различные консервативные методы лечения скученности зубов у детей в сменном прикусе.

Наиболее распространенным является применение съемной расширяющей пластинки с винтом. Однако проблемой этого метода является отсутствие механизмов коррекции кривой Шпее, длины зубного ряда, формы его в переднем участке. Кроме того, фиксация этих аппаратов не совершенна.

В настоящее время пристальное внимание уделяют поиску новых конструкций ортодонтических аппаратов, устраняющих перечисленные недостатки.

Цель исследования. Изучить эффективность применения аппаратов «Biobloc I» [5] на верхнюю и нижнюю в собственной модификации челюсть при лечении па-

циентов со скученностью зубов в сменном прикусе.

Материалы и методы. Проведено лечение 66 пациентов со скученностью зубов с помощью аппаратов «Biobloc I» на верхнюю челюсть и «Biobloc I» на нижнюю челюсть в собственной модификации (заявка на патент № 201010856 от 09.09.10). Пациенты были разделены на две группы: Дети с ранним сменным прикусом (30 человек) и дети с поздним сменным прикусом (36 человек). Осуществлена биометрия 132 гипсовых моделей до и после лечения.

У всех пациентов конструкции применяли одновременно и круглосуточно, в том числе и во время жевания на обе челюсти.

Аппарат «Biobloc I» с винтом на верхнюю челюсть увеличивает трансверзальные и сагиттальные ее размеры (рис. 1).

Аппарат составляют различные проволочные элементы,

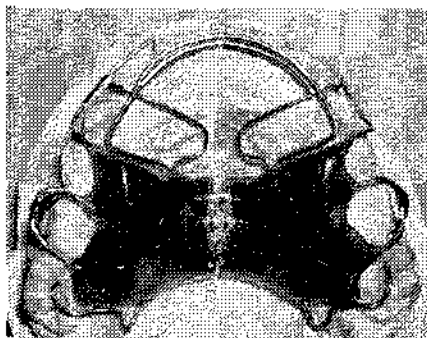


Рис. 1. Аппарат «Biobloc I» на верхнюю челюсть

фиксированные в его пластмассовом базисе: вестибулярная дуга для контроля перемещения резцов, отростки для сближения резцов, интрузионные отростки на моляры, протрагирующие дуги под резцы и клыки для устране-

ния скученности во фронтальном участке, удлинения переднего участка верхней челюсти и изменения инклинации верхних резцов, кламмеры из проволоки крзат-конструкции Б. Хенга. Оклюзионные площадки с небной стороны дают возможность использовать аппарат во время жевания.

Для точной коррекции интрузии верхних резцов использовались фотополимерные накладки, на вестибулярной их поверхности, на середине клинической высоты коронок или чуть ниже, что обеспечивает наилучший контроль торка этих зубов при расположении вестибулярной дуги под накладками.

Лечение скученности нижних фронтальных зубов, сопровождающейся сужением и укорочением нижней челюсти, проводилось модифицированным нами аппаратом «Biobloc I» на нижнюю челюсть (рис. 2).

За счет наличия винта и протрагирующих дуг одновременно аппараты способны изменять ши-

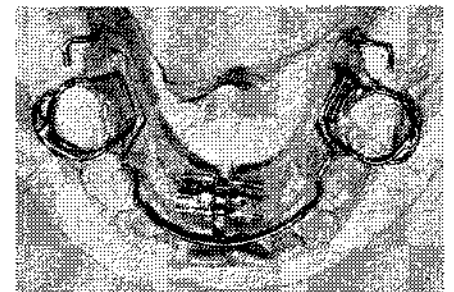


Рис. 2. Аппарат «Biobloc I» на нижнюю челюсть в собственной модификации (заявка на патент № 2010 10856 от 09.09.10)

рину и длину челюстей, а также выравнять окклюзионную плоскость, устраняя таким образом скученность зубов во фронтальном участке.

Результаты исследования

При анализе формы челюстей у пациентов со скученностью зубов до лечения правильная форма верхней и нижней челюстей была выявлена всего у 14 пациентов (21,2%). Большинство детей (60,6%) имели углубленную кривую Шпее (более 2 мм). Глубокое резцовое перекрытие было диагностировано у 61% детей, причем почти у половины из них это состояние сопровождалось выраженными косметическими нарушениями. Выстояние верхнечелюстных резцов из-под верхней губы более чем на 2,5 мм определялось у 21 ребенка, что составило 31,8% обследованных.

Дети с ранним сменным прикусом до лечения имели сужение челюстей менее 2 мм в 60% случаев, сужение от 2 до 5 мм - в 26,7% и более 5 мм - в 13,3%. В позднем сменном прикусе тяжесть патологии нарастала. Сужение менее 2 мм уже имели всего 33,3% детей, а сужение 2-5 мм было диагностировано в 50% случаев. Выраженное сужение более 5 мм имели 16,67% пациентов.

При анализе фронтальной недостаточности дефицит места во фронтальном участке выявлен в 75,8%. При измерении опорных зон верхней и нижней челюстей пациентов выявлено, что на верхней челюсти пространственный резерв имели 27,3% детей, а у 72,7% детей определен дефицит места. На нижней челюсти только 33,3% детей имели недостаток места в боковых участках. У 15,2% имеющееся место соответствовало потребности, а еще 45,5% имели пространственный резерв около 3 мм ($3 \pm 1,22$ мм).

Период активного лечения на верхней челюсти составил в среднем $4,5 \pm 1,1$ месяца, на нижней челюсти - $6,3 \pm 0,9$ месяца. После лечения нормализация формы верхней челюсти произошла у подавляющего большинства пациентов. Правильная форма верхней челюсти отмечена у 64 пациентов (97%). Нормализация формы нижней челюсти также определена у большинства пациентов (92,4%). 5 детей (7,6%) после лечения имели уплощенный нижний зубной ряд. Однако это было связано не с не-

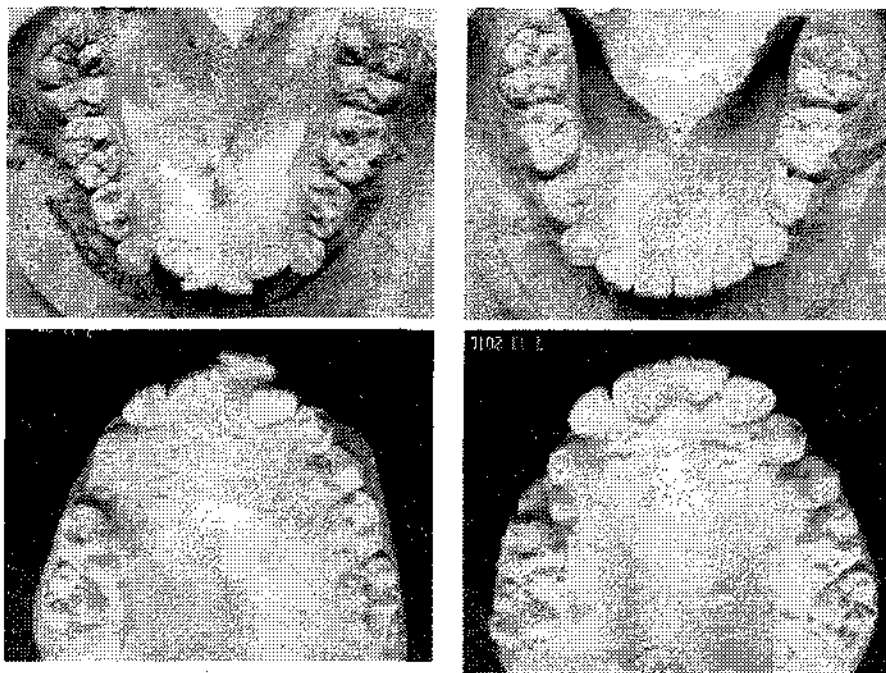


Рис. 3. Пациент, 9 лет, верхняя и нижняя челюсти до и после лечения

возможностью продолжить активацию протрагирующих дуг, а с индивидуальными особенностями строения преддверия полости рта и гиперфункцией мышцы нижней губы. Дальнейшая протракция нижнечелюстных резцов в данном случае могла бы привести к истончению костно-слизистой вестибулярной пластины.

Расширение верхней челюсти в области первых молочных моляров (первых премоляров) в среднем произошло на $4,77$ мм (ранний сменный прикус - с $35,33 \pm 1,73$ до $40,28 \pm 1,61$, $p < 0,01$; поздний сменный - с $35,11 \pm 1,78$ до $39,70 \pm 1,43$, $p < 0,05$), а в области первых постоянных моляров - на $5,99$ мм (ранний сменный прикус - с $44,93 \pm 2,07$ до $51,73 \pm 1,881$, $p < 0,01$; поздний сменный - с $45,76 \pm 1,88$ до $50,87 \pm 1,71$, $p < 0,05$).

Увеличение трансверсальных размеров нижней челюсти в области первых молочных моляров (первых премоляров) в среднем произошло на $3,33$ мм ($p < 0,05$), а в области первых постоянных моляров - на $3,57$ мм ($p > 0,05$). Нормализация размеров нижней челюсти (необходимая ширина вычислена по Ронп) наступила в 87,3%.

Увеличение лонгитудинальных размеров верхней и нижней челюстей в процессе лечения было различным: удлинение верхней

челюсти произошло в среднем на 3 мм, а нижней - на 2,69 мм ($p < 0,05$ в позднем сменном прикусе).

После курса терапии на верхней и нижней челюстях у всех 66 пациентов (100%) было получено необходимое место для резцов (рис. 3).

Изменение положения верхнечелюстных резцов в вертикальной плоскости оценивали в динамике по лицевым признакам. Вколачивание резцов на 1 мм происходило в течение 5-7 недель.

В результате лечения нормализация положения верхнечелюстных резцов произошла у 10 из 11 пациентов (90,1%). Один ребенок отказался от выполнения данной методики в связи с жалобами на неприятные ощущения в области фронтальных зубов.

Выводы. Нормализация формы нижней и верхней челюстей в короткие сроки произошла благодаря одновременному воздействию элементов аппаратов в трех плоскостях. Таким образом, аппарат «Biobloc I» на верхнюю челюсть и модифицированный аппарат «Biobloc I» на нижнюю челюсть являются оптимальными конструкциями для нормализации формы челюстей в период смены зубов и в короткие сроки (4-6 месяцев) нормализуют биометрические параметры челюстей.

Литература

1. Алимский А.В. Состояние временного прикуса и нуждаемость в стоматологической помощи дошкольников г. Липецка / А.В. Алимский, А.И. Хамчишкин // Стоматология для всех. - 2002. - №2. - С. 28-29.

2. Зубкова Л.П. Глибокий та відкритий прикуси у дітей, підлітків та дорослих, методи їх діагностики і лікування: автореф. дис. на здобуття наук. ступеня доктора мед. наук : спец. 14.01.22 «Стоматологія» / Л.П. Зубкова. - Полтава, 1998. - 34 с.

3. Проффит У.Р. Современная ортодонтия; пер. с англ. под ред. чл.-кор. РАМН, проф. Л.С. Персина / У.Р. Проффит. - М.: МЕДпресс-информ, 2006 - 560 с.: ил.

4. Нётцель Ф. Практическое руководство по ортодонтической диагностике. Анализ и таблицы для использования в практике / Ф. Нётцель, К. Шульц; научн. ред. изд. на русск. яз. к.м.н. М.С. Драгомирецкой. - Львов: ГалДент, 2006. - 176 с. - 264 рис.

5. Mew J. Biobloc therapy. Limited edition / John Mew. - England, 1986. - 289 p.

*Стаття надійшла
20.12.2010 р.*

Резюме

Апарат "Biobloc I" на верхню щелепу і модифікований апарат "Biobloc I" на нижню щелепу є оптимальними конструкціями для нормалізації форми щелеп у період зміни зубів і в короткі терміни (4-6 місяців) нормалізують біометричні параметри щелеп.

Ключові слова: змінений прикус, скученість зубів, "Biobloc".

Summary

Orthodontic device Biobloc I for upper jaw and modified device Biobloc I for lower jaw are considered to be the most useful orthodontic constructions for the short-term (4-6 months) normalization of jaw shape at mixed dentition period. It provides jaw biometric parameters normalization as well.

Key words: mixed dentition, teeth crowding, Biobloc.