

ЛІКУВАННЯ ПЕРЕЛОМІВ НИЖНЬОЇ ЩЕЛЕПИ НАЗУБНИМИ ДРОТЯНИМИ ШИНАМИ НОВОЇ КОНСТРУКЦІЇ

ВДНЗУ «Українська медична стоматологічна академія»
Дніпропетровська державна медична академія*

Нині серед стоматологів панує думка, що двощелепне шинування є анахронічним методом лікування переломів нижньої щелепи, і перевагу слід віддавати оперативним методам. Проте, за літературними даними, назубні шини мають широке практичне значення в світовій практиці, і до 90 % переломів нижньої щелепи в межах зубного ряду лікують методом двощелепного шинування [1,2]. За кордоном користуються різними конструкціями стандартних шин зі сталеві стрічки (шини Erich, Schuchardt, Dautrey, Winter, Sauer, Aarhus) і поліамідних матеріалів, які можна згинати в різних площинах [2,3,4].

Метод привертає увагу своєю простотою й економічністю, проте йому властиві істотні недоліки. До них можна віднести трудомісткість і необхідність індивідуального виготовлення шин. Потрібно мати добрі мануальні навички лікаря і великі витрати часу через часті поетапні примірки шини до зубної дуги [5, 6].

На наш погляд, значним недоліком відомої методики двощелепного шинування є трудність збереження репозиції відламків нижньої щелепи, адже під час накладення шин відбувається повторний зсув кісткових фрагментів щелепи. Частіше спостерігають 2 види порушень прикусу: повна відсутність контакту зубів-антагоністів на одному з відламків або супраоклюзія на 8-х зубах. За таких умов жорстка стрічкова або дротяна шина діє подібно до активного ортодонтичного апарата, сила дії якого здійснюється лігатурою і гумовою тягою [7,8]. А в найближчі кілька днів після накладення шин і міжщелепної тяги зуби на боці неповного контакту між антагоністами входять у контакт за рахунок висунення їх із альвеол. Після зняття шин і припинення дії еластичної тяги вони повертаються в альвеоли і ми спо-

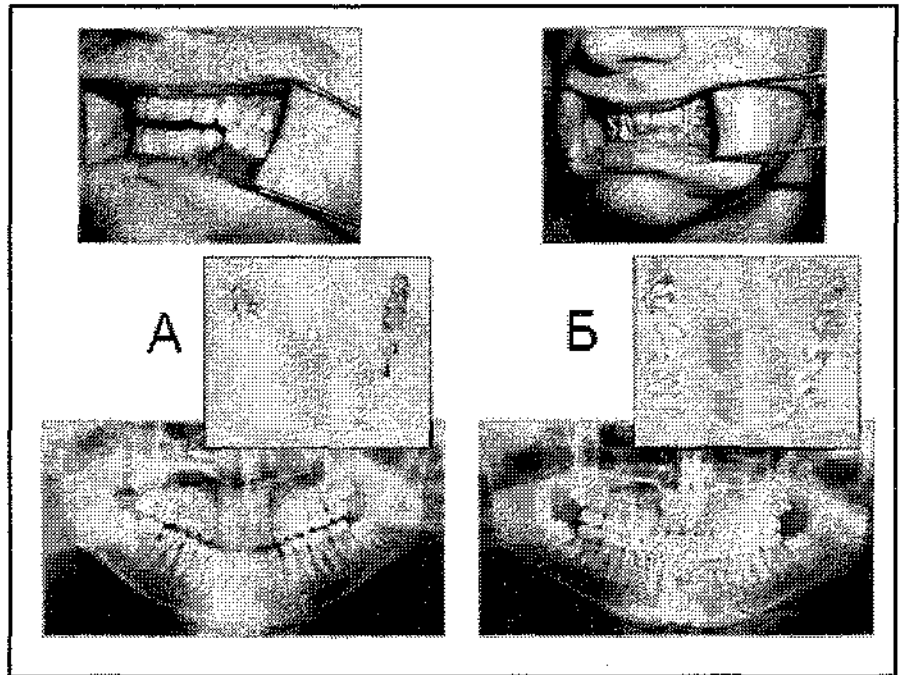


Рис. 1.

стерігаємо утворення щілини між зубами-антагоністами, яку рекомендують ліквідувати шляхом пришліфовування горбків зубів на протилежному боці щелепи, що занадто шкідливо.

Для усунення вищезгаданих недоліків пропонувалися різні методи, які дозволяли провести точнішу репозицію відламків за рахунок дії гумової тяги на обидва фрагменти нижньої щелепи. Проте вони не дозволяють стабілізувати її в сагітальній площині, за рахунок чого один відламок може вивертатися «назовні», а інший зміщується в язиковий бік, заходячи один за одного та зумовлюючи звуження зубної дуги і порушення прикусу майже по всій його протяжності [9, 10].

Отже, аналіз літератури вказує на суперечливість думок щодо використання назубних конструкцій для постійної іммобілізації відламків нижньої щелепи і зумовлює актуальність наукових пошуків у цьому напрямку.

Мета дослідження: оптимізувати лікування переломів нижньої щелепи шляхом керованої репозиції відламків назубними дротяними шинами нової конструкції.

Для вдосконалення методу двощелепного шинування в лікуванні переломів нижньої щелепи в межах зубного ряду ми пропонуємо нову техніку шинування назубними дротяними шинами власної конструкції, які дають можливість за допомогою еластичної тяги керувати положенням відламків. Зменшення трудомісткості, поліпшення технологічності, оперативності й універсальності виготовлення досягаються завдяки застосуванню кондуктора (патент України на корисну модель № 33699 та 33700, патент України на винахід № 86716 та № 89837)[11,12,13,14].

Матеріали та методи досліджень. У 30 хворих віком від 18 до 58 років із переломами нижньої щелепи в межах зубного ряду, які склали основну групу, провели лікування методом двощелепного

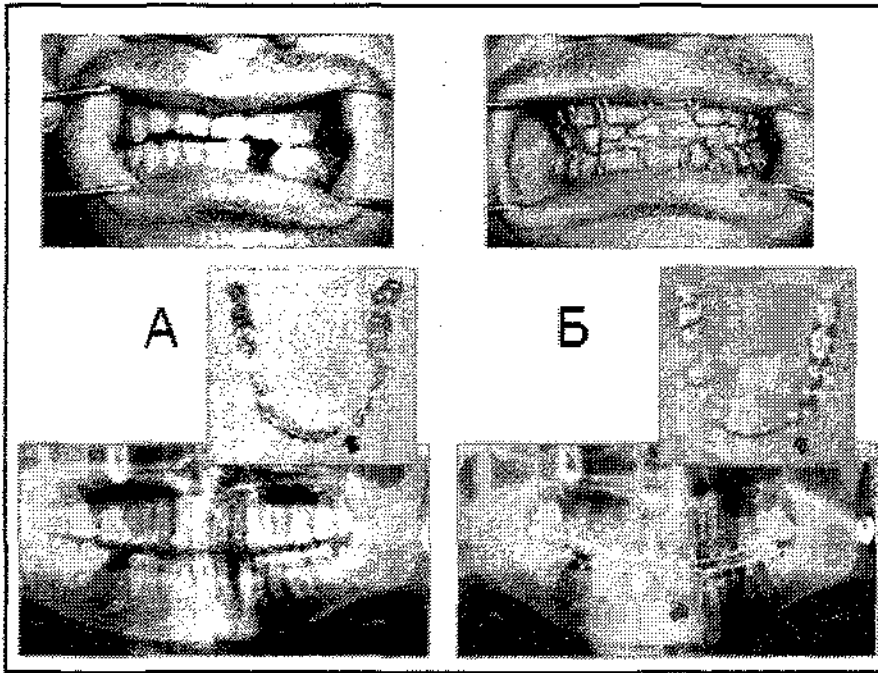


Рис. 2.

шинування з використанням запропонованої шини з корегуючим пружним елементом. Із них 27 пацієнтів звернулися по допомогу в строки до 7 днів після травми, а 3 - в пізні строки: на 8, 11 і 14 добу. Шинування здійснювали в першу добу. Обстеження проводили в 3 етапи: в день госпіталізації (до шинування), на 7 та 21 дні після репозиції. До контрольної групи ввійшли 25 хворих із переломами нижньої щелепи в межах зубного ряду, лікування яких проводили за традиційною методикою з використанням назубних шин С. С. Тигерштедта.

Керовану репозицію здійснювали протягом 7 днів за запропонованою нами методикою [15]. Клінічне обстеження хворих виконували за схемою, до якої ввійшли збір та вивчення скарг, анамнезу життя, анамнезу захворювання, проведення зовнішнього огляду обличчя, порожнини рота, зубів, прикусу, пальпація. Реєстрації змін оклюзійних співвідношень в ході лікування здійснювали методом оклюзографії. З метою визначення локалізації перелому і контролю зіставлення відламків кістки проводили панорамну рентгенографію. Реографічне дослідження (РГ) було використане для порівняльної оцінки відновлення регіональної гемодинаміки, а для визначення відновлення місцевого кровонаповнення і енергетичної рівноваги застосовували метод термометрії.

Результати та їх обговорення.

Клінічні дослідження довели ефективність репозиції у всіх 30 пацієнтів основної групи, лікування яких здійснювали методом двощелепного шинування з використанням запропонованої шини з корегуючим пружним елементом. Під час первинного огляду до шинування на фотографіях та оклюзограмах у всіх хворих виявляли відсутність контакту з антагоністами для зубів одного з фрагментів або наявність тільки точкового контакту між горбками зубів одного з фрагмен-

тів та їх антагоністів. На рентгенограмах (при зверненні) визначали зміщення відламків, відсутність контакту зубів одного з фрагментів із зубами верхньої щелепи. Після керованої репозиції протягом 7 днів під час оцінки стану прикусу за прикусними пластинами на цей час установлені повноцінність репозиції щелепи та відновлення прикусу по всій протяжності зубного ряду. На рентгенограмах визначали повноцінну репозицію уламків по всій площині лінії зламу.

При візуальному оцінюванні реограм підборідної ділянки на боці зламу виявляли положу висхідну частину (80%), заокруглення верхівки (75%), різку згладженість або відсутність дикротичного зубця (72%), зниження амплітуди. У 50% спостережень виявлено додаткову венозну хвилю, що було свідченням утрудненого венозного відпливу. Такі якісні зміни РГ мали найвиразніший характер у перший день дослідження, іноді до повного зникнення елементів РГ (10%), що ускладнювало здійснення кількісного аналізу. Під час аналізу реографічних показників до шинування встановлено суттєве сповільнення швидкості кровообігу в обох групах хворих, про що свідчило збільшення часу висхідної частини реограми (анакорти) до $0,100 \pm 0,004$ сек. ($P < 0,02$) в основній групі та $0,090 \pm 0,007$ сек. ($P < 0,002$) у контрольній групі. На 7 добу піс-

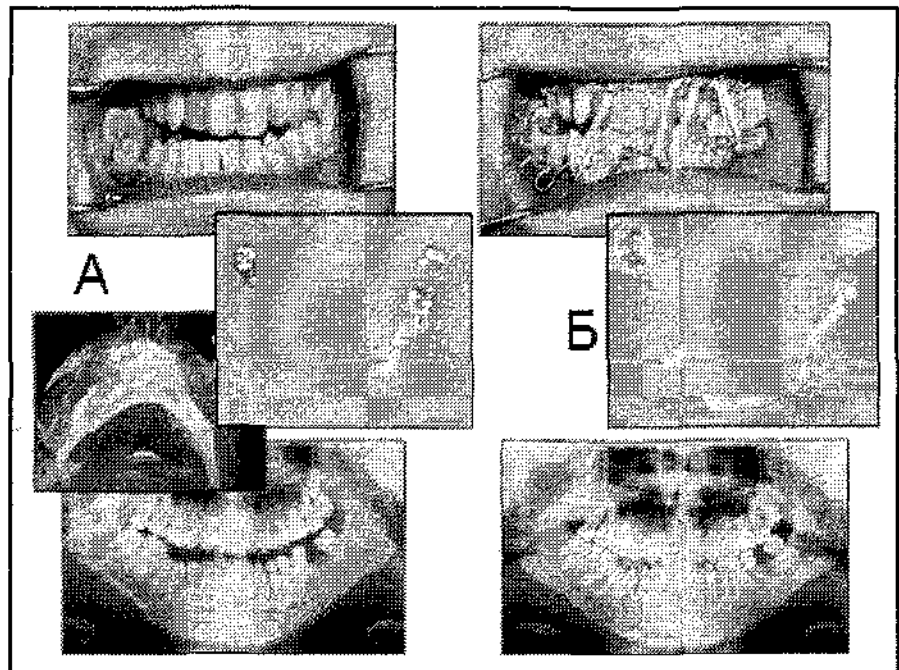


Рис. 3.

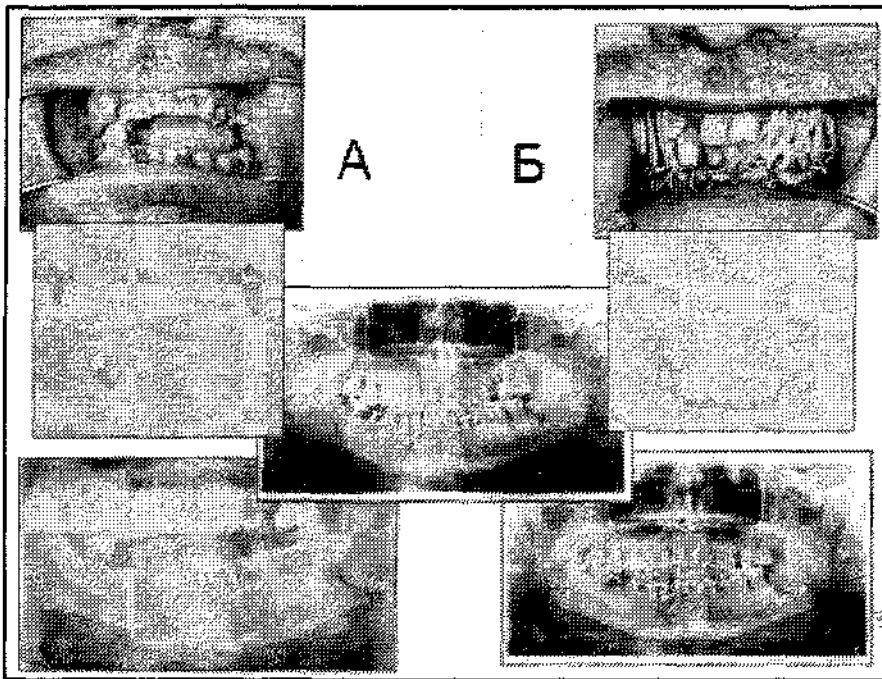


Рис. 4.

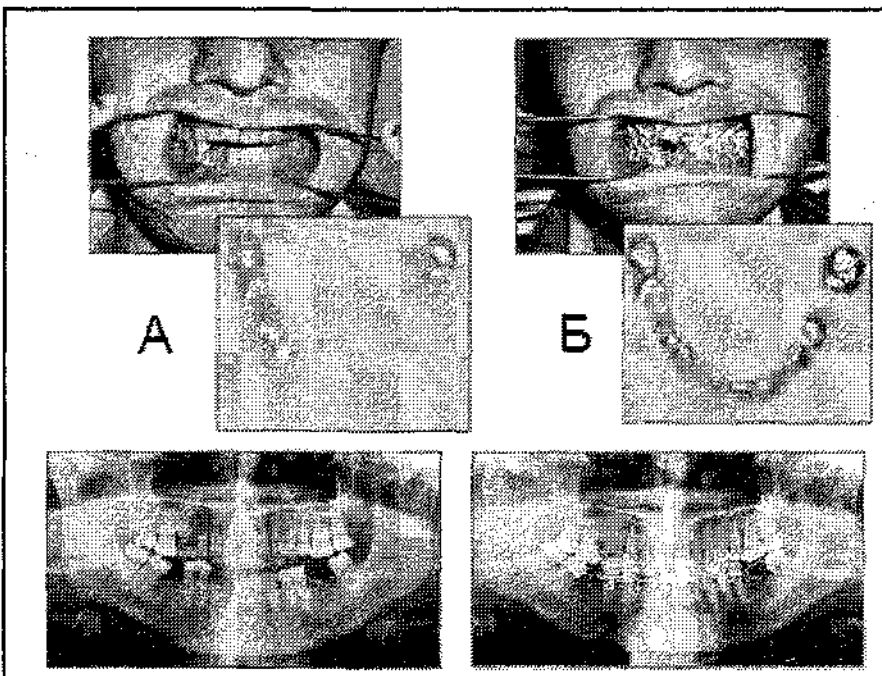


Рис. 5.

ля накладення шин швидкість кровообігу в основній групі скорочувалася до $0,099 \pm 0,02$ сек. ($P < 0,02$) та перевищувала її в контрольній групі на $0,07$ сек. ($P < 0,5$). На 21 добу швидкість кровообігу підвищувалася до $0,096 \pm 0,002$ сек. ($P < 0,01$) у основній та $0,095 \pm 0,002$ сек. ($P < 0,04$) у контрольній групі, але не досягала таких показників у групі здорових осіб.

На початку дослідження був значно підвищений показник тону судин – $15, 50 \pm 0,08$ % ($P < 0,001$) у

основній та $15, 54 \pm 0,13$ % ($P < 0,001$) у контрольній групах у порівнянні з групою здорових осіб. Вірогідної різниці показників між групами встановлено не було ($P > 0,5$). На 7 та 21 доби показник тону судин швидко знижувався в обох групах без вірогідної різниці між показниками в групах, однак не досягав їх рівня в здорових осіб – $13, 34 \pm 0,25$ % та $13,00 \pm 0,45$ %. Під час вивчення реографічного індексу реограм постраждалих до шинування встановлено значне його зниження

в обох групах: $0,045 \pm 0,001$ Ом ($P < 0,001$) у основній та $0,045 \pm 0,004$ Ом ($P < 0,001$) у контрольній, у порівнянні з групою здорових осіб за відсутності вірогідної різниці в показниках груп хворих. Після шинування стан кровообігу поліпшувався, знижувався тону судин, що позначалося на поліпшенні кровонаповнення тканин. На неушкодженному боці значного зниження реографічного індексу після шинування в обох групах хворих не виникало.

За аналізом термометричних даних у ментальній точці на шкірі та слизовій оболонці як у основній, так і контрольній групах до шинування температура шкіри була підвищеною в середньому на $0,30$ °С, а на слизовій оболонці – на $0,32$ °С у обох групах хворих ($P < 0,01-0,02$) у порівнянні зі здоровими особами. Статистично вірогідної різниці між групами як на ушкодженному, так і на неушкодженному боках не виявлено ($P > 0,5; P = 0$).

Отже, за аналізом результатів лікування переломів нижньої щелепи новими назубними дротяними шинами ми пропонуємо їх використання за умов наявності не менше трьох зубів на кожному відламку в таких клінічних випадках:

1. Переломи нижньої щелепи в межах зубного ряду із заходженням відламків по вертикальній площині та утворенням кісткового уступу по нижньому краю щелепи (рис. 1).

2. Переломи нижньої щелепи в межах зубного ряду з розходженням відламків у горизонтальній площині та утворенням хвиного дефекту зубного ряду (рис. 2).

3. Переломи нижньої щелепи в межах зубного ряду із заходженням відламків у сагітальній площині, за рахунок чого один відламок вивертається «назовні», а другий зміщується в язиковий бік, відламки заходять один за одного (рис. 3).

4. Двобічні переломи нижньої щелепи, як метод лікування перелому в межах зубного ряду в поєднанні з накісним остеосинтезом у ділянці поза межами зубного ряду (рис. 4).

5. Застарілі переломи нижньої щелепи в межах зубного ряду (рис. 5).

Отже, використання керованої репозиції відламків нижньої ще-

лепи за допомогою нової назубної дротяної шини з корегуючим пружним елементом покращує фіксацію кісткових фрагментів, дає можливість повноцінно відновити прикус зубів та не спричиняє по-

гіршення кровообігу й іннервації в зоні травми в порівнянні зі звичайною методикою шинування назубними алюмінієвими дротяними шинами. За аналізом даних функціональних показників у хворих

основної та контрольної груп не встановлено додаткової травми судин і нервів під час лікування переломів нижньої щелепи за запропонованою методикою.

Література

1. Тимофеев А. А. Руководство по челюстно-лицевой хирургии и хирургической стоматологии / А. А. Тимофеев. – 4-е изд. – К. : ООО «Червона Рута-Турс», 2004. – 1062 с.

2. Кабаков Б. Д. Переломы челюстей / Б. Д. Кабаков, В. А. Малышев. – М. : Медицина, 1981. – 176 с.

3. Шаргородский А. Г. Травмы мягких тканей и костей лица: руководство для врачей / А. Г. Шаргородский. – М. : ГОЭТАР-МЕД, 2004. – 384 с.

4. Сабо Дьердь. Хирургия полости рта и челюстно-лицевой области / Сабо Дьердь. - К. :Книга плюс, 2005. – 302 с.

5. Бернадский Ю. И. Травматология и восстановительная хирургия черепно-челюстно-лицевой области / Ю. И. Бернадский. – М. : Медицинская литература, 2006. – 456 с.

6. Chidylo S. A. Applications of dental splints with regard to modern techniques of rigid fixation / S. A. Chidylo, J. S. Jacobs // J. Craniofac Surg. – 1994. - 5(2). – P. 136-141.

7. Oikarinen K. S. Influence of arch bar splinting on periodontium and mobility of fixed teeth / K. S. Oikarinen, T. M. Nieminen // Acta Odontol. Scand. – 1994. - 52(4). – P. 203-208.

8. Недоліки лікування переломів нижньої щелепи при використанні стандартних стрічкових шин / О. Є. Малевич, Н. Г. Ідашкіна, О. А. Комок [та ін.] // Медичні перспективи. – 2007. - №4. – С. 84-87.

9. Швырков М. Б. Неогнестрельные переломы челюстей: руководство / Швырков М. Б., Афанасьев В. В., Стародубцев В. С. – М. : Медицина, 1999. – 336 с.

10. Schreier Y. Die Behandlung von Unterkieferfrakturen mit Zugschrauben im Universitätsklinikum Gießen von 1998 bis 2002: Inauguraldissertation zur Erlangung des Grad. Doktors der Zahnmedizin / Yvonne Schreier. - Gießen, 2006. –158 S.

11. Патент України на корисну модель № 33699 МПК А 61 В 17/00, А 61 В 17/24, А 61 С 8/00. Шина для лікування переломів нижньої щелепи / Малевич О. Є., Ідашкіна Н. Г. - № у 2008 01942 ; заяв. 15. 02. 08; опубл. 10. 07. 08, Бюл. № 13.

12. Патент України на корисну модель № 33700 МПК А 61 В 17/00, А 61 В 17/24. Спосіб лікування переломів нижньої щелепи / Малевич О. Є., Ідашкіна Н. Г. - № у 2008 01943; заяв. 15. 02. 08; опубл. 10. 07. 08, Бюл. № 13.

13. Патент України на винахід № МПК А 61 В 17/00, А 61 В 17/24. Спосіб лікування перелома нижньої щелепи / Малевич О. Є., Ідашкіна Н. Г. - № у 2008 01943; заяв. 15. 02. 08; опубл. 10. 07. 08, Бюл. № 13.

14. Патент України на винахід № 89837 А 61 В 17/00, А 61 В 17/24, А 61 С 8/00, В 23 В 13/00. Шина для лікування переломів нижньої щелепи та кондуктор для її виготовлення / Малевич О. Є., Ідашкіна Н. Г. - а 2008 01928; заяв. 15. 02. 08; опубл. 10. 03. 10, Бюл. № 5.

15. Малевич О. Є. Нові принципи лікування зламів нижньої щелепи з використанням назубних дротяних шин / О. Є. Малевич, Н. Г. Ідашкіна //Вісник стоматології. – 2008. – №3(63). – С. 103-106.

Стаття надійшла
2. 12. 2010 р.

Резюме

Проведено обстеження і лікування 55 больних в віці від 18 до 58 років з переломами нижньої щелепи в межах зубного ряду. Контрольну групу склали 25 пацієнтів, лічених з використанням назубних шин С. С. Тигерштедта, а основну – 30, которым провели лікування методом двучелюстного шинування з використанням шин собственої конструкції, що містять корегуючий пружинний елемент. Клінічне обстеження, вивчення результатів окклюдіографії, панорамної рентгенографії, реографії і термометрії в групах порівняння переконливо доводять переваги запропонованої авторами конструкції.

Ключевые слова: нижняя челюсть, перелом, лечение.

Summary

Examination and treatment of 55 patients at the age from 18 till 58 years with mandibular fractures in dentition areas were conducted. The screening group included 25 patients treated with the use of on-teeth splints S. S. Tigershtedt, while the basic one was made by 30 patients treated by the method of both jaws immobilizing with the use of the splints designed by the authors. They contained correcting spring device. Clinical examination, studying of the results of occlusiography, panoramic roentgenography, rheography and thermometry held in the screening group proved the advantages of the construction suggested by the authors.

Key words: mandible, fracture, treatment.