

Н. В. Куліш

## РОЛЬ КОМП'ЮТЕРНОЇ ТОМОГРАФІЇ У ВИБОРІ ТАКТИКИ ОРТОДОНТИЧНОГО ЛІКУВАННЯ ПАЦІЄНТІВ ІЗ НАДКОМПЛЕКТНИМИ ТА РЕТЕНОВАНИМИ ЗУБАМИ

ВДНЗУ «Українська медична стоматологічна академія»

**Актуальність.** Надкомплектні зуби — одна з аномалій розвитку зубощелепної системи, що належить до вроджених вад розвитку. Надкомплектні зуби часто стають причиною ретенції комплектних зубів, у зв'язку з чим такий вид патології розглядається комплексно. Ретенція зубів серед інших аномалій зубощелепної системи становить від 4,3 до 8% аномалій щелепно-лицевої ділянки. Затримка прорізування зуба, крім виникнення функціонального дисбалансу та порушення естетичного вигляду, що пов'язано з відсутністю зуба в зубній дузі, може не супроводжуватися клінічними симптомами протягом тривалого часу. Однак вони можуть стати причиною чинником таких захворювань як формування фолікулярної кістки, патологічне розсмоктування коренів сусідніх зубів, зміни їх положення; зумовлювати формування одонтогенного синуситу, що викликаний переходом запалення з ретенованого зуба на слизову оболонку верхньощелепної пазухи, невриту трійчастого нерва, який виникає при здавлюванні нервових стовбурів та супроводжується неврологічними болями, парестезіями в ділянці іннервації гілки ушкодженого нерва. Прорізування ретенованого зуба в порожнину носа може супроводжуватися симптоматикою, яка типова для місцевих запальних процесів із проявами рефлекторного характеру (шум у вухах, іррадіація болей). Необхідно зазначити, що останні десятиріччя через редукацію жувального апарату клінічні випадки сполучення надкомплектних та ретенованих зубів мають досить складний морфологічний характер, що зумовлює проблемність діагностики, вибору тактики лікування на підставі традиційних методів дослідження.

**Мета дослідження:** визначення тактики ортодонтичного лікування пацієнтів із ретенованими та надкомплектними зубами з уточненням характеру порушень за допомогою комп'ютерної томографії.

Перевагами КТ як цифрової методики є можливість отримання реконструктивних зображень у різних площинах, а також у об'ємному (тривимірному) вигляді; визначення об'ємних якісних параметрів кістки - висоти, товщини, нахилу альвеолярного відростка, товщини зовнішньої та внутрішньої кортикальних пластин, об'єму губчастої кістки, що важливо при вирішенні переміщення чи видалення зуба, особливо на нижній щелепі; уточнення топографії анатомічних структур (особливості будови та розташування нижньощелепного каналу при вирішенні питання ретенованих третіх постійних молярів; підборідних отворів; альвеолярних бухт верхньощелепних пазух, дна та кісткових перегородок верхньощелепних синусів і порожнини носа при вирішенні тактики лікування ретенованих іклів та можливості дисталізації перших постійних молярів); оцінка ступеня відновлення кістки після використання різних замісних матеріалів, оцінка коректності встановлення імплантата; вимірювання щільності кісткової тканини для планування строків і результатів лікування; виявлення справжньої форми та просторової орієнтації коренів ретенованих та дистопованих зубів; виявлення аномалій розвитку щелеп і скронево-нижньощелепного суглоба.

Матеріали та методи дослідження. На лікування взяті 7 пацієнтів із зубощелепними аномаліями, ускладненими наявністю в альвеолярному відростку надкомплектних або ретенованих зубів. Використані тра-

диційні методи дослідження, а саме: клінічне обстеження за стандартною методикою, фотометрія, вивчення діагностичних моделей щелеп, внутрішньоротова рентгенографія, ортопантомографія. Але для складання остаточного плану лікування всі пацієнти підлягали комп'ютерній томографії (КТ).

**Результати дослідження та їх обговорення.** Для загальної дискусії ми пропонуємо декілька клінічних ситуацій, які, на наш погляд, вимагають детальної діагностики морфологічних порушень і визначення правильної тактики ортодонтичного лікування на підставі даних КТ (рис.1).

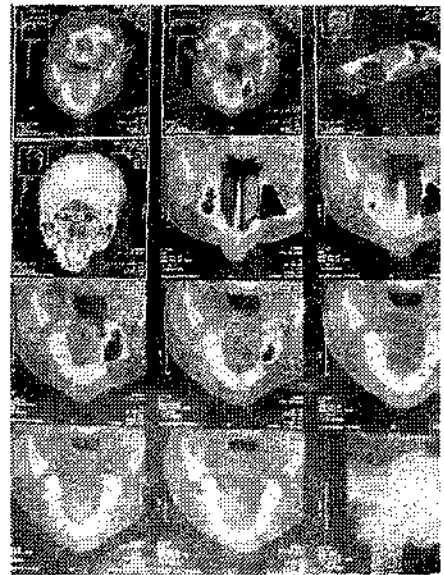


Рис.1

На консультацію звернулися батьки з хлопчиком 8 років (рис.2) зі скаргами на відсутність центральних різців на верхній щелепі. На клінічному обстеженні визначено 1 клас за Енглеєм. Затримка 51 та 61 зубів.

При проведенні ортопантомографії (ОПТГ) визначено розташування комплектних різців (рис.3) в підносовій ділянці з кутом нахилу один до одного 30° і наявність двох надкомп-



Рис.2

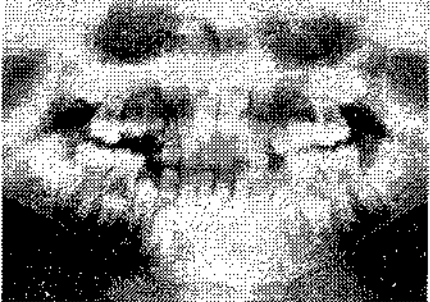

Рис.3

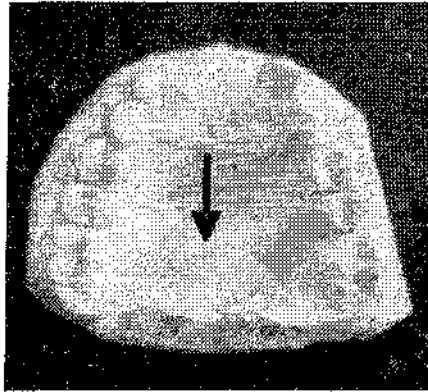


Рис.4

Пацієнту видалені надкомплектні зуби (рис.6). Після зняття швів рекомендовано подальше користування протезом, призначено масаж альвеолярного відростка. Ураховуючи дефект альвеолярної кістки після оперативного втручання, спрогнозовано, що комплектні зуби зможуть заглибитися в (рис. 6) альвеолярний




Рис.6

лектних зубів, що мали прямокутну форму коронки, правильну форму коренів, сформованих на 2/3 довжини у фазі розтруба. Зачатки мали вертикальне розташування до звичайного місця прорізування різців. Стан коренів комплектних 11 та 21 зубів – зона росту збережена.

План лікування передбачав традиційну методику ведення пацієнтів із ретенуваними зубами за наявності надкомплектних зачатків, а саме: видалення тимчасових різців, призначення пластинки-протеза з функцією стимуляції росту та прорізування. Після прорізування – видалення надкомплектних зубів із подальшим використанням незнімної техніки для переміщення комплектних різців верхньої щелепи в зубну дугу.

Через 4 місяці користування протезом у пацієнта визначалися значне потовщення альвеолярного відростка в зоні дефекту зубного ряду (рис. 4) та зміна положення комплектних зубів вестибулярно відносно альвеолярного відростка. Повторне проведення ОПТГ через 6 місяців від першого звернення пацієнта не визначило значних змін у положенні надкомплектних зубів, до того ж зачатки комплектних різців були розташовані в підслизовій оболонці. Ситуація вимагала негайного вирішення, оскільки переміщення комплектних

різців з-під носової ділянки могло супроводжуватися певними ускладненнями. При переміщенні їх у зубну дугу відбудеться значне подовження та оголення коренів із відсутністю крайового прилягання ясен. Ураховуючи потоншення вестибулярної стінки альвеолярного відростка в процесі екструзії, можна прогнозувати вивих комплектних зубів. Для остаточного вирішення тактики лікування пацієнта направили на КТ (рис.5). Результат обстеження визначив, що в пацієнта в альвеолярному відростку у фронтальній ділянці розташовані надкомплектні зуби, що мали форму та величину молярів із 5 горбиками. Товщина кісткової тканини становила 5 мм. Тому стимуляція прорізування (рис.5) не мала сенсу. Отримані дані змінили тактику лікування.

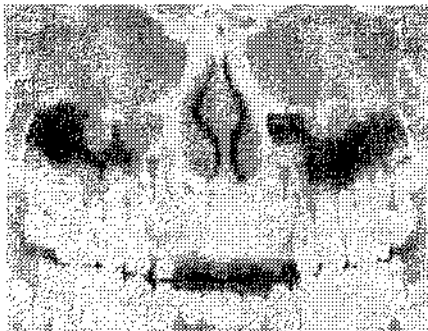

Рис.5

відросток та пройти певну відстань покриті кістковою тканиною, що дасть можливість зменшити ретракцію ясен після встановлення зубів у зубну дугу. Після 2 місяців оперативного втручання визначили потоншення альвеолярного відростка та зміщення коронок різців углиб альвеолярного відростка, що свідчить про сприятливий перебіг лікування.

Клінічна ситуація пацієнтки 25 років (рис. 7), яка звернулася за ортодонтичним лікуванням, теж пов'язана з наявністю в альвеолярному відростку трьох ретенуваних зубів. Діагноз - 1 клас за Енгле, ретенція 13,23, 25 зубів. Тортопозиція 31,32,33,41,42,43. У зубній дузі - 53 зуб, що затримався.



Рис.7

## ПРАКТИЧНОМУ ЛІКАРЕВІ

Візуально та пальпаторно визначити наявність зачатків неможливо.

При проведенні ОПТГ (рис.8) визначено розташування в альвеолярному відростку 23 та 25 зубів, але з'ясувати топографію 13 було складно, ми не змогли детально визначити розташування 13 зуба, що ускладнювало подальший план лікування та хірургічний доступ до зуба (рис.8).

Після проведеної КТ (рис.9.) визначено, що зачаток 13 зуба розташований піднебінно, між коренями 12 та 11 зубів. Глибина залягання зачатка - на рівні верхівок цих зубів. Можливі ускладнення при (рис.9) переміщенні- травмуванні коренів 12,11, що потребує попереднього депульпування

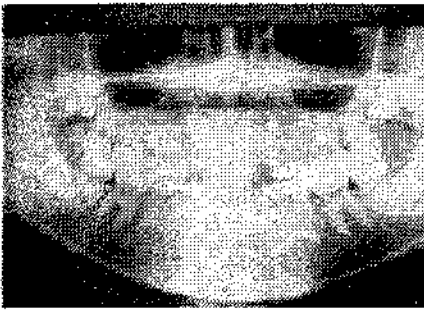


Рис.8

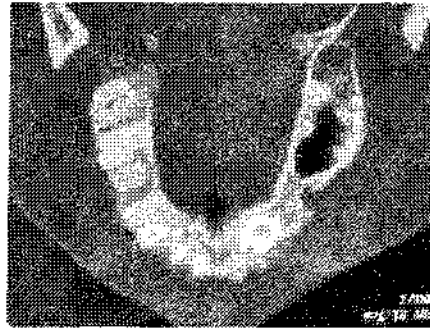


Рис.9

зубів, а також перешкода для екструзії 13. Ця ситуація значною мірою ускладнює ортодонтичне лікування. Ураховуючи ступінь складності розташування ікла, можливість ускладнень у процесі переміщення ікла в зубну дугу, було прийнято рішення в зубній дузі залишити 53 зуб. Розкриті коронки ретенуваних 23 і 25 зубів із



Рис.10

вестибулярної поверхні альвеолярного відростка з подальшим переміщенням в зубну дугу за допомогою брекет-техніки. Проведена відповідна зміна дуг, використовували вигини на дузі, але зміни нахилу 11,12 не відбулося, що змусило змінити торк 21,22,23 відповідно до положення зубів протилежної половини щелепи. Через 1 рік після початку лікування (рис.10) у пацієнтки відсутнє зміщення 11, 12 зубів у правильне положення, що підтверджує дані КТ про розташування ретенуваного зуба.

Отже, комплексне дослідження з використанням сучасних методів діагностики дозволяє правильно визначити характер порушень, спланувати ортодонтичне лікування, визначити прогноз і можливість ускладнень.

### Література

1. Персин Л.С. Ортодонтия. Современные методы диагностики зубочелюстно-лицевых аномалий / Л. С. Персин. - М.: Ортодент-Инфо, 2007.-250 с.
2. Хватова В. А. Клиническая гнатология / В. А. Хватова. – М.: ОАО «Издательство «Медицина», 2005. – 296 с.
3. Дорошенко С.И. Особенности лечения пациентов с различными формами и типами ретенции зубов / Дорошенко С.И., Кульгинский Е.А. // Сучасна ортодонтия. - 2010. - №4. – С. 9-19.

Стаття надійшла

1.04.2011 р.

### Резюме

Планирование ортодонтического лечения зубочелюстных аномалий, обусловленных наличием сверхкомплектных и ретенированных зубов, требует детального изучения характера морфологических нарушений и анатомического строения альвеолярного отростка с использованием компьютерной томографии.

**Ключевые слова:** компьютерная томография, ретенированные зубы, сверхкомплектные зубы, ортодонтическое лечение.

### Резюме

Планування ортодонтичного лікування зубощелепних аномалій, зумовлених наявністю надкомплектних і ретенуваних зубів, потребує детального вивчення характеру морфологічних порушень та анатомічної будови альвеолярного відростка з використанням комп'ютерної томографії.

**Ключові слова:** комп'ютерна томографія, ретенувані зуби, надкомплектні зуби, ортодонтичне лікування.

### Summary

Planning an effective orthodontic treatment of dentofacial anomalies caused by supernumerary and retained teeth presence requires detailed study of the character of patients' alveolar appendix morphological disorders and anatomical organization with the use of computer tomography.

**Key words:** computer tomography, retained teeth, supernumerary teeth, orthodontic treatment.