

А.П. Гасюк, О.О. Розколуца, О.П. Костиренко

АДАПТАЦІЙНІ ЗМІНИ ТВЕРДИХ ТКАНИН ЗУБА ПІД ЦЕМЕНТНОЮ ПЛОМБЮЮ

ВДНЗУ «Українська медична стоматологічна академія»

Вибір пломбувального матеріалу з точки зору його адгезії до твердих тканин зуба та довготривалості реставрації є актуальним у стоматології. Так, А.Д. Вільсон і Кент, Грехем Дж. Маунт присвятили вивченню склоіономерних цементів цілу низку праць [3,4,5,6]. У них на морфологічному рівні здійснена спроба вивчити характер хімічних реакцій, що відбуваються в емалі та дентині під цементною пломбою. Проте виявити ці реакції достатньою мірою не вдалось як на мікроскопічному, так і електронномікроскопічному рівні. Це, на нашу думку, зумовлено тим, що при приготуванні сколів для гістологічної та сканувальної електронномікроскопії склоіономерний цемент частково руйнується. Ось чому доцільніше використовувати спосіб виготовлення товстих та тонких шліфів, які на малих обертах алмазного диска не руйнують структуру зуба. Тому ми дослідили тканини зуба під цементною пломбою для вивчення адаптаційних змін, що відбуваються в емалі та дентині.

Матеріали та методи дослідження. Для дослідження слугували 3 моляри і 2 премоляри, що були видаленні за ортодонтичними та клінічними показаннями. У кожному конкретному випадку виключали можливу соматичну патологію, що могла би відбитись на стані твердих тканин зубів. Критерієм для відбору матеріалу слугували лише ті зуби, що мали збережену пломбу в межах емалево-дентинної межі, без флюорозу, клиноподібних дефектів та інших некаріозних уражень. Спо-

чатку всі зуби забарвлювали ШИК + альціановим синім.

Це дозволило нам провести поглиблене одонтологічне дослідження малюнку коронки зубів [1].

Вивчення морфологічної структури емалі та дентину проводили як у нормі, так і при карієсі шляхом направлено розпилу шліфів у вертикальному напрямку відносно коронок зуба. Шліфи зубів одержували на спеціально сконструйованому верстаті, особливістю конструкції якого є наявність алмазних дисків діаметром 50 мм та завтовшки 5 мм, виготовлених фірмою «Ірида», м. Дніпропетровськ. Сконструйована трансмісія на цьому апараті дозволяє розрізати зуби в заданому напрямку при малих обертах. Це вкрай важливо для збереження мінерального складу й органічного матриксу емалі, які при великих обертах алмазного диска внаслідок тертя і високої температури звичайно руйнуються [5].

З одержаних поздовжніх шліфів коронки різних класів зубів під контролем на лупі полірували поверхню з використанням алмазної пасту, видаляючи залишки поліровки в проточній воді. Одержані таким чином товсті шліфи повторно гістохімічно забарвлювали ШИК+ альціановим синім та фотографували.

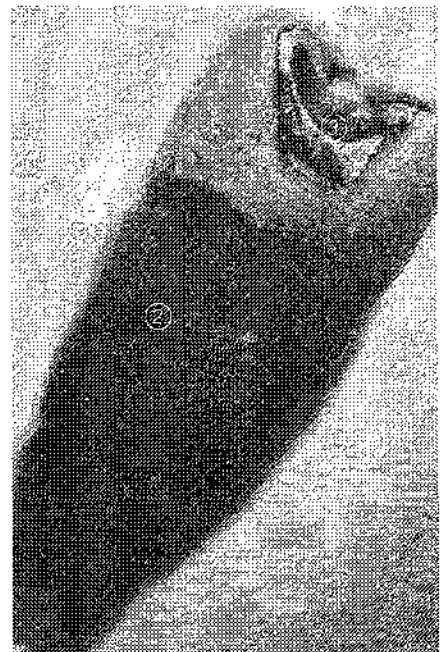
Після цього виготовляли тонкі шліфи шляхом пошарового розтину товстих. При цьому спочатку поздовжні розтини товстих шліфів розтинали з одержанням пластинки завтовшки 1-2 мм, а потім одну з поверхонь наклеювали до предметного скла. Шляхом ручного шліфування в алмазній

пасті товщину шліфу доводили до 30- 50 мкм.

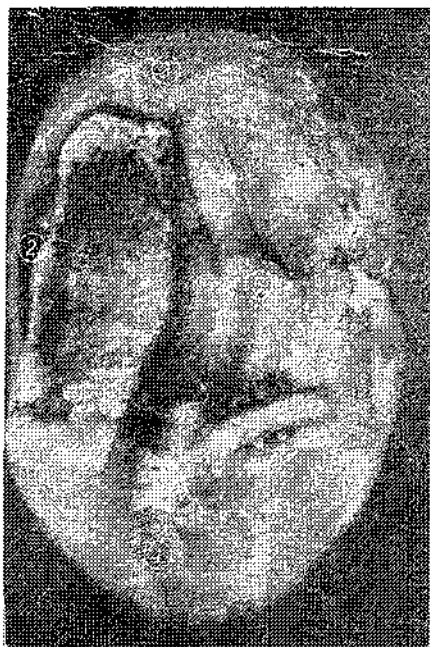Вивчення та фотографування об'єктів здійснювали в прохідному світлі світлового мікроскопа з різними об'єктивами, а фотозйомку – на цифрову фотокамеру.

Результати дослідження

Для дослідження був обраний перший премоляр. Епімікроскопія показала, що альціановий синій забарвив білки емалі в синій колір, ШИК реакція – темно-бордового кольору цемент. Премоляр має одонтологічний малюнок 2У з добре вираженою центральною борозною та явищами фізіологічної стертості. На жувальній поверхні ідентифіковані 2 горби: еоконус та діаконус, також мезіостилі та дистостилі на місці редукованих горбів (мал. 1,2).



Мал.1. Премоляр:
1-емаль; 2- цемент; 3- пломба
Забарвлення ШИК+альціановий синій



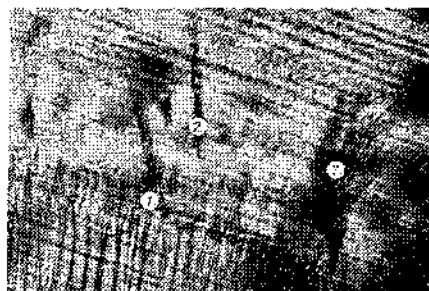Мал.2. Премоляр:
1- дистостиль; 2- мезостиль;
3- еоконус; 4- дистоконус;
5- центральна борозна
Забарвлення ШИК+альціановій синій

Крім цього, чітко визначається пломба малинового кольору в ділянці центральної фісури по глибині в кордонах емалево-дентинної межі.

При мікроскопічному дослідженні тонкого шліфа в емалі під пломбою виявлено потовщення сітчатого шару емалі – це безпризмова емаль, що розташована над емалево-дентинною межею. Найвиразніше помітне збільшення кількості емалевих веретен та розростання емалевих кущиків. Іноді спостерігається потовщення ламел (**мал. 3**).

Очевидно, гіперплазія емалі зумовлена подразнювальною дією цементу.

У дентині помітне потовщення інтерглобулярного шару, що прилягає до емалево-дентинної межі. У деяких випадках термінальні відростки інтерглобулярного



Мал.3. Премоляр. Емаль під пломбою:
1- емалеві веретена;
2- потовщення ламел.
Забарвлення ШИК+альціановій синій, збільшення 250 р.

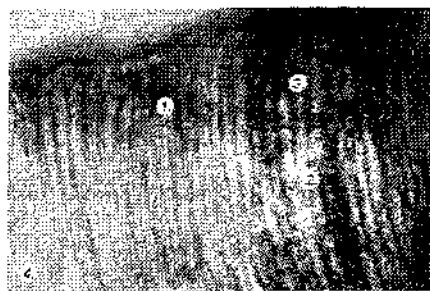


Мал.4. Премоляр.
Дентин та емаль під пломбою:
1-термінальні відростки одонтобластів; 2- ламела;
3- розростання емалевих кущиків.
Забарвлення ШИК+альціановій синій, збільшення 250 р.

дентину зливаються з контурами емалевих кущиків (**мал.4**).

Колагенові волокна Корфа, що проходять між дентинних каналців, мають темне забарвлення та чітко виражені. Проте в місцях фрагментації відростків одонтобластів, що проходять у дентинних трубочках, спостерігається відкладання вапна білого кольору. Це дистрофічне звапнення дозволяє бачити так звані «мертві шляхи» (**мал. 5**).

Отже, на цементну пломбу реагують тканини по емалево-дентинній межі – первинна емаль (сітчастий шар) і первинний дентин (інтерглобулярний шар) та



Мал.5. Премоляр.
Дентин під пломбою:
1-волокна Корфа; 2- фрагментація дентинних відростків;
3- звапнення;
4- «мертві шляхи». Забарвлення ШИК+ альціановій синій, збільшення 250 р.

ким адаптивним процесом, як захисна гіперплазія.

Висновки

1. Установлено, що в практично здорових людей емаль зубів становить собою пучки емалевих призм із S – подібним ходом, що розділені між собою емалевими кущиками по емалево- дентинній межі та ламелами. Останні проходять від сітчастого шару емалі, розділяючи емаль до кутикули на структурно-функціональні одиниці- ламелони.

2. Адаптаційні процеси емалі після пломбування зуба цементною пломбою проявлялися вираженою гіперплазією сітчастого шару, збільшенням кількості емалевих кущиків та емалевих веретен.

3. Компенсаторні процеси в дентині на склоіономерний матеріал проявляються також гіперплазією інтерглобулярного дентину, а також фрагментацією дентинних відростків та відкладенням вапна в цій зоні.

Перспективи: ми запланували вивчити вплив композитних матеріалів на тверді тканини зуба і порівняти результатами дії склоіономерного цементу.

Література

1. Гасюк А.П. Атлас одонтогліфіки людини / Гасюк А.П., Скрипников П.М. –Полтава, 2001 - 88 с.
2. Грехем Дж. Маунт. Адгезия стеклоиономерных цементов / Дж. Маунт Грехем // ДентАрт. - 2003. - №3. - С. 13-19.
3. Грехем Дж. Маунт. Атлас стеклоиономерных цементов / Грехем Дж. Маунт. - Великобритания, 2002. - 105 с.
4. Грехем Дж. Маунт. Биоактивность стеклоиономерных цементов/ Грехем Дж. Маунт, Хиен Нго// ДентАрт. - 2003. - №3. - С. 22-25.
5. Скрипников П.М. Розвиток та структурно-функціональні особливості емалі зубів людини: автореф. дис. на здобуття наук ступеня доктора мед. наук: спец. 14.03.01 «Нормальна анатомія» / П.М. Скрипников.- Полтава, 2003 -20 с.
6. Wilson A.D. Glass-ionomer Cement. Quintessence/ Wilson A.D., McLean J.W.-London, 1989 -69 с.

Стаття надійшла
21.06.2011 р.

Резюме

При изучении состояния твердых тканей зуба – эмали и дентина под цементной пломбой нами выявлены изменения. Адаптационные процессы в эмали после пломбирования зуба проявлялись выраженной гиперплазией сетчатого слоя, увеличением количества эмалевых кустиков и эмалевых веретен. Компенсаторные процессы в дентине на стеклоиономерный материал проявились также гиперплазией интерглобулярного дентина и фрагментацией отростков одонтобластов с отложением кальция в этих зонах.

Ключевые слова: стеклоиономерный цемент, эмаль, дентин.

Резюме

При вивченні стану твердих тканин зуба – емалі та дентину під цементною пломбою ми виявили певні зміни. Адаптаційні процеси емалі після пломбування зуба проявлялися вираженою гіперплазією сітчастого шару, збільшенням кількості емалевих кушків та емалевих веретен. Компенсаторні процеси в дентині на склоіономерний матеріал проявлялися також гіперплазією інтерглобулярного дентину та фрагментацією відростків одонтобластів, відкладенням кальцію в цих зонах.

Ключові слова: склоіономерний цемент, емаль, дентин.

Summary

The given article presents the list of changes in the state of hard teeth tissues: such as enamel and dentine under the cement filling. Adaptative processes in enamel after the tooth filling revealed in the hyperreproduction of the reticulated layer and in the increase of the amount of enamel clusters and spindles. Compensatory processes in dentine as the reaction to glass-ionomer cement also appeared in hyperreproduction of interglobulare dentine and fragmentation of odontoblast sprouts accompanied with the calcium accumulation in these areas.

Key words: glass-ionomer cement, enamel, dentine