

В.М. Дворник, В.В. Рубаненко, Г.М. Баля

## ОСОБЛИВОСТІ ВИГОТОВЛЕННЯ ПОКРИВНИХ ПРОТЕЗІВ ПРИ ЛІКУВАННІ ГЕНЕРАЛІЗОВАНИХ ФОРМ ПАТОЛОГІЧНОГО СТИРАННЯ ТВЕРДИХ ТКАНИН ЗУБІВ

ВДНЗУ „Українська медична стоматологічна академія”

Ефективність відновлення втрачених естетичних та функціональних спроможностей зубощелепної системи за допомогою покривних протезів доведена багатьма авторами [1,2]. Окрему групу при цьому складають клінічні випадки, коли використання покривних протезів пов'язане з патологічним стиранням твердих тканин зубів, особливо з ускладненим порушенням безперервності зубних рядів і зубощелепними деформаціями різних ступенів. Тому можливість забезпечення якісної фіксації таких конструкцій, а, відповідно, і тривалої повноцінної їх експлуатації є досить актуальною.

**Мета:** підвищення якості фіксації покривних протезів при лікуванні генералізованих форм патологічного стирання твердих тканин зубів.

Ортопедичне лікування патологічного стирання твердих тканин зубів визначається клінічним станом тканин порожнини рота і в кожному конкретному випадку залежить від морфофункціональних змін, які характеризують ступінь вираженості патологічного процесу.

Планування виготовлення знімного покривного протеза здійснюється в декілька етапів, які базуються на загальноприйнятому клініко-рентгенологічному обстеженні пацієнтів [3,4,5]. У цьому аспекті до уваги беруться основні параметри: стратегічне значення зуба, значення навантаження на зуб (його корінь), ситуація ротової гігієни, обсяг необхідного лікування для збереження зуба чи зубів [6].

До критеріїв оцінки опорних зубів (коренів) додаються критерії стану альвеолярного відростка, товщина, податливість слизової, прикріплення вуздечок, м'язів та ін.

Дотримання принципів підходів під час лікування полегшує планування клінічних та технологічних етапів виготовлення покривного знімного протеза.

При генералізованих формах патологічного стирання твердих тканин зубів зі збереженою безперервністю зубних рядів після попереднього ендодонтичного лікування, у якому відсутні будь-які специфічні особливості, відбувається препарування тканин зубів, що залишилися, їхніх кореневих каналів під стандартні розміри металевго штифта, відлитого разом з оригінальною восковою матрицею. Важливим моментом є забезпечення максимальної паралельності ретенційних елементів (інтрадентальних атачментів власної конструкції) між собою.

Після переведення воскової репродукції замкового кріплення в суцільнолитий її припасовують та фіксують на опорних зубах за стандартною методикою.

Особливу увагу слід звертати на якість анатомічних відбитків щелеп. Для їх отримання слід використовувати еластомерні матеріали одно- та двохетапним методом.

Наступні клінічні етапи принципово не відрізняються від загальновідомих етапів виготовлення знімних протезів, але особливу увагу слід звернути на межі про-

теза, які будуються з урахуванням замкального клапана і типу повного знімного.

Міжальвеолярну висоту визначають за допомогою воскових шаблонів анатомофізіологічним методом.

На етапі перевірки конструкції протеза звертаємо окрему увагу на відновлення лицевих ознак нормальної висоти прикусу, повноцінності оклюзійних взаємовідношень.

Корекція та накладання протеза, коли відбувається моделювання ретенційних структурних елементів, заслуговує дещо детальнішого розгляду.

У ролі матриці інтрадентальних замкових кріплень використовуємо самотвердіючу жорстко-еластичну пластмасу холодної полімеризації „FGP” фірми „Bredent”. Фірма гарантує збереження пружно-еластичних властивостей маси терміном до 20 років. Визначальним моментом у забезпеченні якісної фіксації протезів є досягнення міцного з'єднання підкладки з акриловим базисом протеза. З цією метою ми використовували праймер м'якої пластмаси „ПМ-С” акціонерного товариства „Стома” (м.Харків). Основними його властивостями є швидке його використання, відсутність запаху та смаку, а також токсичності.

У клініці готову ортопедичну конструкцію перевіряють по межах базису та по прикусу. Попередньо створені в базисі покривного протеза заглиблення для матриць (глибина визначається вертикальним розміром матриці

атачмена) ретельно очищують та висушують. На їхню поверхню наносять тонким шаром праймер терміном на 1 хв. (доки випарується розчинник). При нанесенні праймера необхідно покривати всю поверхню, особливо старанно наносити праймер на краї. Після цього порожнини заповнюють на 2/3 пластмасою „FGP”. Суміш розподіляють на підготовлений поверхні протеза та вводять у порожнину рота. Пацієнт повинен закрити рот і виконувати легкі жувальні та ковтальні рухи протягом 6 хв., але без особливих зусиль. Після цього протез обережно виводять із порожнини рота, надлишки маси видаляють.

Складність і тривалість окремих ортопедичних маніпуляцій компенсується досить швидким остаточним результатом ортопедичного лікування.

Складання плану лікування генералізованого стирання твердих тканин зубів, ускладненого наявністю дефектів зубного ряду, вимагає вибору оптимальної кількості опорних зубів з урахуванням виду фіксуючих елементів. Це дозволяє забезпечити надійний косметичний і функціональний ефекти протезування.

Загалом клінічні етапи принципово не відрізняються від загальноновідомих етапів виготовлення знімних протезів. До критеріїв оцінки опорних зубів додаються критерії стану беззубого альвеолярного відростка, піддатливість слизової оболонки.

Особливу увагу слід звернути на паралельність фіксуючих елементів і межі базису протеза, побудова яких відбувається з урахуванням створення замикального клапана по лінії перехідної складки. Особливістю моделювання конструкції буде і те, що в ділянці відсутніх зубів базис протеза має відповідати підлеглим тканинам протезного ложа.

Окрему групу складають клінічні випадки, коли патологічне стирання твердих тканин зубів ускладнюється порушенням безперервності зубних рядів і зубощелепними деформаціями різних ступенів. Труднощі ортопедичної реабілітації такої категорії хворих зумовлені поєднаними морфофункціональними порушеннями, що відбулися на оклюзійних взаємовідношеннях зубних рядів, вакантній гіпертрофії альвеолярного відростка, блокуванні горизонтальних рухів нижньої щелепи, больових відчуттях у м'язах, дисфункційних розладах скронево-нижньощелепних суглобів, естетичних диспропорціях.

Клініко-лабораторні етапи виготовлення знімних покривних протезів дещо відрізняються. Клінічна ситуація в таких пацієнтів вимагає попереднього роз'єднання прикусу за допомогою пластмасових кап, перебудови рефлексів жувальної системи і подальшого раціонального протезування знімними покривними протезами.

Вирішальною перевагою запропонованого методу є значне скорочення термінів ортопедичного лікування, яке досягається за рахунок уникнення, за можливості, підготовчого періоду. Адже відомі методики двохетапної реабілітації хворих із патологічним стиранням зубів вимагають тривалого часу та значних зусиль лікаря і пацієнта для перебудови жувального апарату і повноцінного клінічного ефекту.

Функціональна та естетична повноцінність запропонованої нами технології полягає в створенні площинної фіксації покривних протезів, побудованих із межами типу повних. У ролі додаткових елементів фіксації при цьому оптимальним вважається використання інтрадентальних атачменів, телескопічних коро-

нок, опорно-утримуючих кламев тощо.

Вищевказане дозволило сформулювати зміст та послідовність клініко-лабораторних етапів виготовлення лікувальної конструкції, головною особливістю яких є ретельна оцінка стану тканин протезного ложа. Узагальнена характеристика зазначених етапів така:

- попередня ендодонтична підготовка опорних зубів із подальшим їх препаруванням;
- зняття повних анатомічних відбитків з обох щелеп;
- визначення висоти центрального співвідношення щелеп;
- моделювання воскових конструкцій атачменів у лабораторії;
- фіксація відлитої патриці на опорних зубах;
- зняття функціональних відбитків;
- визначення центрального співвідношення щелеп (за допомогою воскових прикусних валиків);
- перевірка воскової конструкції покривного протеза;
- виготовлення матричних елементів із жорстко-еластичної пластмаси холодної полімеризації та накладання готової ортопедичної конструкції.

Слід указати на можливі певні зміни в етапності та залежність від клінічних умов у кожному конкретному випадку.

Як ілюстрації пропонуємо фотографії пацієнтів на різних етапах протезування (**рис. 1**).

Отже, отримані в процесі роботи дані дозволяють стверджувати про досить високу ефективність запропонованої конструкції в реабілітації хворих із генералізованими формами патологічного стирання твердих тканин зубів. Використання покривного протеза в таких клінічних ситуаціях забезпечує високий ступінь відновлення естетичних та функці-

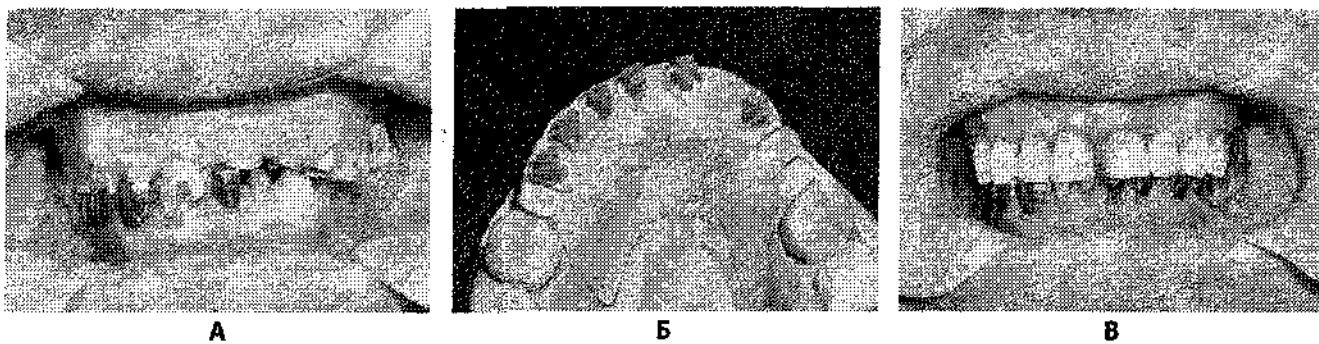


Рис. 1. Фото зубних рядів хворого 3-го, 59 років, на етапах протезування:

А-клінічна ситуація до початку лікування; Б-моделювання воскових патриць замкових кріплень;  
В-зубні ряди після протезування покривним знімним протезом із постановкою зубів „на приточці”.

ональних норм, значно скорочує терміни ортопедичного лікування. Знімний характер конструкції дає можливість ефективно проводити корекцію протеза в процесі перебудови рефлексів жувальної системи, базуючись на даних клінічних та лабораторних досліджень.

### Література

1. Перекрывающие протезы – альтернативные варианты использования / [В.Ф. Макеев, Г.В. Шерба, Н.Р. Ключковская, А.И. Божин] // Зубное протезирование. – 2003. – № 1. – С.69-71.
2. Лещук С.Е. Клінічні питання застосування знімних протезів у сучасній ортопедичній стоматології. Ч. 1/ С.Е. Лещук, Ю.В. Вовк // Український стоматологічний альманах. – 2002. – №3. – С. 48-51.
3. Телескопические и замковые крепления зубных протезов/ [И.Ю. Лебеденко, А.Б. Перегудов, Т.Э. Глебова, А.И. Лебеденко]. – М., 2004. – С. 182-193.
4. Эцио Норди. Аттачмены из твердых материалов и с эластичной ретенцией: их применение в прошлом и настоящем / Эцио Норди // Зубной техник. – 1993. – №5-6. – С. 42-43.
5. Chikunov I. Implant-Retained Partial Overdenture with Resilient Attachments / I. Chikunov, P. Doan, F. Vahidi // J. Prosthodont. – 2007. – Vol.15.
6. Технология изготовления пластиночных протезов с использованием корней зубов / Б.П. Марков, Г.Б. Маркова, Е.Г. Пан [и др.] // Стоматология на пороге третьего тысячелетия: сб. тез. – М.: Аианиздат, 2001. – С.557-559.

Стаття надійшла  
1.07.2011 р.

### Резюме

Запропонована вдосконалена технологія виготовлення покривного протеза з додатковими елементами фіксації у вигляді внутрішньодентальних замкових кріплень.

**Ключові слова:** покривний протез, елементи фіксації, патологічне стирання твердих тканин зубів, дефекти зубних рядів.

### Резюме

Предложена усовершенствованная технология изготовления покрывного протеза с дополнительными элементами фиксации в виде интрадентальных замковых креплений.

**Ключевые слова:** покрывной протез, элементы фиксации, патологическое стирание твердых тканей зубов, дефекты зубных рядов.

### Summary

The elaborated technique of overdenture making with the additional intradental fixation elements has been suggested.

**Key words:** overdenture, fixation elements, pathological dental abrasion, dentition defects.