

П.А. Гасюк, Д.Д. Кіндій, М.М. Малюченко, С.Г. Зубченко

СТРУКТУРНІ ОСОБЛИВОСТІ БУДОВИ ЕМАЛЕВО-ДЕНТИННОЇ МЕЖІ В РІЗНИХ ДІЛЯНКАХ КОРОНКИ ЗУБА

Вищий державний навчальний заклад України «Українська медична стоматологічна академія»

Вступ. Установлено, що шийка, екватор, горбики коронки зуба мають різне розташування пучків емалевих призм [1, 3, 4]. У ділянці шийки вони мають S-подібний хід, на екваторі пучки емалевих призм утворюють хрестоподібні «мостоподібні конструкції», пучки емалевих призм у ділянці горбиків утворюють спіралеподібні ходи [2, 5, 6, 7]. З огляду на відмінності гістотопографічної будови вищезазначених ділянок емалі, вважаємо актуальним вивчення розподілу ламел, емалевих кущиків, емалевих веретен і будови сітчастого шару, тобто таких структурних елементів, які знаходяться вздовж емалево-дентинної межі.

Практичне значення у визначенні емалево-дентинної межі полягає у вивченні морфогенезу поверхневого і середнього карієсу при апроксимальній і пришийковій його локалізації.

Метою нашого дослідження стало вивчення гістохімічно забарвлених ШИК-альціанових синіх пучків емалевих призм, розташованих уздовж емалево-дентинної межі в пришийковій ділянці, в ділянці екватора і горбика.

Об'єкти і методи дослідження. Об'єктом дослідження слугували 64 зуби всіх груп, у яких вивчали гістоструктуру емалево-дентинної межі на подовжніх і поперечних розпилах.

Далі з товстих виготовляли тонкі шліфи товщиною до 30-50 мкм шляхом полірування в алмазній пасті.

Виготовлені товсті та тонкі шліфи гістохімічно забарвлювали

ШИК-альціановим синім. При цьому товсті шліфи фотографували за допомогою лупи в епіпроекції, а на тонких шліфах макрофотографування проводили за допомогою цифрової фотокамери «Олімпус» на різних збільшеннях у проходному і в поляризованому світлі.

Результати дослідження та їх обговорення

З метою поглибленого вивчення структури емалевих веретен ми провели дослідження на точнішому збільшенні мікроскопа.

Шляхом зміни глибини різкості встановлено, що емалеві веретена становлять собою закінчення частини дентинних трубочок. Це явище спостерігається як у світлих, так і в темних дентинних трубочках. Однак темні дентинні трубочки закінчуються емалевими веретенами, що містяться в глибших шарах призмистої емалі. Вони мають довгасту форму і прямують віялоподібно до внутрішніх пара- і діазон. Світлі дентинні трубочки в ділянці горбика переважно закінчуються серед емалевих кущиків. Вони мають овальної форми структуру і закінчуються у внутрішніх паразонах. Емалеві кущики на подовжньому зрізі іклів представлені гомогенною блакитною масою з тонких фібрил. Нечіткість контурів емалевих кущиків, очевидно, зумовлена їх горизонтальним розташуванням відносно як до емалево-дентинної межі, так і до параболічного розташування емалевих призм. Тобто горизонтальне розташу-

вання емалевих кущиків зумовлює параболічну форму розташування призмистої та міжпризмистої субстанцій. Привертає увагу те, що сітчастий шар емалево-дентинної межі подібно до шийки та екватора коронки зуба складається зі світлих товстих волокнистих структур, а також із темно-фіолетового кольору мембрани, яка іноді розщеплюється. Між світлими та темними волокнистими структурами розташований шар безпризмистої емалі. Нарешті, дентинні трубочки мають або світло-коричневий, або темно-коричневий колір і складаються з паралельних пучків, що закінчуються на емалево-дентинній межі (рис. 1).

З метою ідентифікацій емалевих кущиків проведено гістохімічне забарвлення тонких шліфів ШИК-альціановим синім.

Виявлено, що емалеві кущики - це структури, забарвлені в темно-фіолетовий колір, які відходять від сітчастого шару емалево-дентинної межі та розділяють окремі пучки емалевих призм. Слід зазначити, що саме завдяки наявності пучків емалевих призм у пришийковій ділянці емалі формується S-подібний хід пучків емалевих призм (рис. 2).

На відміну від пришийкової ділянки в екваторіальній спостерігається дещо інше розташування емалевих кущиків уздовж емалево-дентинної межі.

При гістохімічному забарвленні ШИК-альціановим синім помітні пучки емалевих призм, які

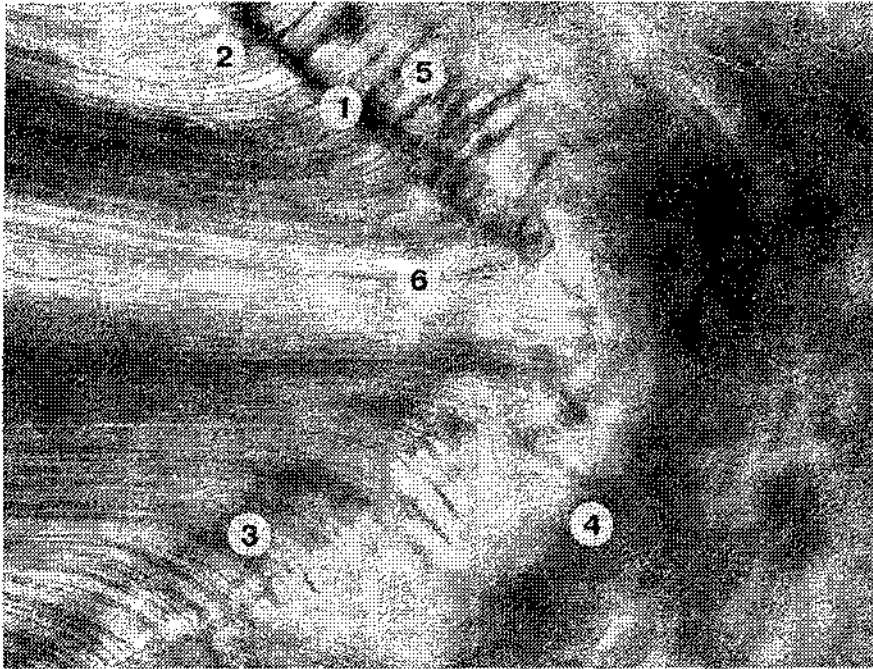


Рис. 1. Емалеві веретена в ділянці горбика вздовж емалево-дентинної межі: 1 – емалеві веретена в зонах темних дентинних трубочок; 2 – емалеві веретена в зонах світлих дентинних трубочок; 3 – контури емалевих кущиків; 4 – преривчастий хід базофільних волокон; 5 – темні дентинні каналі; 6 – світлі дентинні каналі. Забарвлення ШИК-альціановим синім, зб. 200х




Рис. 2. Емалеві кущики з перпендикулярним ходом до емалево-дентинної межі: 1 – пучки емалевих призм; 2 – емалеві кущики; 3 – емалево-дентинна межа; 4 – термінальні дентинні трубочки. Забарвлення ШИК-альціановим синім, зб. 200х

левих кущиків в ділянці екватора утворюються перехресні пучки емалевих призм у вигляді мостоподібної конструкції. Не менш важливим у з'ясуванні структури емалево-дентинної межі в ділянці екватора коронки зуба є вперше визначена нами будова сітчастого шару. Вона складається з волокнистих структур зубчастої форми темно-фіолетового кольору і світлих товстих волокнистих структур, які зв'язують між собою стрічкоподібну емаль із дентином. Світлі волокнисті структури (згідно з даними літератури) - це «якірні» волокна, що належать до першого типу колагену. При більшому мікроскопічному вивченні емалево-дентинної межі на нативних шліфах встановлено, що пучки емалевих призм у ділянці екватора коронки зуба мають перпендикулярний або косий хід. Іноді між окремими пучками спостерігаються поодинокі волокнисті структури емалевих кущиків, які безпосередньо відходять від термінальних відростків одонтобластів. Пучки емалевих призм забарвлюються в темно-коричневий колір, іноді в окремих емалевих призмах виявляється поперечна смугастість (рис. 3).

Висновки

Підбиваючи підсумок морфологічних досліджень емалево-дентинної межі різних ділянок емалі коронки зуба, можна дійти таких висновків.

1. У ділянці горбика в сітчастому шарі постійно наявні емалеві веретена, які глибоко проникають у призмову емаль.
2. У пришийковій ділянці від сітчастого шару емалево-дентинної межі відходять численні ламели, які розділяють призмову емаль на окремі сегменти.
3. У ділянці екватора зуба із сітчастого шару відходять емалеві кущики, які спрямовують хід пучків емалевих призм.

йдуть перпендикулярно або косо до емалево-дентинної межі. Залежно від ходу пучків емалевих призм емалеві кущики забарвлені в темно-фіолетовий колір і мають перпендикулярний або косий хід. Очевидно, що саме завдяки різному розміщенню ема-

