

В. П. Голик, Г. П. Рузин

КАЧЕСТВО НЕСЪЕМНОГО ПРОТЕЗИРОВАНИЯ КАК ФАКТОР РАЗВИТИЯ ВОСПАЛИТЕЛЬНЫХ ПРОЦЕССОВ ЧЕЛЮСТНО-ЛИЦЕВОЙ ОБЛАСТИ

Харьковский национальный медицинский университет

Актуальность темы. Протезирование зубов – ныне достаточно распространенная стоматологическая процедура [1, 2]. Ведь известно, что образ и ритм жизни современного человека невозможно представить без красивой улыбки, вернуть которую человеку с проблемами, заболеваниями полости рта зачастую может только лишь протезирование. Для восстановления зубов в основном применяются металлические и металлокерамические коронки. Самыми распространенными являются **металлокерамические коронки**. Эти коронки представляют собой прочнейший металлический каркас, покрытый тончайшим слоем керамической массы. Такая зубная коронка по виду совершенно неотличима от окружающих здоровых зубов, а по прочности даже превышает их. Однако следует помнить, что коронками чаще покрываются зубы, пломбированные по поводу кариеса и его осложнений. К сожалению, не всегда достаточно объективно перед началом протезирования оценивается состояние периапикальных тканей, что в дальнейшем может привести к обострению процесса вплоть до формирования флегмон челюстно-лицевой области. Многолетнее использование коронки, особенно в условиях не совсем качественного протезирования, травмирования ее краями тканей пародонта, – все это может провоцировать развитие острых

гнойно-воспалительных процессов челюстно-лицевой области. Кроме того, пародонтит, появление грануляций, зубных отложений, ретракция десневого края приводят к нарушению гомеостаза полости рта, и, следовательно, к развитию воспалительных процессов [3, 4].

Цель работы – выявление причинно-следственной связи между развитием острых одонтогенных воспалительных процессов и качеством протезирования несъемными конструкциями.

Нами обследовано 54 больных в возрасте от 25 до 65 лет, проходивших лечение в стоматологическом отделении КУОЗ ОКБ «ЦЭМД и МК» в 2009-2010 гг. по поводу острых гнойно-воспалительных процессов челюстно-лицевой области. Качественный и количественный состав больных представлен в таблице.

Всех больных тщательно обследовали и лечили согласно стандартам и протоколам МОЗ Украи-

ны. Определяя «причинный» зуб, выясняли причины изготовления коронок, сроки ношения коронок, мостовидных протезов, также выясняли наличие и количество расцементировок, состояние опорных зубов до протезирования, реакцию зубов на температурные раздражители, перкуссию, сроки появления дискомфорта, болей. Также оценивали состояние коронок, подвижность коронок, наличие промывного пространства мостовидных протезов, наличие зубных отложений, состояние тканей пародонта и др. Проводили рентгенологическое обследование – прицельную рентгенографию, ортопантомографию, в ходе которых оценивали качество эндодонтической подготовки корневых каналов, наличие патологических изменений в периапикальных тканях.

Результаты и их обсуждение.

Анализ полученных данных показал, что наиболее часто (56% случаев) причиной развития вос-

Таблица

Распределение больных по нозологиям

	Периостит, остеомиелит		Абсцесс		Флегмона		Всего	
	абс.	%	абс.	%	абс.	%	абс.	%
М	12	29,2	4	12	14	14,3	30	55,5
Ж	9	9,8	5	14	10	20,7	24	44,5
	21	39	9	26	14	35	54	100%

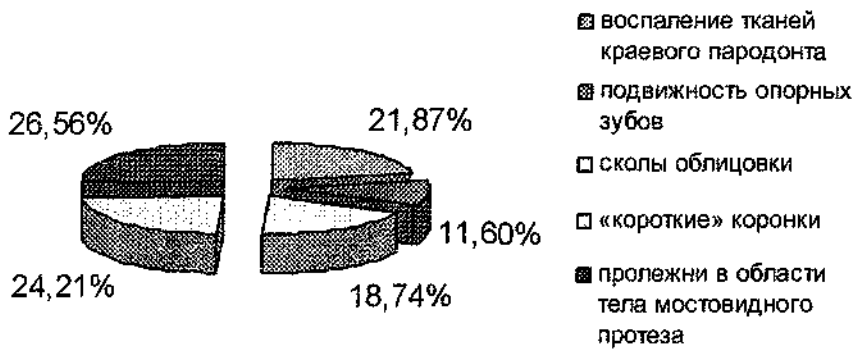


Рис. 1. Типы погрешностей протезирования различными типами коронок

палительных процессов были моляры нижней челюсти, покрытые различными типами коронок. Нами отмечено (диаграмма 1), что чаще всего выявлялось воспаление тканей краевого пародонта в опорных зубах, покрытых штампованными коронками, – у 9 человек (21,87%); подвижность опорных зубов – у 3 (11,6%); сколы облицовки: в пришеечной области опорных коронок – у 2 человек (9,37%); в области искусственных зубов или режущего края – у 2 (9,37%); «короткие» коронки – у 4 (24,21%); пролежни в области тела мостовидного протеза – у 4 человек (26,56%); большое промывное пространство в области тела мостовидного протеза в переднем участке зубной дуги – у 1 человека (0,78%).

Анамнестически и рентгенологически выявлено, что зубы до протезирования были лечены по поводу глубокого кариеса, его осложнений, периодонтита. Так, у 29% больных отмечались положительная перкуссия, положительная реакция на температурный раздражитель. В 43%

случаев рентгенологически выявлены погрешности эндодонтической подготовки корневых каналов либо полное отсутствие ее, в 14% случаев – кисты, кистогранулемы. При оценке качества коронок в 3% случаев выявлено нарушение целостности жевательной поверхности, в 47% – частичная либо полная расцементировка их, отсутствие контакта между зубным протезом и зубами-антагонистами в положении центральной окклюзии; перелом литья в месте перехода опорной коронки в тело литого мостовидного протеза; увеличение межальвеолярного расстояния на нескольких цельнолитых коронках; непокрытие облицовкой у опорной коронки металлического замыкающего края реставрации, повышенная стираемость зубов-антагонистов; эстетические дефекты.

Таким образом, проведенные исследования показали, что дефекты самого протеза (переломы, сколы облицовки и ухудшение эстетических свойств, истирание

протеза), осложнения со стороны опорных зубов (кариес, чаще пришеечной области, пульпит, периапикальные изменения), патология тканей пародонта (воспаление десны как результат некачественного краевого прилегания коронок, наличия кариозных поражений твердых тканей зубов, токсикоаллергическое воздействие материалов протеза на десневой край, возникновение пародонтальных карманов и подвижности зубов), нарушение фиксации протеза – все это может быть фактором развития острых одонтогенных воспалительных процессов и как следствие – потери зуба.

У всех больных «причинные зубы» вне зависимости от качества коронки были удалены при вскрытии и дренировании флегмоны.

Таким образом, проведенное исследование показало, что контроль за качеством изготовления несъемных конструкций, своевременная замена коронок, особенно опорных зубов мостовидных протезов, может сыграть немаловажную роль в снижении количества одонтогенных флегмон челюстно-лицевой области.

Поэтому, исходя из вышеизложенного, при изготовлении несъемных конструкций врач-ортопед обязан неукоснительно выполнять все требования и правила на всех этапах протезирования, а пациента необходимо предупреждать о возможных осложнениях, сроках и правилах применения конструкций, о необходимости контрольных осмотров у врача-ортопеда.

Література

1. Грохольский А. П. Врачебные ошибки в стоматологии / Грохольский А. П., Заксон М. Л., Карлецкий И. Н. – М., 1994. – 223 с.
2. Неспрядько В. П. Ортопедична стоматологія / Неспрядько В. П., Рожко М. М. – К.: Книга плюс, 2003. – 552 с.
3. Копейкин В. Н. Ошибки в ортопедической стоматологии. Профессиональные и медико-правовые аспекты / Копейкин В. Н., Миргазизов М. З., Малый А. Ю. – [2-е изд.] – М.: Медицина, 2002. – 240 с.
4. Бушан М. Г. Осложнения при зубном протезировании и их профилактика / Бушан М. Г., Каламкаров Х. А. – Кишинев, 1980. – С. 268.

Стаття надійшла
20.04.2012 р.

Резюме

Представлены наиболее распространенные и возможные нарушения качества несъемного протезирования, которые могут быть причиной острого гнойного процесса околочелюстных тканей, подчеркнуто значение их профилактики.

Ключевые слова: несъемное протезирование, флегмоны, челюстно-лицевая область.

Резюме

Охарактеризовані найпоширеніші та можливі порушення якості незнімного протезування, які можуть бути причиною гострого гнійного процесу навколощелепних тканин, підкреслено значення їх профілактики.

Ключові слова: незнімне протезування, флегмони, щелепно-лицева ділянка.

Summary

Article describes common and possible violations of fixed prosthesis quality which can cause acute purulent process of perimaxillary tissues. The meaning of their prophylaxis is also outlined.

Key words: fixed prosthesis, phlegmons, maxillofacial area.