

С. І. Дорошенко, С. В. Ірха, О. А. Черепинський, Є. А. Кульгінський, К. В. Стороженко

ПІДГОТОВКА ЗУБІВ ТА ЇХНІХ КОРЕНІВ ДО ЗУБНОГО ПРОТЕЗУВАННЯ

Київський медичний університет УАНМ

Актуальність дослідження

Дані спеціальної літератури свідчать про те, що поширеність дефектів зубів та зубних рядів серед населення України залишається високою – 80-90% [1-4]. Доведено, що основним етіологічним чинником руйнівного процесу є карієс та його ускладнення. Тяжкість останніх залежить від ступеня руйнування зубів карієсом із подальшим залученням пульпи та періодонта.

На сьогодні захворювання періодонта посідає третє місце за частотою звернень після карієсу і пульпіту [5, 6]. Періодонтити, в свою чергу, майже в 90% стають причиною гострих одонтогенних запальних процесів, що інфільтрують дентин, стінки каналу. Мікроби та їхні токсини є головними чинниками розвитку інфекційних верхівкових періодонтитів [7, 8]. Тому знищення мікрофлори, що засіває кореневі канали зубів і тканини навколо верхівкової ділянки, є одним із основних завдань у лікуванні періодонтиту, а також відповідальним етапом підготовки уражених зубів до зубного протезування.

Розроблено цілу низку способів і методик терапевтичної підготовки зубів та їхніх коренів до протезування, яка передбачає насамперед ретельне механічне, хіміко-механічне очищення корневих каналів та їх obturaцію [9, 10]. При цьому важливо не тільки просто заповнити простір системи корневих каналів (наприклад, гутаперчею), а й блокувати переміщення бактерій та проникнення ротової рідини в кореневі канали [11, 12]. Окрім того, нерідко в коренях зубів зустрічаються випадки додаткових

корневих каналів, які на звичайних дентальних рентгенограмах не визначаються через проєкційні накладання. Своєчасно не діагностовано, вони залишаються необробленими і пролонгують патологічний процес із відповідними наслідками.

Підвищення якості лікування корневих каналів на теперішній час зумовлено широким застосуванням фізичних методів, які використовуються не тільки для діагностики, а й для лікування. Заслужують на увагу такі технології як внутрішньоканальний медикаментозний електрофорез, ультрафонофорез, електрофульгурація, кріо- та лазеротерапія тощо.

Проте нерідко довготривале запалення верхівкового періодонта в більшості випадків закінчується видаленням причинних зубів не тільки в пацієнтів старшого віку, а й у дітей та підлітків. Це попри суттєвий науково-технічний процес у стоматології. Передчасне видалення зубів або їхніх коренів призводить до таких ускладнень як атрофія альвеолярного відростка, вторинні деформації зубних рядів, переваження тканин пародонта зубів, що залишилися [13, 14]. Тому максимальне збереження зубних рядів – найгостріше питання сьогодення [15]. Установлено, що 97% зубів без коронкової частини можуть бути відновлені та використані для подальшого протезування. Проте аналіз роботи лікарів-стоматологів показав, що на практиці зберігається всього 2% зубів зі зруйнованою коронковою частиною [16]. Сучасні новітні технології здатні розв'язати найскладніші проблеми, які виникають при

відновленні як зруйнованих зубів, так і зубних рядів за допомогою вкладок, вінірів, імплантатів тощо. Проте вони залишаються малодоступними для багатьох наших громадян. У багатьох клінічних випадках відновлення зруйнованої коронкової частини зуба може стати останньою надією на незнімне протезування, особливо в осіб молодого віку, але для цього необхідна комплексна спеціальна їх підготовка до протезування, що і стало предметом проведеного нами дослідження.

Мета дослідження: підвищити ефективність підготовки зруйнованих зубів та їхніх коренів до зубного протезування шляхом обґрунтування, розробки і впровадження в практику алгоритму її проведення.

Матеріал та методика дослідження

Нами було обстежено і прийнято на лікування 69 пацієнтів із дефектами зубів та зубних рядів віком від 20 до 65 років, із них 43 (62%) осіб жіночої та 26 (38%) осіб чоловічої статі. Пацієнтів розподілили на чотири вікові групи (табл. 1).

У кожного з обстежених виявлено від одного до 6 зруйнованих каріозним процесом зубів із залученням у патологічний процес періодонта. Клінічне обстеження проводили за загальноприйнятою методикою з використанням інструментальних та рентгенологічних методів дослідження. Рентгенологічне обстеження пацієнтів проводили до та після лікування. Для рентгенологічного обстеження використовували прицільну внутрішньоротову дентальну рентгенографію, ортопантомографію та конусно-про-

**Загальна характеристика пацієнтів
за групами, віком та статтю**

Група	Вік	Чоловіки		Жінки		Загальна кількість	
		абс.	%	абс.	%	абс.	%
I	20-30	6	8,70	3	4,35	9	13,04
II	31-40	19	27,54	11	15,94	30	43,48
III	41-50	14	20,29	7	10,14	21	30,43
IV	51-65	4	5,80	5	7,25	9	13,04
Разом		43	62,32	26	37,68	69	100

менеу комп'ютерну томографію. Усього було отримано 36 ортопантограм, 103 дентальні рентгенознімки та 50 томограм. У всіх пацієнтів проводили комплексну підготовку кореневих каналів зруйнованих зубів до ортопедичного лікування. Терапевтична підготовка охоплювала створення ендодонтичного доступу, формування, іригацію та obturaцію кореневих каналів. У ролі іригантів використовували 5,25% розчин гіпохлориду натрію, 2% розчин хлоргексидину та 17% розчин ЕДТА. Кореневі канали пломбували гутаперчею методом вертикальної гарячої конденсації з використанням силера «АН Plus». Для виявлення допоміжних каналів використовували таке обладнання: бінокулярний оптичний прилад зі збільшенням 6х «HEINE NR-C 6x/340» та інтраоральна камера «SONY 2,0 MP». Для реконтурування ясен, видалення гіпертрофованих ділянок ясен та дезінфекції вмісту кореневих каналів використовували електрофульгурацію, яку здійснювали спеціальним апаратом, розробленим С. І. Дорошенко та співав. (Патент на винахід № 73454 від 15.07.2005 р., виданий Державним департаментом інтелектуальної власності України, Деклараційний патент на корисну модель № 8775, Бюл. № 8 від 15.08.2005 року).

Спосіб здійснювався таким чином. За допомогою рентгенографії визначали характерний розмір зони запалення **M**, а за ступенем тяжкості захворювання – коефіцієнт тяжкості **k**. За формулою $t=10+kMc$ визначали час електроіскрового оброблення. Проводили препарування каріозної порожнини та кореневих каналів і висушували кореневий канал. Потім до кореневого каналу підводили електрод так, щоб відстань до стінок каналу дорівнювала 1 мм, вмикали електричний струм, проводили обробку кореневого каналу електроіскровим розрядом протягом **tc**, повністю вводили електрод в канал до контакту з його стінками та проводили електрокоагуляційну обробку каналу електричним струмом такої величини, що в кінці обробки пацієнт починав відчувати легкий біль, після чого електрод знову відводили від стінок каналу на 1 мм і проводили повторну електроіскрову обробку озonom, який при цьому виділявся протягом **tc**, причому частота електричного струму знаходилася в межах 20... 700 кГц, а напруга – в межах 0,2... 12,0 кВ.

Підготовку коренів зубів проводили згідно із загальноприйнятими протоколами надання терапевтичної допомоги.

Результати досліджень та їх обговорення

Проведені дослідження показали, що в більшості (53,6% , 37 осіб із 69 пацієнтів, прийнятих нами на лікування), спостерігалося по 1-2 зуба, уражених апікальним періодонтитом і переважно у II віковій групі (31-40 років), а саме: в 14 (37,8%) чоловіків та в 6 (16,2%) жінок, що складає в цілому 44,0%. По 3-4 уражених періодонтитом зуби мали 27 (39,1%) пацієнтів із 69, що перебували на ортопедичному лікуванні, найчастіше – 6 (42,8%) із 14 чоловіків III вікової групи (41-50 років) та в 5 (38,5%) із 13 жінок II вікової групи (31-40 років). По 5-6 уражених зубів мали всього 5 (7,2%) осіб із 69 обстежених і в більш старшому віці, тобто в III та IV вікових групах (табл. 2).

Що стосується групової належності зубів, то періодонтитними були найчастіше моляри № 54 (31,76%) та премоляри – 54 (31,76%), відповідно рідше різці – 44 (25,88%) та ікла – 18 (10,59). Такі показники свідчать про те, що лікування багатокореневих зубів більш складне, ніж однокореневих, і вони найчастіше потерпають від карієсу та його ускладнень. Останнє пов'язане з наявністю в них тяжкопрохідних кореневих каналів.

Слід зауважити, що переважна більшість – 48 (69,6%) пацієнтів, узятих нами на ортопедичне лікування, вже раніше зверталися по стоматологічну допомогу в інші клініки міста й області та мали при собі рентгенознімки, на яких визначалися запломбовані кореневі канали за всіма наче правилами, проте симптоми періодонтиту в таких зубах, особливо використаних у ролі опори зубних протезів, не зникали. У цих випадках проводили конусно-променеу комп'ютерну томографію, за допомогою якої було виявлено, що 50 пацієнтів із 69, прийнятих нами на ортопедичне лікування, мали в зубах більшу кількість кореневих каналів.

Загальна характеристика кількості уражених апікальним періодонтитом зубів у різних вікових групах пацієнтів з урахуванням їх статі та віку

Група	Вік пацієнта	Кількість періодонтитних зубів						Молярів	Премолярів	Різців	Іклів
		1-2	3-4	5-6	1-2	3-4	5-6				
		у чоловіків			у жінок						
I	20-30	5	1	0	2	1	0	6	7	5	2
II	31-40	14	4	1	6	5	0	21	19	15	7
III	41-50	7	6	1	2	4	1	19	18	13	5
IV	51-65	0	3	1	1	3	1	8	10	11	4
Усього (абс./%)		26	14	3	11	13	2	54	54	44	18
		60,47	32,56	6,98	42,31	50,00	7,69	31,76	31,76	25,88	10,59
		43 (62%)			26 (38%)			170			

Так, на верхній щелепі по два кореневі канали мали 8 центральних різців, 15 латеральних різців та 5 іклів, а по три кореневі канали – 10 перших премолярів та 6 других премолярів. По чотири кореневі канали мали 25 перших молярів, а по п'ять каналів – чотири.

На нижній щелепі по два кореневі канали мали 12 центральних різців та 15 латеральних різців, а також 5 іклів, 8 перших премолярів та 8 других премолярів. По

чотири кореневі канали мали 20 перших молярів. На рис. 1-4 представлені варіанти додаткових кореневих каналів у зубах різної групової належності.

Натомість на звичайних денгальних знімках додаткові канали не простежувалися через проекційні накладання. Саме цим можна пояснити, на наш погляд, той факт, що після ретельного пломбування кореневого каналу без відповідної обробки наявних

додаткових симптоматика періодонтиту в даному зубі продовжує залишатись і патологічний процес набуває хронічного перебігу. Використання таких зубів у ролі опори зубних протезів, як показала загальна практика, – справа малоперспективна і закінчується врешті-решт їх видаленням. Щоб цьому запобігти, важливо своєчасно зорієнтуватись у кількості наявних кореневих каналів у проблемному зубі, вдаючись до

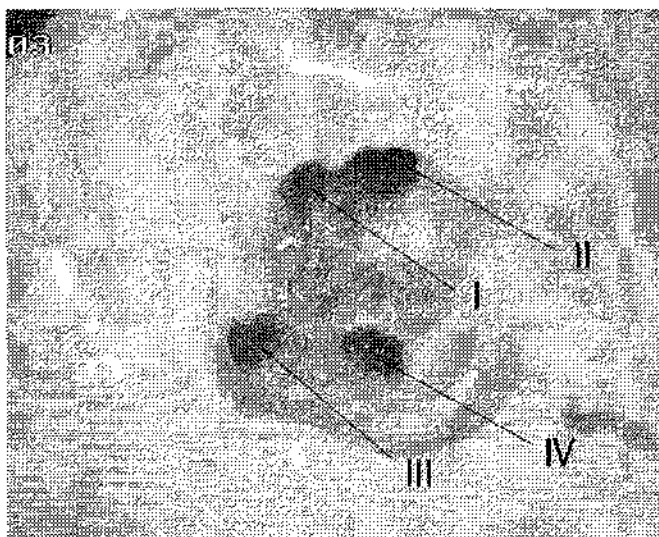


Рис. 1. Фото 36 зуба пацієнта К., який звернувся з періодонтитними болями в 36 зубі. При повторному втручанні знайдено додатковий кореневий канал у дистальному корені. I – дистальний язиковий канал, II – дистальний щічний канал, III – мезіальний язиковий канал, IV – мезіальний щічний канал

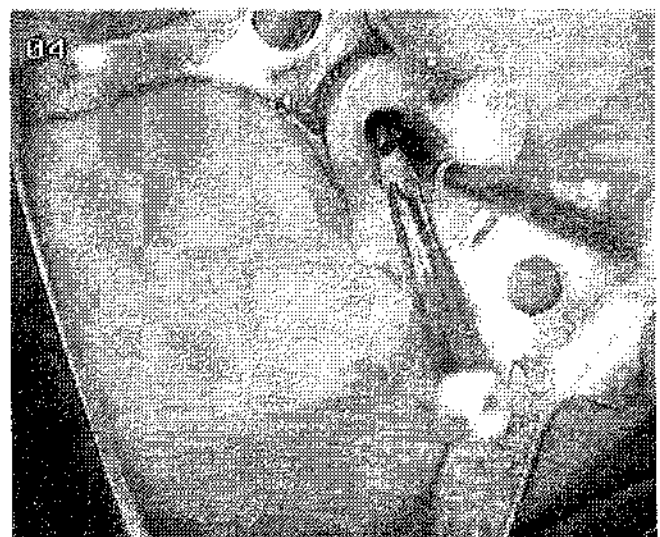


Рис. 2. Фото 32 зуба пацієнта Н. При проведенні ендодонтичного втручання знайдено подвоєння в середній третині кореневого каналу у вестибулярному та оральному напрямках

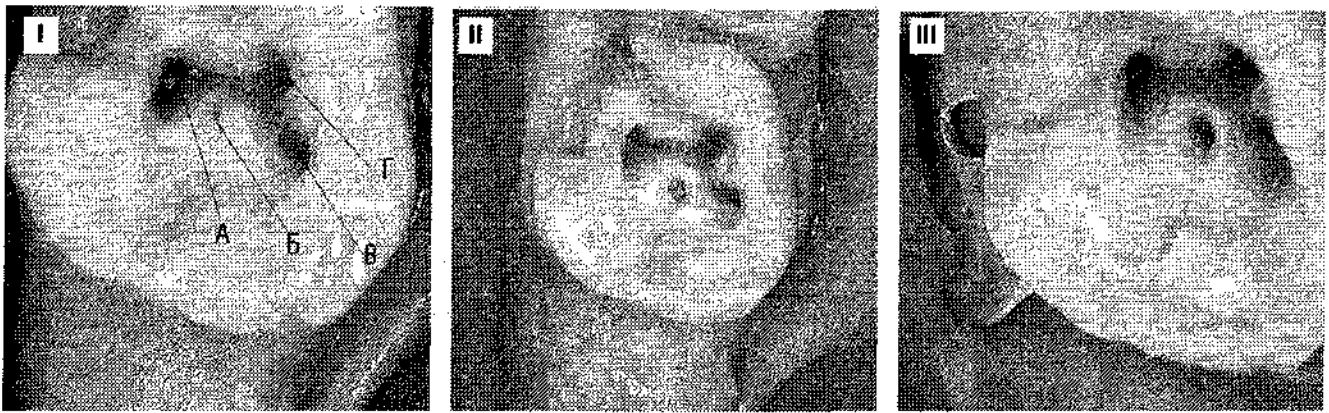


Рис. 3. Фото 26 зуба пацієнта М., у якого при ендодонтичному втручанні було знайдено 5 кореневих каналів. I: А – піднебінні канали (розходяться в середній треті); Б – знайдено додатковий канал у мезіощічному корені; В – мезіальні щічні канали;

Г – дистальний щічний канал; II – проміжний знімок; III – після медикаментозної та механічної обробки

сучасних рентгенологічних методів діагностики. Це дозволить не тільки уникнути ускладнень, а й зберегти такі зуби на більш тривалий час і надати їм певну функціональну повноцінність, що підтверджують проведені нами дослідження.

Наступним етапом у комплексній підготовці таких зубів та їхніх коренів до зубного протезування було ендодонтичне лікування з використанням фізіотерапевтичних засобів обробки кореневих каналів. Використання запропонованого нами способу стерилізації кореневих каналів із застосуванням електрофульгурації дозволяло уникнути появи в тілі пацієнта електричних струмів між активним та пасивним електродами, що нерідко спостерігається за використання інших електрозасобів. Крім того, застосування високочастотного електричного струму супроводжується більш рівномірним прогріванням апікальної зони кореневого каналу, оскільки високочастотний струм протікає в основному через вістря активного електрода, яке знаходиться поблизу апікальної зони каналу. Завдяки тому, що електрод відводили від стінок каналу на 1 мм і проводили повторну електроіскрову обробку його протягом 1с, у каналі зуба знову генерувався потік озону.

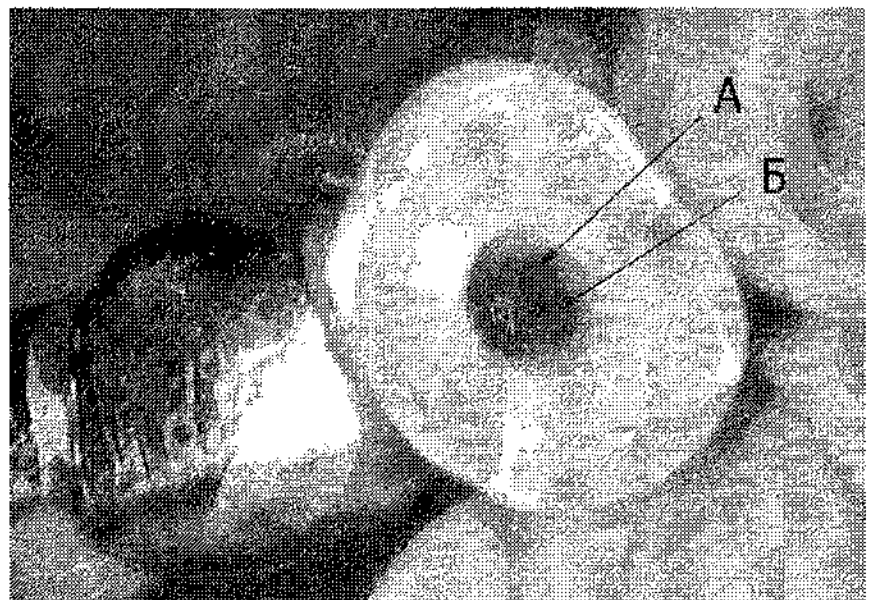


Рис. 4. Фото 41 зуба пацієнта Л. При повторному ендодонтичному втручанні знайдено допоміжний канал (А – основний канал, Б – допоміжний канал)

Таблиця 3

Оцінка ефективності лікування кореневих каналів зубів з апікальним періодонтитом із метою підготовки їх до зубного протезування

Група	Вік, роки	Кількість пацієнтів		Кількість зубів із періодонтитом			
		абс.	%	лікувалося		вилікувано	
				абс.	%	абс.	%
I	20-30	9	13,04	20	100	17	85,0
II	31-40	30	43,48	62	100	54	87,0
III	41-50	21	30,43	55	100	48	87,2
IV	51-65	9	13,04	33	100	26	78,8
Разом		69	100	170	100	145	85,3

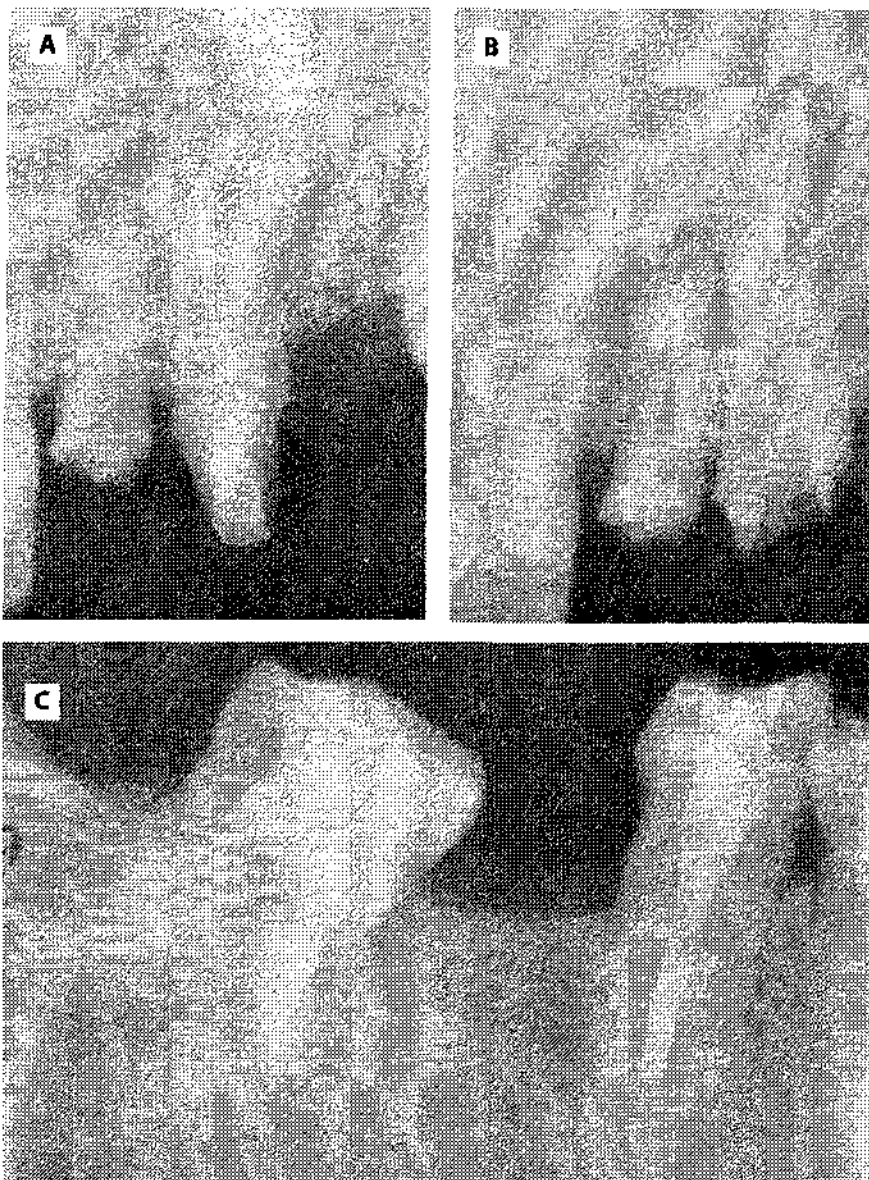


Рис. 5. Фото рентгенознімків 22 і 23 зубів пацієнта П. до та після ендодонтичного втручання з obtурованими кореневими каналами. А,В – приклади проведення obturaції до та після переліковування корневих каналів; С – приклад накладання проєкції корневих каналів 45 і 47 зубів на прицільній рентгенограмі.

Повторна електроіскрова обробка завдяки їх озонуванню забезпечувала надійну дезінфекцію корневих каналів та мікроканалів, у тому числі викривлених та складнопрохідних.

Клінічні спостереження показали, що розроблена нами комплексна підготовка корневих каналів є більш ефективною в разі ремісії патологічного процесу, а не загострення. Кількість сеансів (від одного до трьох) залежала від тяжкості ураження, загально-

го стану здоров'я пацієнта. Після ретельно проведеного комплексного лікування корневих каналів починали їх obturaцію.

Аналіз клініко-рентгенологічних результатів лікування апікального періодонтиту зубів з метою їх підготовки до ортопедичних втручань свідчить про високу ефективність розробленого нами алгоритму (рис. 5 та табл. 3).

Дані, наведені в табл. 3, свідчать, що на кожного пацієнта,

який перебував у нас на лікуванні, припадало в середньому по 2,5 періодонтитні зуби, а що стосується вікового аспекту, то в пацієнтів I групи їх кількість становила по 2,2 зубів на одного обстеженого, в II групі – 2,06, у III групі – 2,6, а в IV групі – 2,9 зубів, тобто з віком кількість уражених зубів зростала. Найбільш ефективною виявилася підготовка корневих каналів до зубного протезування в пацієнтів II і III вікових груп – відповідно 87,0% та 87,2%, а найнижчою – в IV групі – 78,8%. У цілому ефективність підготовки корневих каналів до зубного протезування склала 85,3%.

Важливим етапом підготовки до зубного протезування була корекція м'яких тканин порожнини рота, зокрема маргінальних ясен навколо зруйнованих зубів та коренів. Деструкцію гіпертрофованих ясен проводили за допомогою розробленого нами електрохірургічного пристрою «Електрофульгуратор». Голкоподібним електродом на відстані 1-3 мм від поверхні операційного поля здійснювали деструкцію гіпертрофованих ясен з одночасним озонуванням поверхні операційного поля, що дозволяло забезпечити асептичні умови проведення втручання, уникнути налипання м'яких тканин на голкоподібний електрод, отримати надійний гемостаз та чітко сформовану демаркаційну зону із сухим некрозом тканин за рахунок ефекту «обвуглювання». Це запобігало розвитку запального процесу з набряком прилеглих тканин та сприяло активації репаративних процесів і скороченню строків загоєння ранової поверхні майже в 2-3 рази. Окрім того, електрофульгурація дозволяла провести рельєфне реконтурування ясен у пришийковій частині зруйнованих зубів, що особливо важливо в плані естетики, а також розкрити корінь зуба, розташований нижче рівня ясен

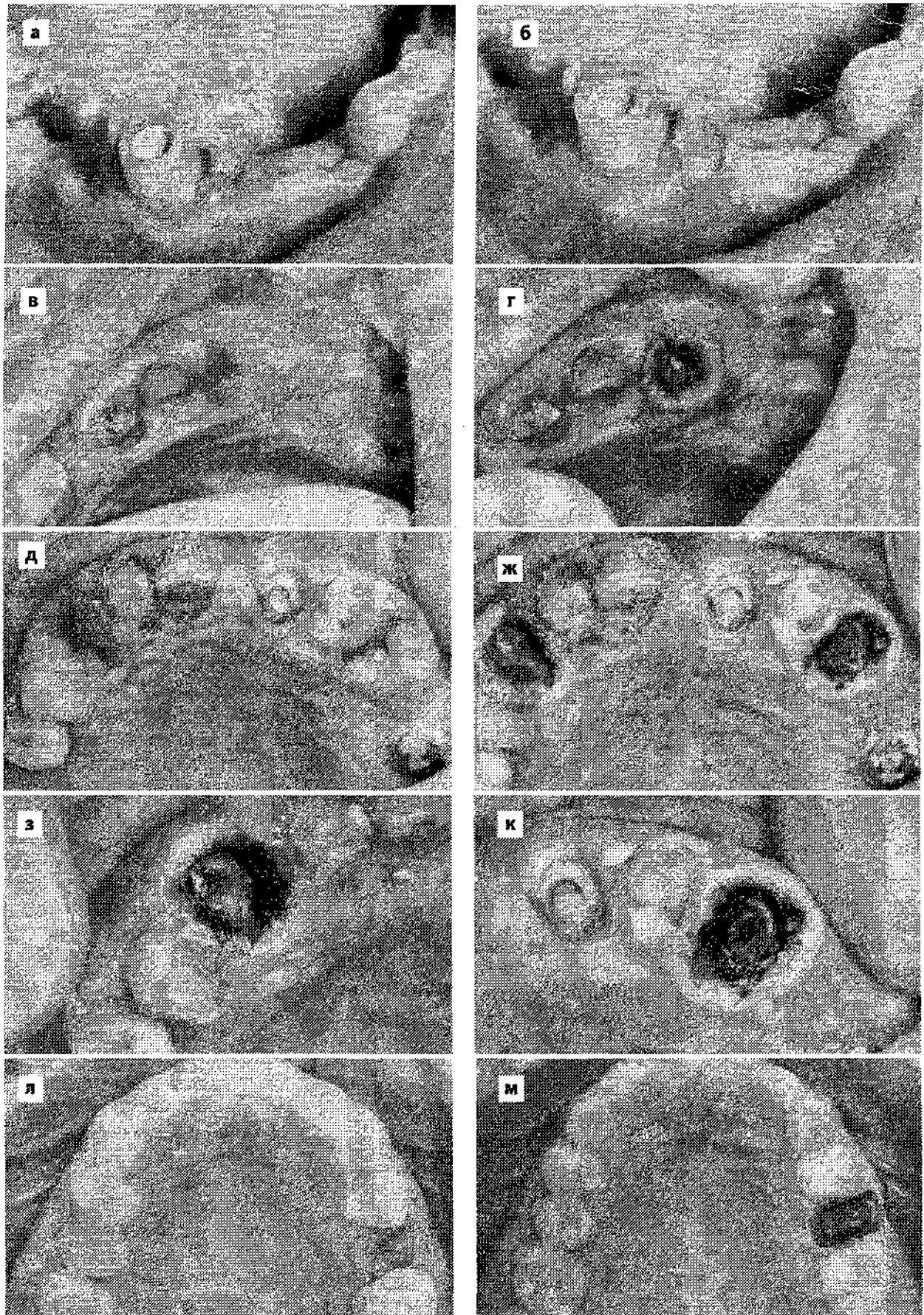


Рис. 6. Приклади (а-к) проведення електрофульгурації з метою деструкції ясен і гіпертрофованих м'яких тканин навколо зруйнованих зубів та їхніх коренів

та отримати надійне зубоясенне прикріплення (рис. 6).

Після комплексної ретельної підготовки зруйнованих зубів та їхніх коренів за умови успішного ендодонтичного лікування починали виготовляти зубні протези (куксові вкладки, штифтові зуби, коронки, незнімні та знімні конструкції тощо).

Висновки

- Проведені нами дослідження показали, що основною причиною ускладнень у лікуванні верхівкових періодонтитів слугують не тільки недостатньо ретельне механічне, хіміко-механічне очищення кореневих каналів та їх обтурація, а й наявність додаткових

корневих каналів, які на звичайних дентальних рентгенограмах не визначаються через проекційні накладення та, своєчасно не діагностовані, залишаються необробленими і пролонгують патологічний процес із хронічним перебігом.

- Використання електрофульгурації за розробленими нами методиками її проведення дозволяє: забезпечити надійну стерилізацію корневих каналів перед їх обтурацією за рахунок внутрішньоканального озонування; провести рельєфне реконтурування ясен у пришийковій частині зруйнованих зубів, а також деструкцію гіпертрофованих ясен з одно-

часним озонуванням поверхні операційного поля; при цьому отримати надійний гемостаз та чітку демаркаційну зону із сухим некрозом (обвугленням) м'яких тканин, що запобігало розвитку запального процесу з набряком прилеглих тканин та сприяло активзації репаративних процесів і скороченню строків загоєння ранової поверхні майже в 2-3 рази.

- Ретельно проведена підготовка зубів та їхніх коренів до зубного протезування є запорукою позитивного результату ортопедичного лікування і реабілітації пацієнтів із дефектами зубів та зубних рядів.

Література

1. Заблоцький Я. В. Поширеність та структура дефектів зубних рядів у населення м. Львова та Львівської області / Заблоцький Я. В., Дидик Н. М. // Вісник стоматології. – 2005. – № 4. – С. 77-87.
2. Дорубець А. Д. Поширеність дефектів зубних рядів та потреба у відновленні їх безперервності / Дорубець А. Д., Король М. Д., Коробейніков Л. С. // Український стоматологічний альманах. – 2007. – № 1. – С. 55-57.
3. Розповсюдженість зубощелепних аномалій та деформацій, а також дефектів зубів та зубних рядів серед дітей шкільного віку: м. Києва / С. І. Дорошенко, Є. А. Кульгінський, Ю. В. Ієвлева [та ін.] // Вісник стоматології. – 2009. – № 2. – С. 76-81.
4. Мунтян Л. М. Частота виникнення, поширеність вторинних часткових адентій та зубощелепних деформацій у осіб молодого віку / Мунтян Л. М., Юр А. М. // Український стоматологічний альманах. – 2010. – № 5. – С. 25-26.
5. Заболевания пародонта / [Н. Ф. Данилевский, Е. А. Мачека, Н. А. Мухин, В. Ю. Великевич] – М.: Медицина, 1993. – 320 с.
6. Максимовский Ю. М. Эндодонтия и сохранение функций зуба / Ю. М. Максимовский // Новое в стоматологии. – 2001. – № 6 (96). – С. 3-6.
7. Лукиных Л. М. Верхушечный периодонтит / Лукиных Л. М., Лившиц Ю. Н. № 9. Новгород: Изд-во НГМА, 1999. – 92 с.
8. Царев В. Н. Антимикробная терапия в стоматологии: руководство / Царев В. Н., Ушаков Р. В. № М.: Медицинское информационное агентство, 2004. – 144 с.
9. Periapical inflammation after coronal microbial inoculation of dog roots filled with guttapercha or Resilon / Shipper G., Teixeira F. B., Arnold R. R., Trope M. // J. Endod. – 2005. – P. 91-96.
10. Fracture resistance of roots endodontically treated with a new resin filling material / [Teixeira F. B., Teixeira E. C., Thompson J. Y., Trope M.] // JADA. – 2004. – P. 646-652.
11. Політун А. М. Тяжкі ускладнення ендодонтичного лікування / А. М. Політун, О. Д. Головчанська, В. Г. Левченко // Український стоматологічний альманах. – 2002. – № 3. – С. 13-15.

12. Лукьянова Н.С. Особенности клиники та лікування періодонтиту, викликаного бактеріально-грибковими асоціаціями: автореф. дис. на здобуття наук. ступеня канд. мед. наук спец. 14.01.22 «Стоматологія» / Н. С. Лукьянова – Полтава, 2005. – 16 с.
13. Замещение дефектов и профилактика деформации зубных рядов при полном разрушении коронок у лиц различного возраста / [Н. Г. Аболмосов, Т. И. Бадёбина, В. И. Исаченков, А. Н. Кузьмянков] // Стоматология. – 1990. – № 3. – С. 53 – 55.
14. Паршин В. Ю. Применение внутрикорневых штифтов при восстановлении коронковой части зуба/ Паршин В. Ю. // Дантист. – 1996. – № 11. – Ч. 1. – С. 9.
15. Fracture strength after dynamic loading of endodontically treated teeth restored with different post-and-core systems / Heydecke G., Butz F., Hussein A., Strub J.R. // J. Prosthet Dent]. – 2002. – Vol. 87, № 4. – P. 438-45.
16. Семенов В. М. Стоматология ортопедическая в вопросах и ответах/ Семенов В. М., Вагнер В. Д., Онгоев П. А. – М., 2000. – 174 с.

Стаття надійшла
14.05.2012 р.

Резюме

Установлено, що використання електрофульгурації для стерилізації корневих каналів у комплексі з ретельним механічним, хіміко-механічним очищенням та їх obturацією створює сприятливі умови для подальшого ортопедичного лікування.

Ключові слова: періодонтит, стерилізація корневих каналів, протезування.

Резюме

Установлено, что использование электрофульгурации для стерилизации корневых каналов в комплексе с тщательной механической, химико-механической очисткой и их obturацией создает благоприятные условия для дальнейшего ортопедического лечения.

Ключевые слова: периодонтит, стерилизация корневых каналов, протезирование.

Summary

Electrofulguration usage for the sterilization of root canals is combination with thorough mechanical, chemical-mechanical cleaning and obturation is found to create favorable conditions for future orthopedic treatment.

Key words: periodontitis, sterilization of roots canals, prosthetics.