

В. Л. Мельник, В. К. Шевченко

ЗАСТОСУВАННЯ НЕТРАДИЦІЙНИХ МЕТОДІВ ЗНЕБОЛЮВАННЯ ПРИ ХІРУРГІЧНОМУ ЛІКУВАННІ ПЕРІОДОНТИТУ В ПАЦІЄНТКИ З ПОЛІАЛЕРГІЄЮ (КЛІНІЧНИЙ ВИПАДОК)

ВДНЗУ «Українська медична стоматологічна академія»

Актуальність дослідження.

У наш час, згідно з даними XIV Європейського конгресу алергологів, кожний третій житель планети тією чи іншою мірою страждає на алергію. Алергічні реакції на лікарські препарати виявлені в 16% здорових людей і 43,6% хворих, які перебувають на лікуванні в стаціонарі, а також у 28,1% медичних працівників.

У зв'язку з широким застосуванням у пацієнтів стоматологічного профілю фармакологічних препаратів та пов'язаною з цим можливою медикаментозною алергією в комплексному лікуванні пацієнтів з одонтопатологією актуальним є використання методик рефлексотерапії, в тому числі голкорекфлексанальгезії.

У хірургічне відділення кафедри післядипломної освіти лікарів-стоматологів ВДНЗУ «УМСА» звернулася пацієнтка К. 49 років.

На обстеженні встановлено діагноз: хронічний гранулематозний періодонтит 14, 24. Пацієнтка страждає на поліалергію – 17 видів місцевих анестетиків, пре-

паратів для загального знеболювання (наркоз), харчові продукти. З огляду на необхідність проведення оперативного втручання і наявність у пацієнтки алергічних реакцій майже на всю доступну групу анестетиків запропоновані відповідні етапи лікування.

1. Знеболювання: рефлексанальгезія за методиками пекінської школи.

2. Оперативне втручання: резекція верхівок коренів 14, 24; цистектомія 14, 24.

3. Ретроградне пломбування 14, 24 зубів матеріалом «Тріоксидент».

4. Післяопераційний період: опромінення операційних полів у ділянках 14, 24 червоним і помаранчевим спектрами світла багатofункціонального прилада «Lux Dent» UFL-122.

Мета нашої роботи:

1. Вивчити знеболювальний ефект голкорекфлексанальгезії в пацієнтки з поліалергією при проведенні оперативного втручання.

2. Простежити динаміку загоєння рани в пацієнтки з поліалер-

гією після застосування голкорекфлексанальгезії та світлолікування в післяопераційний період.

За даними літературних джерел [1-4], використання рефлексотерапії дозволяє полегшити страждання хворих і послабити дію шкідливих факторів на організм пацієнтів, чим значно пришвидшується процес відновлення тканин у післяопераційний період. У ролі маніпуляційних матеріалів ми використовували срібні акупунктурні голки з робочою довжиною 1-1,5 см, набір для проведення рефлексотерапії зі знімними робочими поверхнями (рис. 1).

При проведенні маніпуляцій із метою знеболювання ми використовували відповідні корпоральні точки (рис. 2-4) і варіанти методик.

Варіант 1. Універсальна методика знеболювання (пекінська школа). Корпоральні точки – GI₄ (хе-гу) з одного або двох боків, PC₂ (тай-ян), голку вводять через точку PC₂ (тай-ян) і ведуть до точки E₇ (ся-гуань). AP -1.1 – верхня





Рис. 1. Види акупунктурних голок, набір для рефлексотерапії

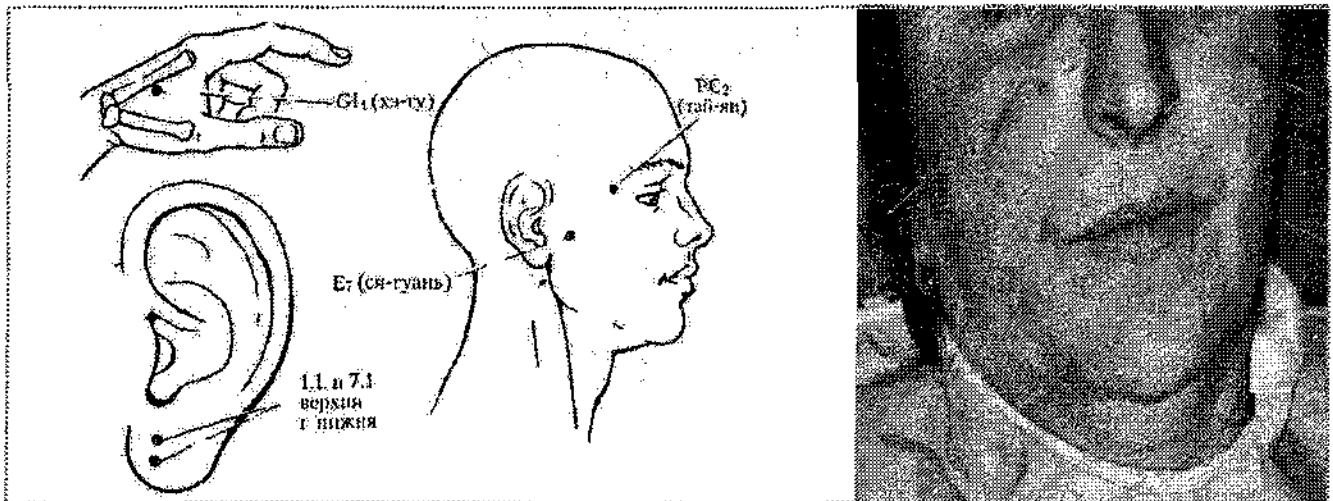


Рис. 2. Точки для голкотерапії

точка анальгезії, 7.1 – нижня точка анальгезії (рис. 2).

Варіант 2. AP – 27.V – гортань і зуби, 26.V – точка болю, 66.XI – точка ліктя, 6.1 – нижня щелепа, 5.1 – верхня щелепа, 1.1 і 7.1 – верхня і нижня точки анальгезії (рис. 3).

Варіант 3. Корпоральні точки $G1_4$ (хе-гу), $G1_3$ (сань-цзянь). При цьому голку вводять у точку $G1_3$ (сань-цзянь) і проводять до точки $G1_4$ (хе-гу) (рис. 4). Методику операції резекції верхівки кореня 14, 24 зубів проводили класичним методом [5, 6].

Розріз проводили біля верхівки зуба у вигляді дуги основою догори, відшаровували слизово-окісний клапоть, кулястим бором видаляли кортикальну стінку альвеоли біля верхівки кореня. Проводили резекцію верхівки кореня до дна кісткової порожнини. Вискрібали грануляційну тканину. Порожнину промивали розчином хлоргексидину біглюконату. Оскільки кореневі канали зубів 14, 24 були недопломбовані, ми використали методику ретроградного пломбування корневих каналів стоматологічним матеріалом «Тріоксидент». Перед пломбуванням висушували рану, вносили матеріал у кореневі канали й ущільнювали його. Клап-

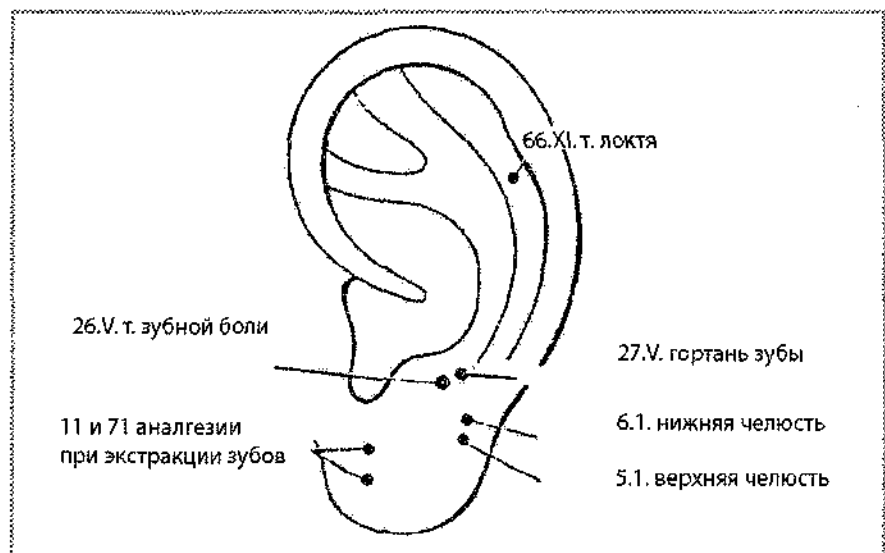


Рис. 3. Аурикулярні точки, які використовуються для голкотерапії

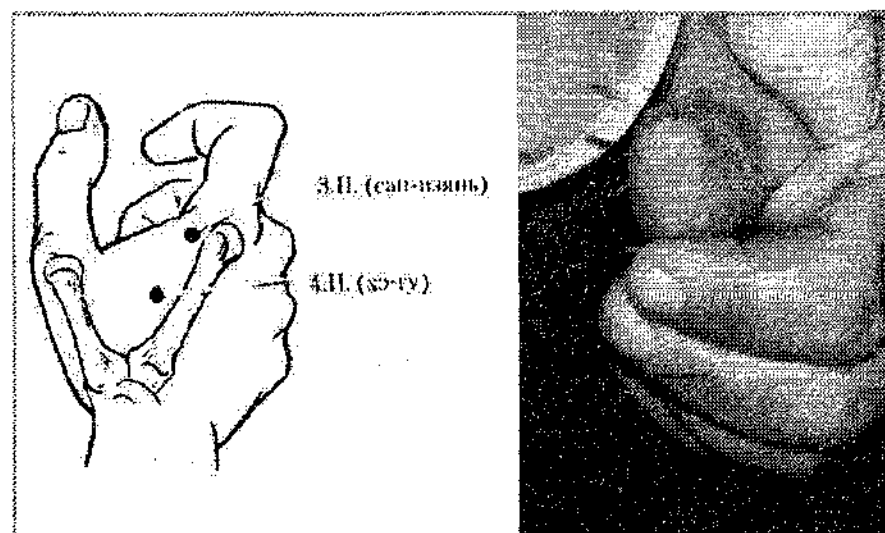


Рис. 4. Стандартні точки

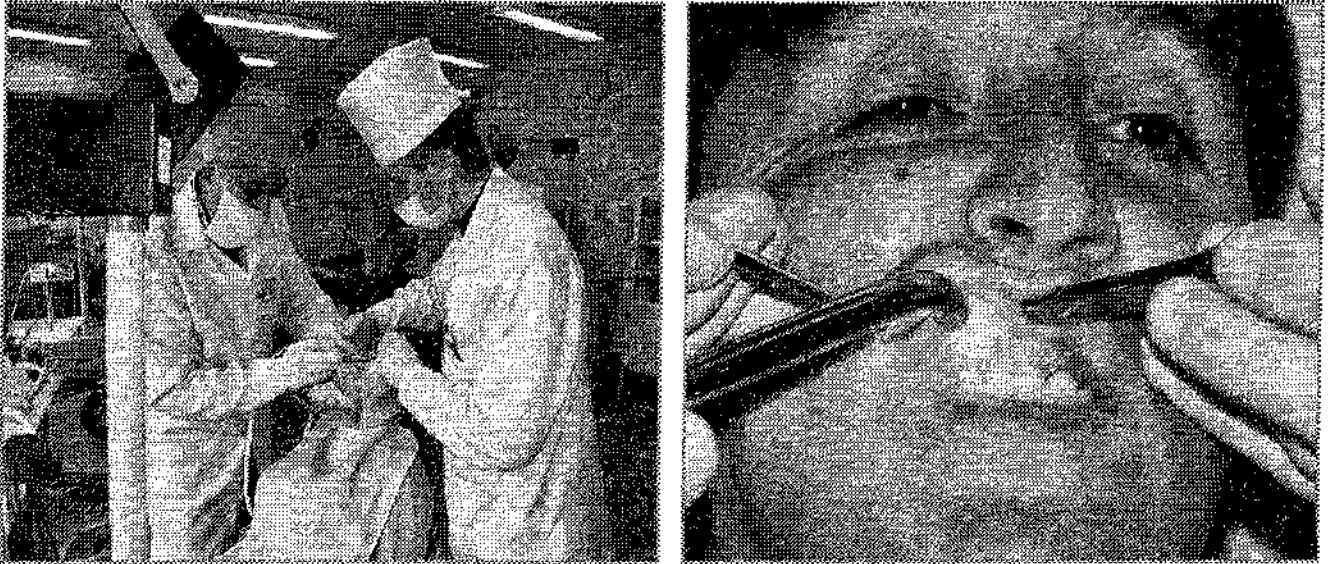


Рис. 5. Світлолікування в післяопераційний період

ті вкладали на місце й ушивали кетгуттовими швами. Хворій рекомендовано не давати навантаження на зуби протягом трьох тижнів. З метою профілактики ускладнень і швидшого загоювання ран у післяопераційний період пацієнтці було проведено 10 сеансів опромінення операційних полів у ділянках зубів 14, 24 червоним і помаранчевим спектрами багатфункціонального прилада «Lux Dent» UFL-122 (рис. 5) по 1 хв. на поле.

Результати дослідження та їх обговорення

У цьому клінічному випадку усунення больових відчуттів пацієнтки було ефективно завдяки

застосуванню методик пекінської школи. Оптимальний знеболювальний ефект розвивався через 20-30 хв. після початку маніпуляцій із голками. Власне оперативне втручання на всіх етапах було повністю позбавлене болю. Після закінчення оперативного втручання і припинення стимуляції активних корпоральних точок голками знеболювальний ефект у пацієнтки тривав ще 25-30 хв.

Висновки

При хірургічному лікуванні періодонтиту в пацієнтів із поліалергією доцільно використовувати рефлексоанальгезію як метод вибору і профілактики ускладнень. Позитивні ефекти:

скорочення термінів лікування, фізіологічність методу, безпека і комфорт для пацієнтів. Доцільно використовувати світлолікування в післяопераційний період.

Перспективи подальших досліджень

Використання рефлексоанальгезії в пацієнтів із поліалергією перспективно не тільки для хірургічного лікування хронічних періодонтитів, а й у комплексному лікуванні пацієнтів із патологією тканин пародонта, слизової оболонки порожнини рота, нейростоматологічних захворювань, больової дисфункції скронево-нижньощелепного суглоба.

Література

1. Богашова Л. Я. Невідкладна допомога в хірургічній стоматології / Л. Я. Богашова, В. Л. Мельник, В. М. Чмель. – Полтава, 2006. – 140 с.
2. Грохольский А. П. Нетрадиционные методы лечения в стоматологии / А. П. Грохольский, Н. А. Кодола, В. Т. Бурганский. – К., 1995. – 315 с.
3. Мачерет Е. Л. Основы электро- и акупунктуры / Е. Л. Мачерет, А. О. Коркушко. – К.: Здоров'я, 1993. – 367 с.
4. Рефлексотерапия основных стоматологических заболеваний: метод. рекоменд. для студентов и врачей-интернов стоматологического факультета / сост. Г. Ф. Катурова, В. Н. Коноваленко, Е. И. Щербинина. – Харьков: ХМИ, 1986. – 15 с.

5. Руководство по хирургической стоматологии и челюстно-лицевой хирургии / Под ред. В. М. Безрукова, Т. Г. Робустовой. – М.: Медицина, 2000. – 1 т. – 772 с.

6. Скрипникова Т. П. Консервативно-хирургические методы лечения хронического периодонтита / Т. П. Скрипникова, И. Б. Шевченко, Л. Я. Богашова. – Полтава, 1999. – 124 с.

Стаття надійшла
21.09.2012 р.

Резюме

Авторами обґрунтовано застосування рефлексанальгезії в пацієнтки з поліалергією перед проведенням хірургічних втручань при лікуванні хронічних верхієвих періодонтитів та використання спектрів світла в післяопераційний період для скорочення термінів лікування.

Ключові слова: рефлексанальгезія, алергія, періодонтит, світлолікування.

Резюме

Авторами обосновано применение рефлексанальгезии у пациента с полиаллергией перед проведением хирургических вмешательств при лечении хронических верхушечных периодонтитов, использование спектров света в послеоперационный период для сокращения сроков лечения.

Ключевые слова: рефлексанальгезия, аллергия, периодонтит, светолечение.

Summary

Authors substantiated the application of a reflexanalgesia for the patient with polyallergy before carrying out surgical interventions at the treatment of chronic apical periodontitis, as well as the use of light ranges in postoperative period for the reduction of treatment terms.

Key words: reflexanalgesia, allergy, periodontitis, phototherapy.