

УДК 616.724-002.77-073.7

В.М. Новиков

ЗМІНИ ПАРАМЕТРІВ ЕРА-ТЕСТІВ АКСІОГРАМ ХВОРИХ ІЗ ДИСФУНКЦІОНАЛЬНИМИ ПОРУШЕННЯМИ СНЩС ТА ДЕТЕРМІНОВАНИМИ ПОРУШЕННЯМИ ОКЛЮЗІЇ НА ФОНІ СИСТЕМНИХ РЕВМАТОЇДНИХ УРАЖЕНЬ

ВДНЗ України «Українська медична стоматологічна академія»

Багато людей мають зубні ряди з деякими елементами оклюзійної дисгармонії, що призводить до розвитку м'язового стресу. При цьому жувальна система втрачає здатність адекватно адаптуватися до цих факторів, порушується функціональний стан елементів СНЩС, унаслідок чого в них можлива поява запальних або дистрофічних змін. У більшості спостережень ці симптоми непостійні, але в деяких хворих вони переходять у хронічну форму. Втрата адаптаційної здатності веде до дисфункції елементів зубощелепної системи, зокрема СНЩС, що набуває тимчасової або хронічної форми [1, 2, 4, 6, 7, 8, 10].

Мета дослідження – вдосконалення діагностики та підвищення ефективності комплексного лікування хворих із детермінованими порушеннями оклюзії та функціональних структур зубощелепної системи ревматоїдного походження шляхом обґрунтування ортопедичних способів у складі комплексного лікування.

Об'єкт і методи дослідження

Хворих обстежували на базі кафедри сімейної медицини – загальної практики ВДНЗ України «УМСА» (зав. кафедри – проф. В.М. Ждан) та ревматологічного відділення Полтавської обласної клінічної лікарні (зав. відділення – О.В. Гордієнко). За період дослідження в ревматологічному відділенні Полтавської обласної клінічної лікарні спостерігався 3561 пацієнт. Пацієнти зі специфічною ревматоїдною патологією були статистично відокремлені від інших хворих. Кількість пацієнтів із ревматичною патологією наведена в табл. 1.

З наведеної кількості пацієнтів із ревматичною патологією 248 хворих зі скаргами на стан СНЩС звернулися самостійно або були направлені ревматологами по спеціалізовану допомогу. З усіх обстежених хворих нами було досліджено 133 пацієнти, яких лікували на кафедрі ортопедичної стоматології з імплантологією та на кафедрі сімейної медицини-загальної практики ВДНЗ України «Українська медична стоматологічна академія» з приводу патології ревматоїдного походження і функціональних порушень СНЩС. Усі хворі були обстежені лікарями зага-

льної практики. Розподіл пацієнтів за віком та статтю проводили згідно з рекомендаціями ВООЗ (1981) [5]. Діагноз установлювали на підставі класифікації В.О. Хватової [9], яка була узгоджена з МКХ-10 [3], та після огляду хворого спеціалістом-ревматологом.

Таблиця 1
Кількість пацієнтів із ревматичною патологією за даними ревматологічного відділення Полтавської обласної клінічної лікарні

№ п/п	Діагноз	Кількість спостережень
1	Первинний ревмокардит	12
2	Зворотний ендокардит	627
3	Ревматоїдний артрит серопозитивний	190
4	Ревматоїдний артрит серонегативний	356
5	Подагра	118
6	Артропатії при інших хворобах	9
7	Поліартроз (ОА, ДОА)	671
8	Системне ураження сполучної тканини	32
9	Анкілозуючий спондиліт	115
	Усього	2130

Для лікування були відібрані пацієнти з активністю ревматоїдного процесу ОІ, які були розподілені в 5 клінічних груп по 9 осіб у кожній, віком від 30 до 60 років: I – пацієнти з ревматоїдним артритом у фазі активності; II – пацієнти з ревматоїдним артритом у фазі ремісії; III – пацієнти зі склерозуючим артрозом; IV – пацієнти з деформуючим артрозом; V – пацієнти з м'язово-суглобною дисфункцією.

Графічне дослідження функціонального стану нижньої щелепи проводили за допомогою аксіографа «АРКУС-ДІГМА» фірми «KaVo» виробництва Німеччини. Програму «Arcus digma» в її повній версії використовували з метою функціональної діагностики (функціонального аналізу), а також вивчення співвідношень щелеп. При цьому ми виконували електронний аналіз фігури Posselt і характеру бічних зміщень у досліджуваних хворих.

Порівняльний електронний аналіз положень

нижньої щелепи проводили за допомогою програми «ЕРА-тест» у досліджуваних пацієнтів різних клінічних груп. При ЕРА-тесті на екрані з'являється мішень, центр якої відповідає конструктивному положенню голівок суглобів (центральному співвідношенню щелеп) (рис. 1). ЕРА-тест передбачає розгляд у 3-х площинах і порівняння як мінімум двох варіантів співвідношення щелеп, наприклад, положень нижньої щелепи відносно верхньої, фіксованих за допомогою ортопедичних конструкцій із рекомендованим конструктивним положенням щелеп [5].

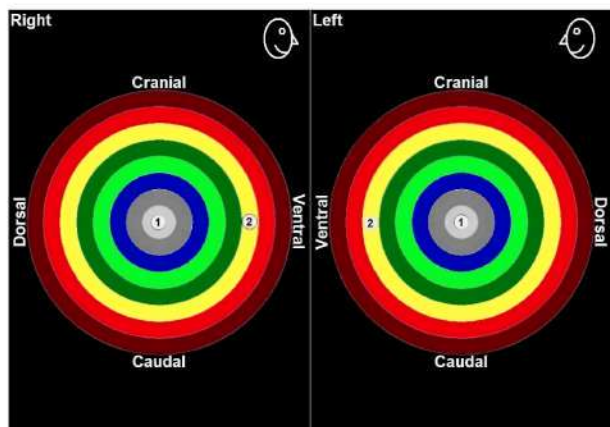


Рис. 1. Функціональний аналіз рухів нижньої щелепи хворої Б., 1947 р.н.,

ЕРА-тест без ознак суглобних порушень: 1 – центральне розташування суглобних голівок у стані закритого рота; 2 – розташування суглобних голівок у стані відкритого рота

Дослідження проводили до та після лікування, в терміни, рекомендовані виробником, а саме через 3-6 місяців після закінчення лікування.

Результати ортопедичного лікування хворих із ревматоїдним артритом у фазі активності (перша клінічна група) за даними аксіографії. Аналізуючи рухи нижньої щелепи під час відкривання-закривання рота і протрузії-медіатрузії, можемо констатувати симетричні за напрямком та рівномірні за довжиною траєкторії як на робочих, так і на балансуєчих боках. Трансверзальні відхилення майже не зустрічалися. Принципової різниці не спостерігалось і під час бічних переміщень нижньої щелепи. Траєкторії попередніх та зворотних рухів були близькі, іноді навіть збігалися, при цьому в процесі лікування довжина рухів була відновлена до середніх показників нормограм.

Суглобні голівки в динамічних фазах мали приблизно одну швидкість переміщень. У процесі лікування довжина рухів була відновлена до середніх показників нормограм.

Порушень синхронності динаміки після лікування нам виявити не вдалося.

Форма траєкторії переміщень нижньої щелепи стала типовою, з прямою лінією відкривання-

закривання рота. Відновився спільний 5-міліметровий початок траєкторій з обох боків, що свідчить про симетричність відновлення рухів меніска (рис. 2).

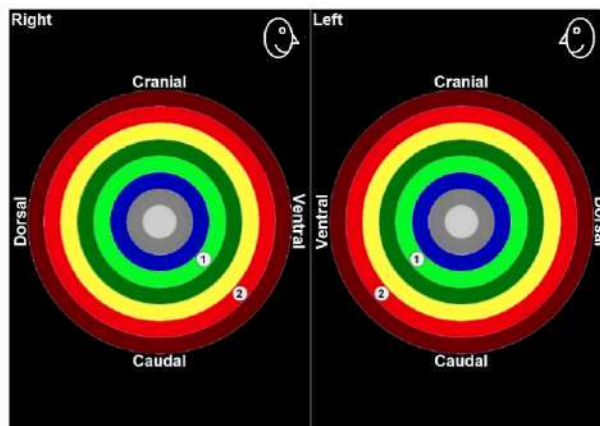


Рис. 2. Аксіограма хворої Г., 1960 р. н., І клінічна група. Д-з: ревматоїдний артрит у фазі активності. ЕРА-тест: 1 – патологічний стан суглобної голівки до лікування; 2 – відновлений стан суглобної голівки

Отже, підбиваючи підсумок аналізу аксіографічного дослідження рухів нижньої щелепи у хворих першої групи в процесі комплексного лікування, ми можемо констатувати, що двобічні та симетричні порушення кінематичної складової на ранній стадії захворювання усунуті. Функціонування всіх динамічних складових відновлено в повному обсязі.

Результати ортопедичного лікування хворих на ревматоїдний артрит у фазі ремісії (друга клінічна група) за даними аксіографії. 3-й тип аксіограм за класифікацією В.О. Хватової [11], який переважав до початку лікування, не зустрічається, причому амплітуди підвищені відносно траєкторій першої групи та досягають середніх показників нормограм (рис. 3).

Аналізуючи рухи нижньої щелепи під час відкривання-закривання рота і протрузії-медіатрузії, можемо констатувати відносну симетричність траєкторій при відновленні амплітуди рухів у всіх напрямках. Короткий спільний початок траєкторій пояснюється обмеженими рухами суглобного диска спільно із суглобними голівками, що свідчить про переважно дискові (тобто сполучнотканніні) порушення, усунуті в процесі лікування. Траєкторії попередніх та зворотних рухів найчастіше збігалися, що свідчить про відновлення функціональної еластичності менісків, тобто перерозподіл динамічного навантаження на суглобний диск і на кісткові структури відповідає фізіологічному.

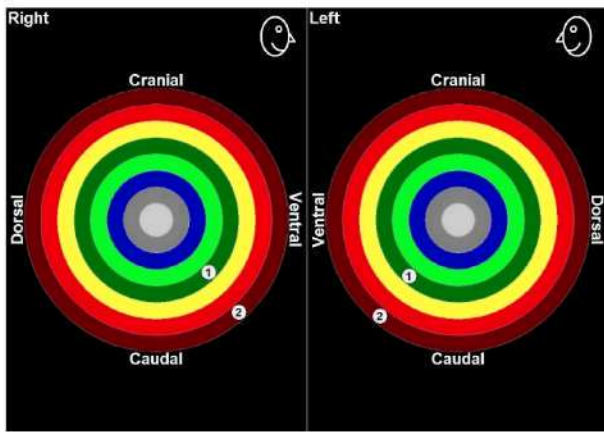


Рис. 3. Аксиограма хворого У., 1979 р. н., II клінічна група. Д-з: ревматоїдний артрит у фазі ремісії. ЕРА-тест: 1 – патологічний стан суглобної голівки до лікування; 2 – відновлений стан суглобної голівки

Збіг рухів суглобних голівок за часом та напрямком (синхронність і швидкість) свідчить про функціональну адаптованість до патологічного стану, тобто про хронічний перебіг процесу. Синхронність рухів була збережена за відновленої швидкості відкривання рота.

Напрямок рухів різцевої точки залишився прямою лінією з відсутністю трансверзальних зсувів при відновленій амплітуді відкривання рота. Отже, підбиваючи підсумок аналізу аксіографічного дослідження рухів нижньої щелепи у хворих другої групи в процесі комплексного лікування, ми можемо констатувати, що двобічні та симетричні порушення кінематичної складової на хронічній стадії захворювання усунуті. Функціонування всіх динамічних складових відновлено в повному обсязі.

Результати ортопедичного лікування хворих зі склерозуючим артрозом (третья клінічна група) за даними аксіографії. Усунуті рухи, що відповідали 2-му типу аксіограм за класифікацією В.О. Хватової, які спостерігалися в цій групі до початку лікування. Випадки девіації або дефлекції у відповідних ділянках амплітуд не спостерігались. Аналізуючи рухи нижньої щелепи під час відкривання-закривання рота і протрузії-медіатрузії, можемо констатувати зникнення або значне зменшення трансверзальних відхилень (девіації та дефлекції), що свідчить про відновлення функціонального стану нижньої щелепи. Траєкторії попередніх та зворотних рухів стали симетричними як на робочому, так і на балансувальному боці. Протрузійні рухи також характеризуються відновленням амплітуд щелепи за прямою траєкторією. Синхронність і швидкість рухів відновлені як на балансувальному, так і на робочому боці. (рис. 4), траєкторії відкривання-закривання рота стали значно довшими, оральний зсув амплітуд зник, динамічні амплітуди були відновлені.

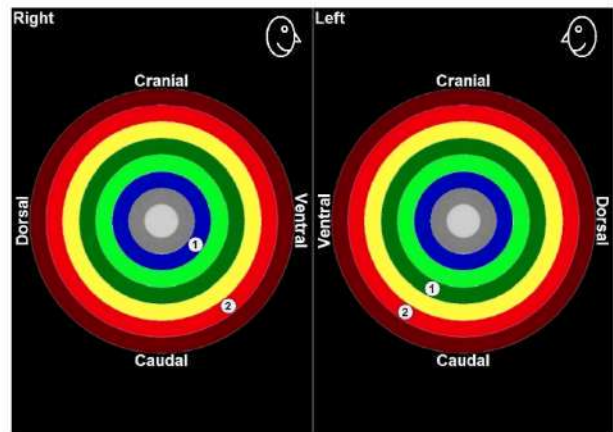


Рис. 4. Аксиограма хворої Л., 1952 р. н., III клінічна група. Д-з: склерозуючий артроз. ЕРА-тест: 1 – патологічний стан суглобної голівки до лікування; 2 – відновлений стан суглобної голівки

Отже, підбиваючи підсумок аналізу аксіографічного дослідження рухів нижньої щелепи у хворих третьої групи внаслідок комплексного лікування, ми можемо констатувати, що двобічні та несиметричні порушення кінематичної складової на хронічній стадії захворювання усунуті. Функціонування всіх динамічних складових відновлено в повному обсязі.

Результати ортопедичного лікування хворих із деформуючим артрозом (четверта клінічна група) за даними аксіографії. Усунутий 2-й тип аксіограм за класифікацією В. О. Хватової, який спостерігався в цій групі до початку лікування. Амплітуди підвищені та досягають середніх показників нормограм. Типова наявність кута Фішера як на балансувальному, так й на робочому боці. Випадки девіації або дефлекції практично не зустрічаються, що свідчить про зникнення односторонніх дискових та кісткових порушень. Траєкторії попередніх і зворотних рухів змінилися: на робочому та на балансувальному боках відновилися майже симетричні довгі, дугopodobні лінії. Протрузійні рухи тепер також характеризуються відсутністю патологічних зміщень щелепи в бік. Відновлена синхронність рухів нижньої щелепи: рухи суглобної голівки на балансувальному боці збігаються в часі та швидкості з рухами голівки робочого боку (рис.5).

Напрямок рухів різцевої точки визначається прямою лінією без трансверзальних зсувів, які до лікування супроводжувались обмеженням відкривання рота. Трикутник Поселя має відновлену форму, яка наближається до нормограми.

Отже, підбиваючи підсумок аналізу аксіографічного дослідження рухів нижньої щелепи у хворих четвертої групи після проведеного комплексного лікування, ми можемо констатувати, що двобічні та несиметричні порушення кінематичної складової жувального апарату на хронічній стадії захворювання усунуті. Функціонування

всіх динамічних складових відновлено в повному обсязі.

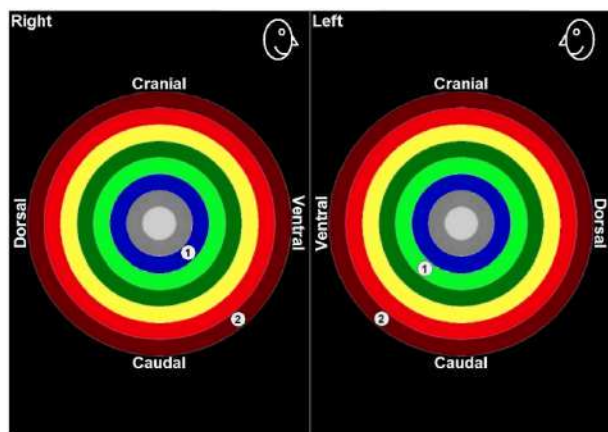


Рис. 5. Аксиограма хворого С., 1964 р.н., IV клінічна група. Д-з: деформуючий артроз. ЕРА-тест: 1 – патологічний стан суглобної голівки до лікування; 2 – відновлений стан суглобної голівки

Результати ортопедичного лікування хворих із м'язово-суглобною дисфункцією (п'ята клінічна група) за даними аксіографії. Патологічні аксіограми 1-го, 2-го та 3-го типу за класифікацією В.О. Хватової, які спостерігалися в цій групі до лікування, змінилися на нормограми. Відновлені амплітуди траєкторій до нормограм. Спостережень девіації або дефлекції не спостерігалось (рис. 6).

Патологічні траєкторії відкривання-закривання рота, протрузії-медіатрузії, латеротрузії-медіатрузії зникли, відновлено рівну характерну траєкторію.

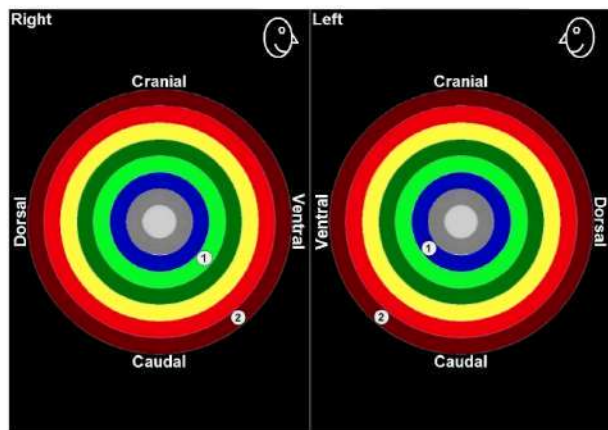


Рис. 6. Аксиограма хворої Х., 1966 р.н., V клінічна група. Д-з: м'язово-суглобна дисфункція. ЕРА-тест: 1 – патологічний стан суглобної голівки до лікування; 2 – відновлений стан суглобної голівки

Підбиваючи підсумок аналізу аксіографічного дослідження рухів нижньої щелепи у хворих п'ятої групи після проведеного комплексного лікування, ми можемо констатувати, що однібічні та несиметричні порушення кінематичної скла-

дової жувального апарату усунуті. Функціонування всіх динамічних складових відновлено в повному обсязі.

Отже, результати аксіографічного дослідження дозволяють достовірно стверджувати позитивний напрям обраного комплексного лікування. За допомогою графічних тестів аргументовано наведено відновлення як суглобових, так і оклюзійних характеристик.

Перспективи подальших досліджень

Одержані результати функціональних досліджень стану нижньої щелепи та жувальних м'язів, ступеня атрофії кісткових елементів щелепно-лицьового апарату і локалізації суглобного диска надалі дозволять застосувати індивідуальний підхід у визначенні показань для вибору оптимальної ортопедичної конструкції.

Література

1. Гросс М. Д. Нормализация окклюзии; пер. с англ. / М. Д. Гросс, Дж. Д. Мэтьюс. – М. : Медицина, 1986. – 288 с.
2. Дворник В. М. Підготовка і протезування хворих на патологічне стирання твердих тканин зубів: дис. ... канд. мед. наук: 14.01.22 / В. М. Дворник. – Полтава, 2001. – С.43, 49-55.
3. Международная классификация болезней МКБ-10. Электронная версия / [Электронный ресурс]. – Режим доступа: <http://www.mkb10.ru/>.
4. Мірза О.І. Діагностика і лікування больового синдрому дисфункції скронево-нижньощелепного суглоба: автореф. дис. на здобуття наук. ступеня доктора мед. наук: спец. 14.00.22 «Стоматологія» / О. І. Мірза. – Полтава, 2002. – 36 с.
5. Новіков В. М. Магніторезонансна томографія в комплексі променевих методів дослідження стану СНЩС / В. М. Новіков //Український стоматологічний альманах. – 2006. – № 1, т. 1. – С. 65.
6. Номенклатура, класифікація, критерії діагностики та програми лікування ревматичних хвороб: за ред. чл.-кор. АМНУ В. М. Коваленка, проф. Н. М. Шуби. – К., 2004. – 156 с.
7. Петросов Ю. А. Функциональное состояние жевательных мышц при ортопедическом лечении дисфункций височно-нижнечелюстных суставов / Ю.А. Петросов, И.Н. Пономаренко //Заболевания височно-нижнечелюстных суставов: сб. научных трудов ВНИИМИ МЗ СССР [под ред. А. С. Иванова]. –1987. – № 13874-87. – С. 70-76.
8. Рабухина Н.А. Некоторые современные методики рентгенологического исследования височно-нижнечелюстных суставов /Н.А. Рабухина, В.А. Семкин // Здоровоохранение и медицинская техника. –2005. – № 3 (17). – С. 9. Тимофеев А.А. Купирование болей и лечение щелканья при болевом синдроме дисфункции височно-нижнечелюстного сустава / А.А. Тимофеев, А.И. Мирза // Современная стоматология. – 2001. – № 1. – С. 76-79.
9. Хватова В. А. Диагностика и лечение нарушений функциональной окклюзии / В. А. Хватова. – Нижний Новгород: НГМУ, 1996. – 275 с.
10. Хватова В.А. Функциональная диагностика и лечение в стоматологии / В. А. Хватова. – М.: Медицинская книга, 2007. – 243 с.

11. Gross M.D. Occlusion in Restorative Dentistry / M.D.Gross, J.D.Mathews. – Churchill Livingstone, Edinburgh, London, Melbourne and New York, 1982. – 288 p.

**Стаття надійшла
21.01.2013 р.**

Резюме

За період дослідження в ревматологічному відділенні Полтавської обласної клінічної лікарні спостерігався 3561 пацієнт, з них - 230 із порушеннями оклюзії на тлі ревматоїдних уражень СНЩС. У статті наведені результати аксіографічного обстеження хворих з одним із найпоширеніших хронічних патологічних станів - ревматоїдними ураженнями. Проте даних щодо ревматоїдних уражень органів щелепно-лицьової ділянки вкрай мало.

Ключові слова: ревматоїдні ураження СНЩС, аксіографія.

Резюме

За период исследования в ревматологическом отделении Полтавской областной клинической больницы наблюдался 3561 пациент, из них - 230 с нарушениями окклюзии на фоне ревматоидных поражений ВНЧС. Приведены результаты аксиографического обследования больных с одним из наиболее распространенных хронических патологических состояний - ревматоидными поражениями. Наряду с этим, данных о ревматоидных поражениях органов челюстно-лицевой области крайне мало.

Ключевые слова: ревматоидные поражения ВНЧС, аксиография.

Summary

There were 3561 patients, including 230 patients with occlusion violations against rheumatoid lesions of TMJ during the study period at rheumatological department of Poltava Regional Hospital observed. The article presents results of axiomyographic examination in patients with rheumatoid lesions, that is one of the most common chronic pathological conditions. Little is known about rheumatoid lesions of the maxillofacial region.

Key words: rheumatoid lesions of TMJ, axiography.