

## ІМПЛАНТОЛОГІЯ

УДК 616.314-089.843

*П. В. Куц, \* В. П. Неспрядько, \* В. М. Дворник \*\**

### ТРИВИМІРНЕ КОМП'ЮТЕРНЕ МОДЕЛЮВАННЯ В ПЛАНУВАННІ ІМПЛАНТОЛОГІЧНОГО ЛІКУВАННЯ ПАЦІЄНТІВ ІЗ ЧАСТКОВОЮ АДЕНТІЄЮ

\*Національний медичний університет імені О. О. Богомольця

\*\*ВДНЗ України "Українська медична стоматологічна академія"

В Україні останні десятиліття характеризуються досить стійкою кількістю дорослих пацієнтів із частковою адентією, які потребують ортопедичної реабілітації. Нині завдяки розвитку сучасних технологій у клініці ортопедичної стоматології широко використовується зубна імплантація, яка дозволяє усунути дефекти зубощелепної системи пацієнтів і забезпечити профілактику можливих ускладнень.

Сучасні уявлення про фактори, які визначають стабільність зубних протезів, що опираються на дентальні імплантати, численні, різноманітні, іноді суперечать одне одному. Підвищення ефективності ортопедичного лікування проводиться в таких напрямках: удосконалюються методики виготовлення незнімних протезів, розробляються нові матеріали, змінюються принципи виготовлення протезів. Застосування дентальних внутрішньокісткових імплантатів відкрило нові можливості в конструюванні зубних протезів [1, 6, 7, 9].

Підготовка до протезування на імплантатах вимагає комплексного підходу. Хірургічні й ортопедичні етапи лікування проводяться послідовно один за одним упродовж кількох місяців і потребують ретельного планування й узгоджених дій усієї імплантологічної бригади, оскільки помилки, допущені на будь-якому етапі діагностики і лікування, можуть перешкоджати успішному здійсненню всього плану лікування.

Сучасні комп'ютерні технології знаходять ширше застосування в наукових дослідженнях і клінічній практиці. Використання комп'ютерних технологій обстеження пацієнтів дозволяє зберігати точні цифрові дані про параметри досліджуваного об'єкта, аналізувати ці дані й обробляти залежно від поставлених завдань і можливостей програмного забезпечення. Значно розширює можливості рентгенологічної діагностики в стоматології і ще-

лепно-лицевій хірургії методика комп'ютерної томографії, яка дозволяє створити об'ємну тривимірну реконструкцію досліджуваної зони щелепно-лицевої ділянки в трьох взаємно перпендикулярних площинах (аксіальна, фронтальна, сагітальна) [2, 4, 5, 11, 14]. Променева діагностика і комп'ютерні цифрові технології - це невід'ємна складова сучасної стоматологічної імплантології. Проте діагностичні підходи, деталізація й оптимізація алгоритму доімплантологічного дослідження зубощелепної системи вимагають удосконалення.

Якщо в 90-і роки імплантати встановлювали залежно від наявності кістки, то тепер усе частіше їх використовують для оптимального протезування з точки зору функціональних і естетичних потреб пацієнта. Сьогодні замість «bone driven implant placement» (імплантація з урахуванням наявності кістки) обговорюють так звану «restoration driven implant placement» (імплантація за потребами протезування) [3, 6, 8, 10, 12, 13].

Спеціальне програмне забезпечення, призначене для потреб імплантології, дозволяє проводити детальний передопераційний аналіз будови щелеп, візуалізувати межі нижньощелепного каналу і кортикальну пластинку дна верхньощелепних пазух, визначати будь-які параметри кісткової тканини. На основі отриманих даних створюється об'ємна модель.

Основний принцип планування сучасного імплантологічного лікування базується на індивідуальному тривимірному комп'ютерному проектуванні можливого розміщення імплантатів із наявної віртуальної бази даних. При цьому задають розмір, товщину, кут нахилу і місце імплантатів. Перевіряють їх розташування на тривимірній моделі, встановлюють відповідність сусіднім зубам, імплантатам і зубам-антагоністам. Таким чином

створюється можливість прямо на екрані віртуально встановити імплантати. Це дозволяє лікарю-хірургу спільно з лікарем-ортопедом якнайкраще спланувати операцію щодо встановлення імплантатів, щоб досягти оптимального їх розташування, максимально уникнути зайвого ушкодження навколишніх м'яких тканин і запобігти ускладненням.

Безумовно, в кожному конкретному випадку застосування комп'ютерного проектування має свої тонкощі, але зазвичай роботу з кожним пацієнтом планують за загальним алгоритмом, який охоплює такі етапи:

1. Створення прототипу майбутньої ортопедичної конструкції на діагностичних моделях за допомогою воску («WaxUp») або стандартних гарнітурних зубів.
2. Трансформація прототипу ортопедичної конструкції в рентгеноконтрастний шаблон.
3. Комп'ютерна томографія з рентгеноконтрастним шаблоном у форматі DICOM.
4. Трансформація формату DICOM в інші формати комп'ютерної обробки даних і тривимірного моделювання.
5. Комп'ютерна обробка і підготовка тривимірної комп'ютерної моделі.
6. Розробка ортопедичної конструкції, створення хірургічного шаблону.

#### Матеріал і методи.

За 2008-2013 рр. у Стоматологічному центрі НМУ імені О.О. Богомольця проведено 22 операції дентальної імплантації із застосуванням хірургічного шаблону.

Дотримуючись загального алгоритму, роботу з пацієнтами розпочинали зі збору анамнезу, складання плану і створення попереднього проекту ортопедичної конструкції. Після отримання діагностичних відбитків, фіксації центральної оклюзії і визначення просторового положення верхньої щелепи за допомогою лицьової дуги зубний технік виготовляв діагностичні моделі, пісував їх у артикулятор і моделював штучний зубний ряд. Потім готували спеціальну конструкцію - рентгеноконтрастний протез або капу. Пацієнт підлягав комп'ютерній томографії з підготовленим рентгеноконтрастним шаблоном.

Віртуальне позиціонування імплантатів здійснювали спільно з лікарем-ортопедом, згідно з майбутньою ортопедичною конструкцією, з урахуванням положення зубів-антагоністів у положенні центральної оклюзії й об'єму доступної кісткової тканини. Заздалегідь оцінювали щільність кісткової тканини. На цьому етапі визначали систему імплантатів, їх кількість, розміри, положення, яке б дозволило правильно розподілити вектор сили по осі імплантата. Далі на підставі отриманих даних зубний технік і фахівець комп'ютерного моделювання будували тривимірну модель хірургічного шаблону, строго враховуючи конкретні анатомічні

особливості кожного пацієнта. Таким чином, безпосереднє встановлення імплантатів лікар здійснює, спираючись не на власні висновки і припущення, а на анатомічно об'єктивні дані.

Хірургічний шаблон виготовляли методом шарового лазерного спікання композиту. У шаблоні використовували втулки з однаковим зовнішнім діаметром і різним внутрішнім (за діаметром бора). Лунки імплантатів послідовно препарували борами, оснащеними стоперами. Далі імплантати встановлювали за стандартним протоколом на підставі даних комп'ютерного проекту.

#### Результати й обговорення.

Наведений нижче клінічний випадок розкриває можливості застосування тривимірного комп'ютерного моделювання для планування імплантологічного лікування, є прикладом вирішення завдання ортопедичної реабілітації пацієнтки з частковою вторинною адентією при атрофії альвеолярних відростків.

Пацієнтка Ш., 1962 р. н., звернулася для санації порожнини рота і протезування. Після клінічного аналізу анатомо-топографічних умов порожнини рота і низки додаткових обстежень (ОРПГ, конусно-променева комп'ютерна томографія для визначення параметрів кісткової тканини й анатомічних особливостей) був спроектований хірургічний шаблон, який забезпечив на хірургічному етапі запланований раніше рівномірний розподіл 4 імплантатів системи «AlphaBioTec» у фронтальній ділянці верхньої щелепи, їх точне позиціонування і напрямки по осі (рис. 1-14).

Післяопераційний період минув без ускладнень, і після 6 місяців розпочали ортопедичний етап лікування, який передбачав виготовлення незнімної ортопедичної конструкції.

Підбиваючи підсумки виконаної роботи, слід зазначити, що аналіз точності положення і позиціонування імплантата, його відношення до навколишніх анатомічних структур після встановлення і всі розрахунки виконували на підставі даних контрольної комп'ютерної томографії шляхом порівняння післяопераційного положення імплантатів із запланованим положенням і калькуляцією погрешностей. Точність установлення імплантатів варіювалася залежно від типу шаблону і клінічної ситуації. Отримана середня величина відхилень за допомогою математичної обробки даних комп'ютерної томографії, проведеної на післяопераційному етапі, і даних віртуального положення імплантатів на етапі планування за принципом «співвідношення найближчого градієнта вокселів» (correspondence of closest gradient voxels) складала: кутове відхилення  $6 \pm 1,81^\circ$ , осьове відхилення  $0,72 \pm 0,32$  мм, глибина  $0,6 \pm 0,23$  мм ( $p < 0,5$ ).

Ускладнень, які могли б призвести до втрати імплантата, за весь період дослідження виявлено не було.

### Висновок.

Розвиток обчислювальної техніки і програмного забезпечення відкриває широкі можливості для розробки принципово нових методів планування хірургічного лікування пацієнтів у складних анатомо-топографічних умовах протяжних дефектів щелеп і при атрофії альвеолярного відростка, які, на наш погляд, дозволяють оптимізувати оперативні втручання; з розряду багатоетапних із сумнівним остаточним результатом перетворити їх на високоефективні та прогнозовані. Виявлені особливості застосування комплексного підходу до імплантологічного лікування стоматологічних пацієнтів із застосуванням високотехнологічних комп'ютерних методів обстеження і математичного моделювання клінічної ситуації з обов'язковим подальшим плануванням ортопедичної реабілітації демонструють нові можливості досягнення естетичного і функціонального результату. Дотримання вищевикладених принципів у додатку до конкретної клінічної ситуації стає в більшості випадків не лише запорукою успішного лікування з медичної точки зору, а і повної соціальної реабілітації пацієнта в максимальному обсязі та в мінімальні терміни.

За допомогою комп'ютерного аналізу спрощується визначення:

1. Кількості імплантатів;
2. Форми і розмірів (довжина і діаметр) імплантатів;
3. Можливих дефектів кісткової тканини навколо імплантатів;
4. Можливості відмови від кісткової пластики;
5. Центрування осі імплантата відносно оклюзійної поверхні майбутньої супраконструкції;
6. Паралельності імплантатів у кістці та їхніх абатментів над слизовою;
7. Співвідношення розмірів імплантата й абатмента;
8. Збіжності центральної осі імплантата з віссю зуба-антагоніста.

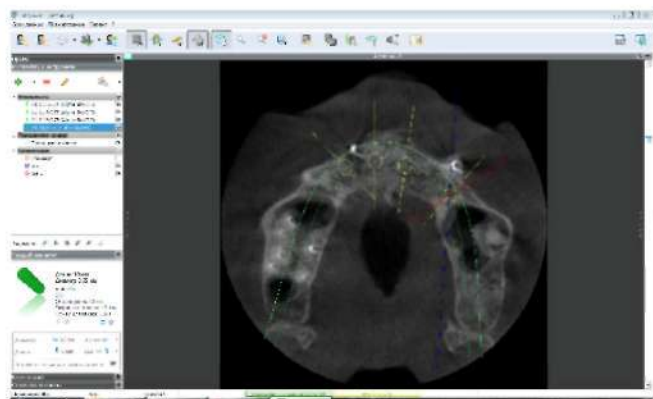


Рис. 1. КТ верхньої щелепи, початковий стан до початку лікування

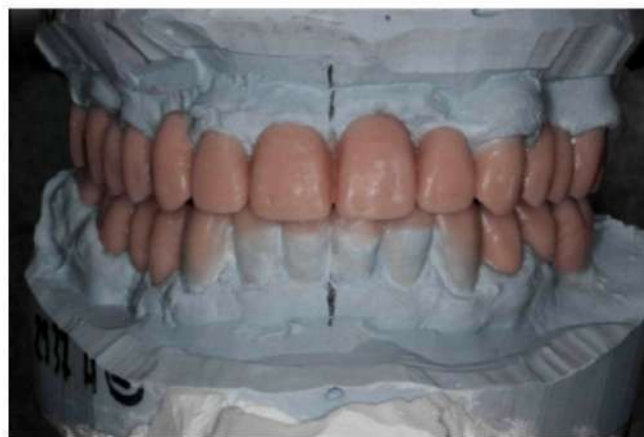

Рис. 2. Воскове моделювання майбутньої ортопедичної конструкції

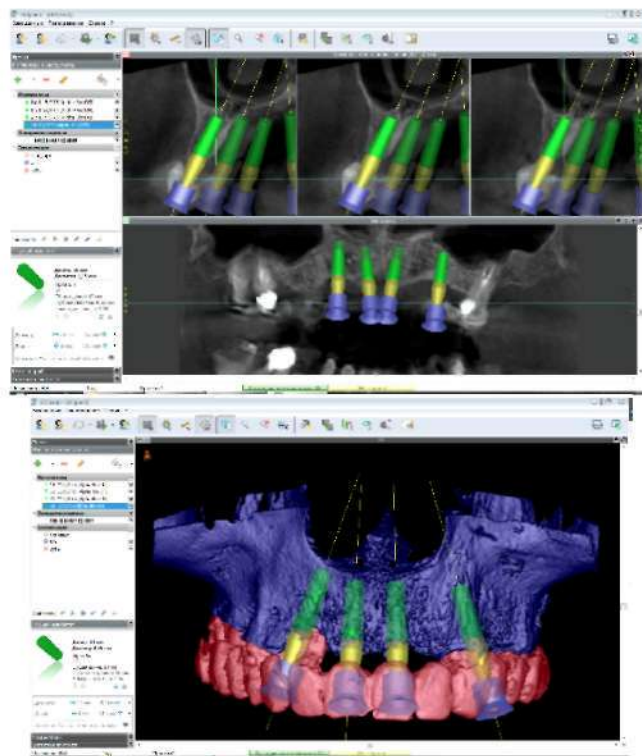


Рис. 3, 4. Етапи комп'ютерного моделювання встановлення імплантатів і проектування хірургічного шаблону

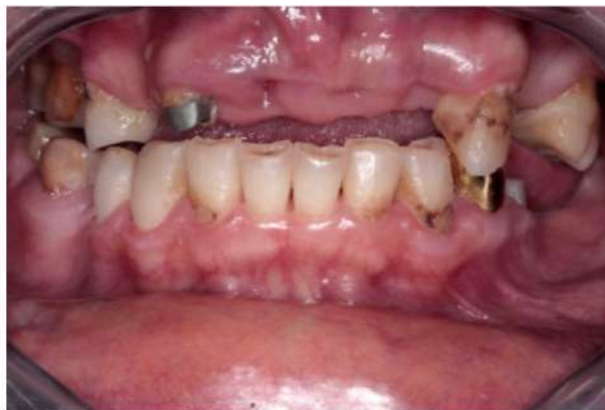

Рис. 5. Стан тканин альвеолярного відростка верхньої щелепи перед етапом внутрішньокісткової дентальної імплантації



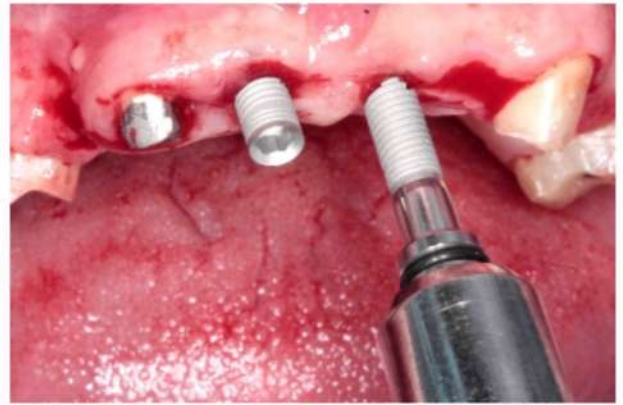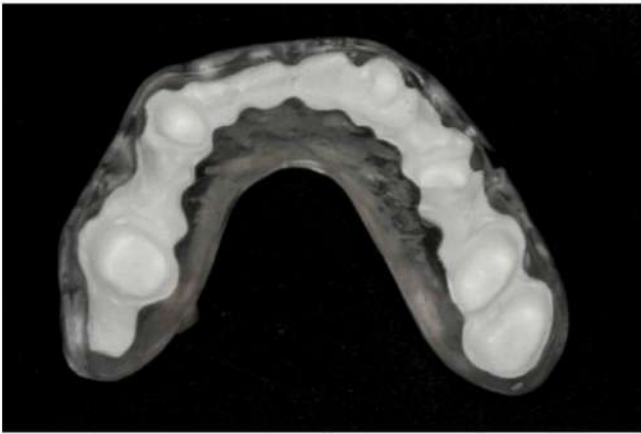


Рис. 9, 10. Установлення 4 імплантів системи «AlphaBioTec» за хірургічним шаблоном у ділянці фронтальної групи на верхній щелепі

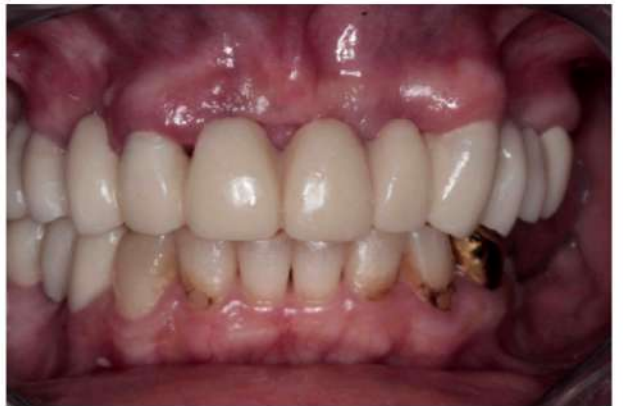
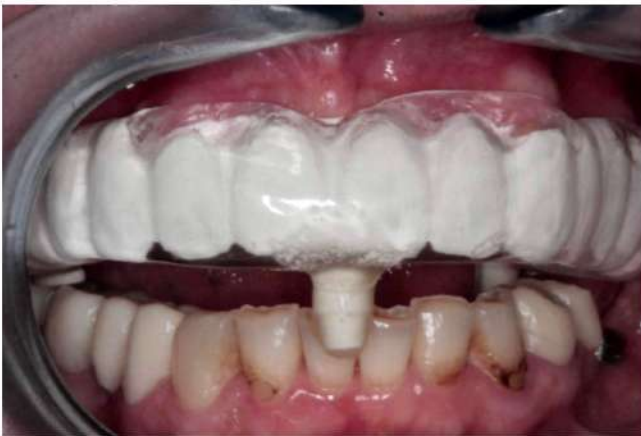
Рис. 11. Тимчасова реабілітація за допомогою пластмасових коронок

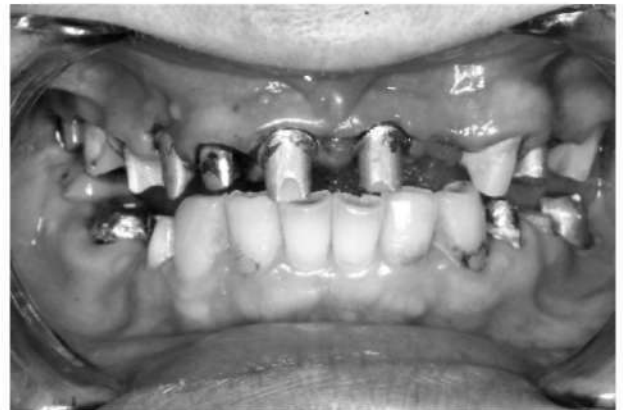
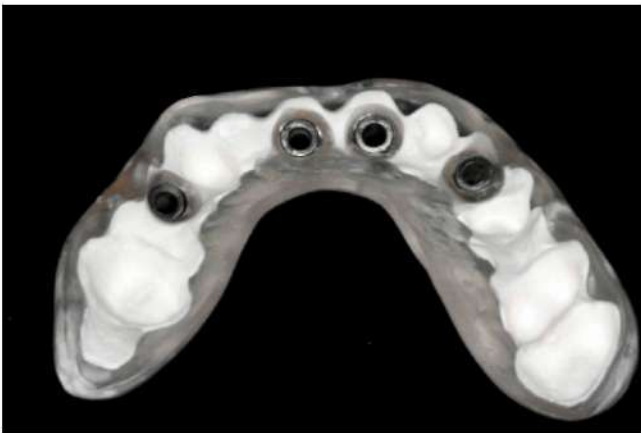
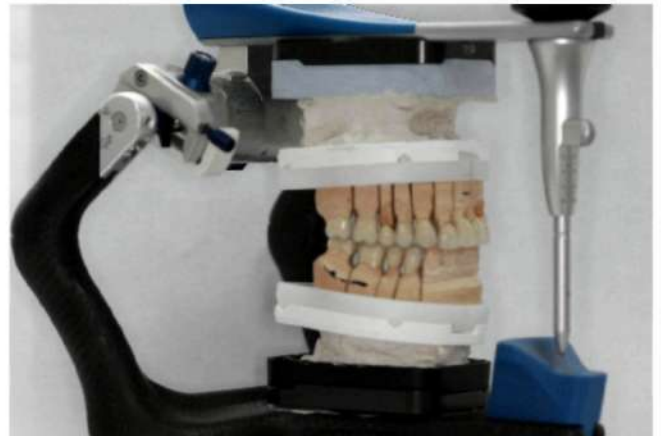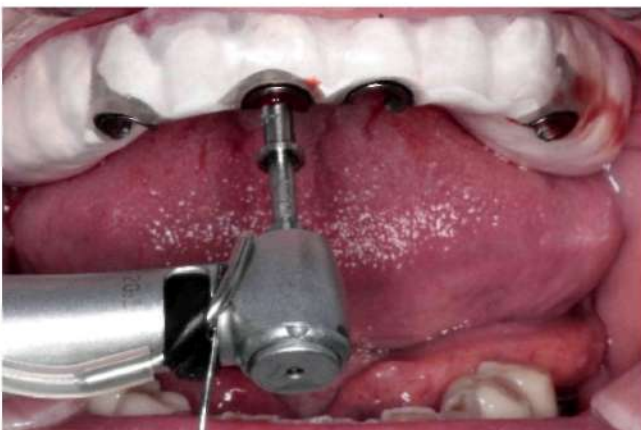Рис. 6, 7, 8. Рентгенологічний шаблон





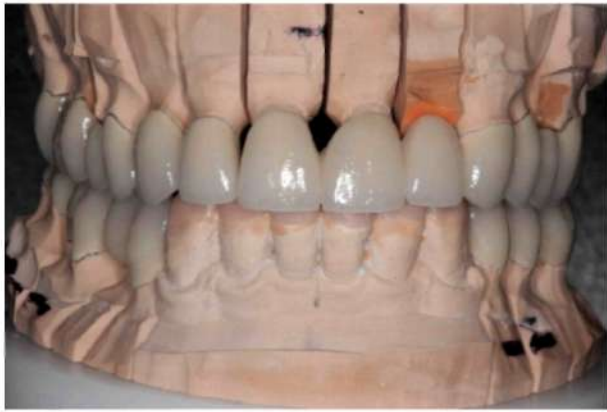


Рис. 12, 13, 14, 15. Етапи ортопедичної реабілітації

### Література

1. Ашуев Ж.А. Экспериментально-клиническое, функциональное и рентгенологическое обоснование ранней функциональной нагрузки при зубной имплантации: автореф. дис. на соискание науч. степени доктора мед. наук: спец. 14.00.21 «Стоматология» / Ж.А. Ашуев. — М., 2008. — 29 с.
2. Клинические возможности применения трехмерного компьютерного моделирования для планирования имплантологического лечения пациентов с частичной или полной адентией в сложных анатомопографических условиях / [Гветадзе Р.Ш., Буцан С.Б., Брайловская Т.В., Хохлачев С.Б.] // Стоматология. — 2008. — №3. — С. 36–38.
3. Гончаров И.Ю. Планирование хирургического этапа дентальной имплантации при лечении пациентов с различными видами отсутствия зубов, дефектами и деформациями челюстей: автореф. дис. на соискание науч. степени доктора мед. наук: спец. 14.00.21 «Стоматология» / Илья Юрьевич Гончаров. — М., 2009. — 50 с.
4. Йорк Мудрак. Передопераційне планування дентальної імплантації з використанням методики об'ємної томографії (volumetric tomography – VT) OP200 D / Йорк Мудрак // Імплантологія. Пародонтологія. Остеологія. — 2009. — №1 (13). — С. 64–65.
5. Коваль Г.Ю. Променева діагностика: [в 2 т.] / Г.Ю. Коваль, Т.П. Сиваченко. — К.: Телеоптик, 2003 — 527 с.
6. Король Д.М. Клініко-патогенетичне обґрунтування лікування вторинної часткової і повної адентії із застосуванням дентальних субперіостальних та ендосальних імплантатів: автореф. дис. на здобуття наук. ступеня доктора мед. наук: спец. 14.00.21 «Стоматологія» / Д.М. Король. — Полтава, 2010. — 38 с.
7. Неспрядько В.П. Дентальна імплантологія. Основи теорії та практики / В.П. Неспрядько, П.В. Куц. — Харків: Контраст, 2009. — 300 с.
8. Подорванова С.В. Клинико-рентгенологическое обоснование выбора оптимальных конструкций и локализации зубных имплантатов: автореф. дис. на соискание науч. степени канд. мед. наук: спец. 14.00.21 «Стоматология» / С.В. Подорванова. — М., 2003. — 24 с.
9. Пылков А.И. Клинико-экспериментальное обоснование оптимизации дентальной имплантации: автореф. дис. на соискание науч. степени доктора мед. наук: спец. 14.00.21 «Стоматология» / А.И. Пылков. — М., 2002. — 37 с.
10. Раад З.К. Дентальная имплантация в нестандартных клинических ситуациях: автореф. дис. на соискание науч. степени доктора мед. наук: спец. 14.00.21 «Стоматология» / З.К. Раад. — М., 2010. — 46 с.
11. Рогацкин Д.В. Конусно-лучевая компьютерная томография. Основы визуализации / Д.В. Рогацкин. — Львов: ГалДент, 2010. — 148 с.
12. Ряховский А.Н. Варианты применения направляющих шаблонов на хирургическом этапе дентальной имплантации / А.Н. Ряховский // Панорама ортопедической стоматологии. — 2007. — №1. — С. 6–11.
13. Серова Н.С. Лучевая диагностика в стоматологической имплантации: автореф. дис. на соискание науч. степени доктора мед. наук: спец. 14.00.21 «Стоматология» / Н.С. Серова. — М., 2010. — 47 с.
14. Чибисова М.А. Возможности дентальной объемной томографии в повышении качества планирования имплантации и результатов дальнейшего ортопедического лечения / М.А. Чибисова // Стоматология. — 2010. — № 3. — С. 2–11.

**Стаття надійшла  
17.01.2014 р.**

### Резюме

Повідомлення стосується проблеми стоматологічної реабілітації пацієнтів із частковими дефектами зубних рядів. Запропонований вищий якісний рівень вирішення цього завдання із застосуванням методів тривимірного комп'ютерного моделювання в процесі діагностичного обстеження і планування дентальної імплантації.

**Ключові слова:** дентальні імплантати, тривимірне комп'ютерне моделювання, комп'ютерна томографія, зубні протези, остеointegraція.

### Резюме

Сообщение касается проблемы стоматологической реабилитации пациентов с частичными дефектами зубных рядов. Предложен более высокий уровень решения этой задачи с применением методов трехмерного компьютерного моделирования в процессе диагностического обследования и планирования дентальной имплантации.

**Ключевые слова:** дентальные имплантаты, трехмерное компьютерное моделирование, компьютерная томография, зубные протезы, остеointegraция.

### Summary

The article is dedicated to the problem of dental rehabilitation of patients with partial defects of dental rows. A higher level of solution of this problem is suggested using the methods of three-dimensional computer modeling during diagnostics and planning of dental implantation.

**Key words:** dental implants, three-dimensional computer modeling, computed tomography, dental prostheses, osseointegration.