

УДК: 616.716.4-001.5-073.7

О.В. Кулицька

РЕНТГЕНОЛОГІЧНА ХАРАКТЕРИСТИКА ПЕРЕЛОМІВ ПІДБОРІДНОГО ВІДДІЛУ НИЖНЬОЇ ЩЕЛЕПИ

Вінницький національний медичний університет ім. М.І.Пирогова

Строки й ефективність загоєння переломів нижньої щелепи залежать від багатьох факторів, ключові такі: будова ділянки з урахуванням місць прикріплення м'язів, структура кістки, напрямок та сила удару, особливості кровопостачання й іннервації, а також напрямок щілини перелому і величина розходження фрагментів [1, 2]. Оцінити показники напрямку перелому та зміщення фрагментів можна завдяки сучасним рентгенологічним методам дослідження. Крім того, вони дають широкі можливості для визначення ефективності лікування переломів, порівняння загоєння на різних етапах, а також для вивчення анатомічних особливостей щелеп, які можуть впливати на загоєння переломів.

Мета дослідження - вивчити (за допомогою рентгенологічних методів дослідження) анатомічні особливості підборідного відділу нижньої щелепи, які можуть впливати на загоєння переломів, а також проаналізувати рентгенологічну картину цих переломів.

Матеріали і методи.

Проаналізовано 46 ортопантограм щелеп пацієнтів із переломами підборідного відділу нижньої щелепи, які перебували на стаціонарному лікуванні в щелепно-лицевому відділенні Вінницької обласної лікарні ім. М.І.Пирогова. Крім того, анатомічні особливості підборіддя вивчали на 25 комп'ютерних томограмах пацієнтів без патології нижньої щелепи, виконаних на апараті GX-CB-500 («Gendex Dental Systems») та інтерпретованих за допомогою програмного забезпечення «iCATVision».

Результати і обговорення.

На всіх ортопантомограмах кісткова тканина щелепи мала петлястий характер малюнку. Відомо, що він залежить від щільності вертикальних і горизонтальних кісткових балок. Найінтенсивніший малюнок дають ті трабекули, які є функціональними й отримують найбільше навантаження. Якщо на верхній щелепі - це вертикальні кісткові балки, то на нижній навантаження передається від зубних альвеол горизонтально по тілу щелепи і найбільший тиск отримують саме горизонтальні балки, тому вони більш виражені на рентгенограмах нижньої щелепи [3]. Г.А. Зедгенідзе виділив три типи кісткової структури нижньої щелепи: добре диференційована, коли трабекули виражені; погано диференційована, коли трабекули не виражені; перехідний тип (наприклад, при дифузно-

му остеопорозі) [4]. Величина луночок кістки на рентгенограмі є індивідуальною особливістю і не може слугувати орієнтиром для діагностики захворювань [3].

Значне навантаження на нижній щелепі отримує підборіддя. У цій ділянці перехрещуються трабекули двох половин щелепи і виникає найгущіша система балок. Товщина кортикальних пластинок у підборідді максимальна порівняно з іншими ділянками нижньої щелепи, а кількість губчастої речовини мінімальна і може бути взагалі відсутня. При аналізі комп'ютерних томограм виявлено, що товщина язикової кортикальної пластинки в ділянці підборіддя на рівні нижньої третини була в середньому $4,54 \pm 1,33$ мм, вестибулярної пластинки - $2,17 \pm 0,36$ мм, з максимальним значенням 8,49 мм із язикового боку. Причому в інших відділах тіла нижньої щелепи товщина компактної кістки була значно меншою (рис. 1). Так, наприклад, у ділянці молярів на рівні середньої третини - в середньому $1,37 \pm 0,42$ мм, а мінімально - 0,8 мм.

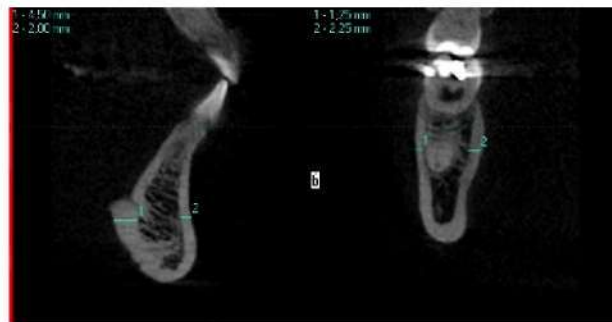

Рис. 1. Порівняння товщини кортикальних пластинок у підборідному відділі та на рівні перших молярів (зображення з вікна програми «iCATVision»)

Важливим фактором, що визначає щільність кістки, є також інтенсивність кровообігу. Унаслідок її зниження кістка ущільнюється, а при артеріальній гіперемії розріджується [3]. У цілому щільність кортикальної кістки, визначена в одиницях Хаунсфілда, в підборідному відділі була від 700-800 до 1300 HU, тоді як у ділянці молярів - близько 400-1100 HU, тобто найбільша щільність спостерігається в ділянці симфіза, що опосередковано свідчить про зменшений кровообіг у цій ділянці (рис. 2). Слід зазначити, що значення щільності кістки залежать також і від можливостей рентгенівського апарата, тому можуть відрізнятися на знімках, зроблених на різних апаратах.

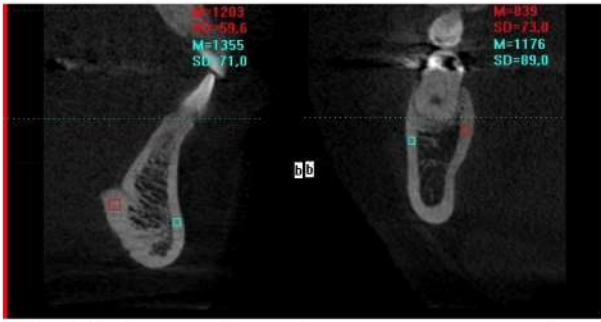


Рис. 2. Порівняння щільності кортикального шару кістки в підборідньому відділі та на рівні перших молярів (зображення з вікна програми «iCATVision»)

На всіх комп'ютерних томограмах нами були виявлені язикові отвори в ділянці підборіддя, через які в кістку входять гілочки під'язикових артерій [5]. Зазвичай виявляли 2 отвори - верхній і нижній, розташовані не чітко по середній лінії (де кістка найщільніша), а дещо збоку від неї - від 0,5 до 6 мм латеральніше. Діаметр отворів складав у середньому $1,24 \pm 0,32$ мм, причому верхні отвори зазвичай були ширші (рис. 3).

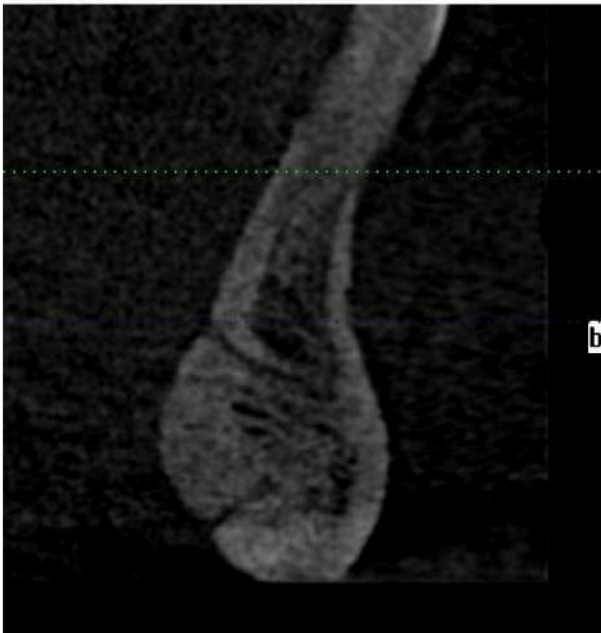

Рис. 3. Верхній і нижній язикові отвори з однойменними каналами на комп'ютерній рентгенограмі нижньої щелепи

Відомі праці, які також описують наявність язикових отворів у ділянці підборіддя, але дані в них різняться між собою. Так, McDonnell et al. знаходив язикові отвори на 49 % рентгенограм, вони були розташовані по середній лінії [6]. Вірогідно, що автор не знаходив отворів на всіх рентгенограмах черепа, тому що для доброї візуалізації отвору пучок променів має бути спрямований паралельно каналу. Ортопантомограма в такому разі теж не є інформативною через накладання зображення шийних хребців на ділянку локалізації отворів. Найкращий результат дає комп'ютерна томографія, коли язикові отвори виявляють у 100 % випадків [7]. Vasconsellos et al. знаходили 1-3 отвори на язиковій поверхні нижньої щелепи, частіше з одним каналом [8]. Nagar et al. виявляли язикові отвори по середній лінії та враховували їхній зв'язок із підборідніми горбиками [9]. Ці отвори, крім

судин, можуть також містити невеликі нерви для іннервації передніх зубів нижньої щелепи [10].

Напрямок щілини перелому і ступінь зміщення фрагментів були оцінені за ортопантомограмами. Панорамні знімки достовірно передають форму, напрямок лінії перелому та її зв'язок із періапікальними відділами зубів. Але при їх інтерпретації можуть виникати помилки. Зовнішня і внутрішня кортикальні пластинки зазвичай ушкоджуються на різних рівнях і на рентгенограмі можуть давати картину багатоуламкового перелому [11], або «симптому роздвоєння» [12]. Зовнішньо-внутрішнє зміщення фрагментів може симулювати вертикальне зміщення, а діастаз між фрагментами на рентгенограмі виглядає більшим через збільшення зображення. У фронтальних відділах чіткість зображення структури кістки знижена через неповне потраплення внутрішньої і зовнішньої кортикальної пластинок у шар, що виділяється, товщина якого найменша в передньому відділі. На проаналізованих ортопантомограмах ми не знайшли жодного перелому, який би проходив чітко по середній лінії та без зміщення, що може бути пов'язано з наявністю щільного підборіднього трикутного виступу. Зазвичай напрямок щілини перелому був косим: від центральних/бокових різців по альвеолярному відростку і до іклів/премолярів по нижньому краю щелепи, а зміщення спостерігали в 43 випадках із 46 (близько 93 %). Більшість переломів супроводжувалися діастазом по всій ширині, але частина переломів не мали зміщення між фрагментами по альвеолярному краю, що може давати картину «благополучного» перелому, проте фрагменти розходилися по нижньому краю щелепи (рис. 4) або щілина перелому утворювала трикутник (рис. 5).

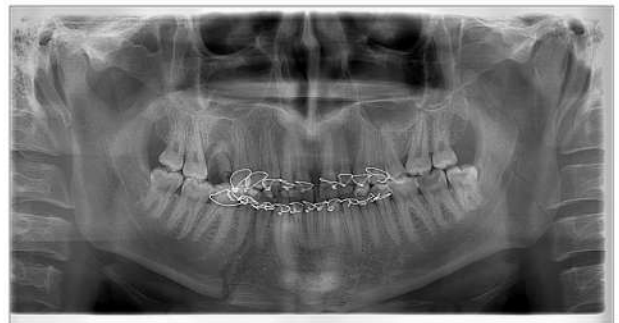

Рис. 4. Ортопантомограма хворого з переломом нижньої щелепи в ділянці 44, 45 зубів. Розходження фрагментів перелому по нижньому краю щелепи після консервативного лікування

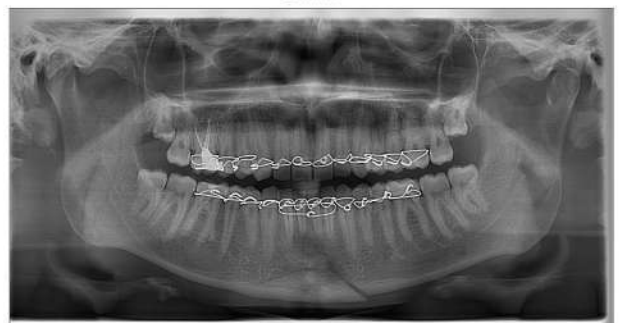

Рис. 5. Ортопантомограма хворого з переломом нижньої щелепи в ділянці підборіддя. Відрив центрального фрагмента у вигляді трикутника

Лінія перелому локалізувалася найчастіше в ділянці центральних і бокових різців (63 %), рідше - між боковим різцем та іклом (19,6 %) та іклом і першим премоляром (15,2 %). Якщо перелом проходить у місці прикріплення м'язів, що опускають нижню щелепу, то фрагменти часто не просто зміщуються, а «вивертаються» зі щільним контактом у ділянці альвеолярного краю та значним розходженням по нижньому краю [13]. У цьому випадку зміщення залежить не тільки від тяги м'язів, а й від розташування лінії перелому на внутрішній і зовнішній компактних пластинках. Причому, чим ближче до середньої лінії розташована щілина перелому на зовнішній пластинці, тим далі від неї проходить лінія перелому на язиковій пластинці і тим вищий ступінь зміщення фрагментів у горизонтальній площині. Для оцінки рівня uszkodження кортикальних пластинок ми використовували комп'ютерні томограми і візуальну оцінку на огляді та під час оперативного втручання (рис. 6). Виявлено, що в більшості випадків язикова кортикальна пластинка ушкоджується латеральніше, ніж вестибулярна, рідше - лінії перелому на обох пластинках розташовані практично на одному рівні. Випадків, коли ушкодження язикової пластинки розташоване медіальніше, ніж вестибулярної, ми не виявили.

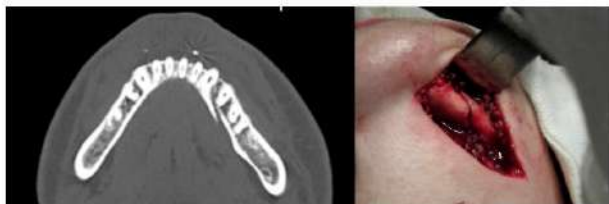

Рис. 6. Різні рівні ушкодження вестибулярної та язикової кортикальних пластинок, вигляд на зрізі комп'ютерної томограми і під час оперативного втручання

Отримані нами анатомічні дані та виявлені особливості проходження щілини перелому багато в чому збігаються з даними В.А. Малишева та Н.А. Рабухиной, але дещо відрізнялися кількісно [1, 14].

У цілому з 46 пацієнтів одиничні переломи підборідного відділу зустрічалися в 39,1 % випадків (18 пацієнтів), подвійні - в 54,3 % (25 пацієнтів), потрійні та багатоуламкові - в 6,5 % (3 пацієнти). Сполучалися такі переломи найчастіше з переломами в ділянці кутів щелепи (19,6 % випадків) і суглобних відростків (17,4 % випадків), рідше - з іншими переломами. Сполучення перелому підборідного відділу з двостороннім переломом суглобних відростків супроводжується збільшенням ширини обличчя і зменшенням його висоти внаслідок зміщення зламаних суглобних відростків досередини, а також погіршенням зіставлення фрагментів у центральному відділі [15].

Ступінь неблагополуччя переломів був оцінений за шкалою Соловьева М.М. [2] від 1 (найбільш благополучний для лікування та загоєння перелом) до 5 балів (найбільш неблагополучний перелом). Визначено, що серед усіх переломів підборідного відділу більшість переломів мають 4 і

5 балів, оскільки супроводжуються зміщенням фрагментів та проходженням щілини перелому через періодонтальні щілини зубів з ушкодженням судинно-нервового пучка.

Висновок.

Клініка і лікування переломів підборідного відділу нижньої щелепи залежать не тільки від локалізації, напрямку щілини перелому, тяги м'язів, а і значною мірою - від анатомічних особливостей цього відділу (наявність підборідного виступу (або «власне підборідної кістки» за нашою термінологією), язикових отворів, структури кістки (товщина компактного шару, мала кількість губчастої речовини, щільність кісткової тканини) та місця ушкодження внутрішньої і зовнішньої кортикальних пластинок. Виявлені закономірності проходження щілини перелому в підборідному відділі нижньої щелепи можуть бути пояснені показаними нами раніше особливостями формування підборіддя в плода і дорослої людини, як окремої кістки, а також наявності власної системи кровообігу й іннервації, не пов'язаної з іншими відділами нижньої щелепи [5].

Попри поширену думку, що переломи підборідного відділу зазвичай легкі для репозиції, виявлено, що зміщення фрагментів зустрічається в 93 % випадків, що в поєднанні з високою щільністю кісткової тканини в цій ділянці вимагає особливого підходу до лікування.

Література

1. Малышев В.А. Переломы челюстей / В.А. Малышев, Б.Д. Кабаков. - М.: Спецлит, 2005. - 224 с.
2. Соловьев М.М. Инфекционно-воспалительные осложнения у больных с переломом нижней челюсти и выбор оптимальных способов иммобилизации отломков с учетом биомеханических аспектов: автореф. дис. на соискание уч. степени канд. мед. наук: спец. 14.00.21 «Стоматология» / М.М. Соловьев. - СПб., 2000. - 18 с.
3. Рабухина Н.А. Рентгенодиагностика в стоматологии / Н.А. Рабухина, А.П. Аржанцев. - М.: ООО «МИА», 1999. - 452 с.
4. Зезгендидзе Г.А. Рентгенодиагностика заболеваний зубов и челюстей / Г.А. Зезгендидзе, Р.С. Шилова-Механик. - М.: ГИМЛ, 1962. - 284 с.
5. Phylogenetic and ontogenetic peculiarities of development and anatomy of the mandibular mental region / [S. Shuvalov, O. Bedyk, M. Knezevic, G. Andjelic] // MD-Medical Data. -2013.- № 5 (3). - P.211-216.
6. McDonnell D. The mandibular lingual foramen: a consistent arterial foramen in the middle of the mandible / D. McDonnell, M. Reza Nouri, M.E. Todd // J. Anat. - 1994. - № 184. - P. 363-369.
7. Babiuc I. Cone beam computed tomography observations of the lingual foramina and their bony canals in the median region of the mandible / I. Babiuc, I. Tărlungeanu, M. Păuna // Rom. J. Morphol. Embryol. - 2011. - № 52 (3). - P. 827-829.
8. The anatomy of the lingual foramen canal and its related to the mandibular symphysis / H.A. Vasconcellos, A.E. Siqueira Campos, G.H. Almeida [et al.] // Rev. Chil. anat. - 2000. - № 18 (1). - P. 47-51.

9. Nagar M. Accessory lingual foramen in adult Indian mandibles / M. Nagar, R. Bhardwaj, R. Prakash // Journal of the Anatomical Society of India. – 2001. – № 50 (1). – P. 13-14.
10. Przysańska A. Accessory mandibular foramina: Histological and immunohistochemical studies of their contents / A. Przysańska, M. Bruska // Arch. Oral Biol. – 2010. – № 55. – P. 77-80.
11. Приезжева В.И. Рентгенодиагностика в стоматологии: учебно-методическое пособие / В.И. Приезжева, Е.Б. Ильясова. - Саратов, 2002. - 91 с.
12. Тимофеев А.А. Руководство по челюстно-лицевой хирургии и хирургической стоматологии / А.А. Тимофеев. – К.: Медицинская литература, 2002. – 947 с.
13. Куцевляк В.И. Дистракционные и компрессионные методы лечения больных с аномалиями и деформациями нижней челюсти: дис. ... доктора мед. наук: 14.01.22 / Куцевляк Валерий Исаевич. - Харьков, 1986. - 369 с.
14. Рабухина Н.А. Стоматология и челюстно-лицевая хирургия: атлас рентгенограмм / Н.А. Рабухина, А.П. Аржанцев. - М.: ООО «МИА», 2002. - 304 с.
15. Miloro M. Peterson's Principles of Oral and Maxillofacial Surgery, 2nd Ed. / Miloro M. – Hamilton, London: BC Decker Inc., 2004. – 1502 p.

**Стаття надійшла
25.11.2014 р.**

Резюме

Проведений аналіз ортопантограмм щелеп пацієнтів із переломами підборідного відділу нижньої щелепи, а також комп'ютерних томограм пацієнтів без патології нижньої щелепи.

Виявлені особливості будови підборідного відділу нижньої щелепи та їх вплив на клінічну і рентгенологічну картини переломів. Наведені характеристика й особливості переломів підборідного відділу нижньої щелепи.

Ключові слова: переломи нижньої щелепи, підборідний відділ, комп'ютерна томографія.

Резюме

Проведен анализ ортопантограмм челюстей пациентов с переломами подбородочного отдела нижней челюсти, а также компьютерных томограмм пациентов без патологии нижней челюсти.

Выявлены особенности строения подбородочного отдела нижней челюсти и их влияние на клиническую и рентгенологическую картины переломов. Приведены характеристика и особенности переломов подбородочного отдела нижней челюсти.

Ключевые слова: переломы нижней челюсти, подбородочный отдел, компьютерная томография.

UDC: 616.716.4-001.5-073.7

X-RAY CHARACTERISTICS OF MANDIBULAR FRACTURES

O. V. Kulyzka

M. I. Pyrohov Vinnytsya National Medical University

Summary

Terms and effectiveness of the mandibular fracture healing depends on many factors. The key factors are the structure of the site with regard to the place of attachment of muscles, bone structure, direction and force of impact, the features of the blood supply and innervation, and also the direction of the fracture line and the diastasis between the fragments.

The purpose of this study was to examine the anatomical features of the mental region of mandible, which may affect the healing of the fractures, as well as the analysis of X-ray picture of these fractures.

Material and methods. The analysis of orthopantomograms of the patients with mandibular fractures in the mental region, as well as the analysis of CT scans of the patients without pathology of the mandible was performed.

Results and discussion. The features of the structure of the mental region and their influence on the clinical and radiological picture of the fractures were revealed. The characteristic and features of mandibular fractures in the mental region were shown.

The mental region of the mandible receives the significant loads. The thickness of the cortical plates in the mental region is maximal comparing to other regions of the mandible, and the quantity of the cancellous bone is minimal and can be absent.

It was found that the thickness of the lingual cortical plate in the area of the chin on the level of the lower third was on average $4,54 \pm 1,33$ mm, vestibular plate - $2,17 \pm 0,36$ mm, with a maximum of 8.49 mm from the lingual side. The cortical bone density defined in Hounsfield units in the mental region was from 700-800 to 1,300 HU.

All computer tomograms showed the presence of lingual foramina in the mental region: superior and inferior foramina which were located to the side from the midline. The diameter of the foramina averaged $1,24 \pm 0,32$ mm.

The direction of the fracture line and the displacement of the fragments were estimated by orthopantomo-

gramms. Typically, the direction of the fractures was oblique beginning from central / lateral incisors in alveolar process until canine / premolars in the inferior margin of the jaw. The displacement was observed in 93 % of cases. Most fractures were accompanied by diastasis, in some of them the line of the fracture had triangular shape. It is revealed that in most of the fractures the lingual cortical plate was damaged more laterally than vestibular plate.

Anatomical data and the features of the fracture line obtained by us largely coincided with the data of other authors, but were different in numbers.

Conclusion. The identified patterns of the fractures in the mental region of the mandible can be explained by the features of the chin formation in the fetus and adult, the presence of its own blood circulatory system and innervation (which were shown earlier). Displacement of fragments in combination with a high density of bone in this area requires a special approach to the treatment.

Key words: mandibular fractures, mental region, computed tomography.