УДК: 616.311.2:616.314-089.818.1

Н.В. Цветкова

МОРФОЛОГІЧНІ ЗМІНИ ТКАНИН ЯСЕН ЯК НАСЛІДОК ПРЕПАРУВАННЯ ЗУБІВ

Вищий державний навчальний заклад України «Українська медична стоматологічна академія»

Робота є фрагментом ініціативної науково-дослідної роботи «Нові технології, сучасні і удосконалені зуботехнічні матеріали в реабілітації хворих з патологією зубощелепної системи». Державний реєстраційний номер 0111U006304.

Вступ.

У літературних джерелах питання щодо ушкодження міжзубних ясенних сосочків мікрочасточками зішліфованих твердих тканин коронки зуба та мікрочасточками абразивного матеріалу, які відокремилися під час зішліфування, не знайшли свого висвітлення. Разом із тим, як підтверджують проведені нами дослідження, і сам характер ушкоджень, і динаміка патоморфологічних змін у будові міжзубних ясенних сосочків від першої по сьому добу після зішліфування коронок свідчать про наявність у них гострого запалення або гострого гінгівіту [1].

Мета - дослідити запальні зміни в міжзубних ясенних сосочках, спричинені мікрочасточками зішліфованих твердих тканин коронки зуба та мікрочасточками абразивного матеріалу, що відокремилися під час зішліфування.

Матеріали і методи дослідження.

Взяття міжзубних ясенних сосочків здійснювали у відділенні ортопедичної стоматології за згодою пацієнта. Матеріал відразу занурювали в 2% розчин глютарового альдегіду на фосфатному буфері зі значенням pH 7,4. Міжзубні ясенні сосочки збирали в різні терміни після зішліфування коронок за різних режимів обертання бора або сепараційного диска (перша, третя, п'ята і сьома доба). Фіксовані міжзубні ясенні сосочки після відмивання у фосфатному буфері додатково фіксували в розчині чотириокису осмію за Millonig [4], зневоднювали в спиртах висхідної міцності, ущільнювали в епоксидній смолі «Епон-812» за загальноприйнятими в електронномікроскопічних лабораторіях методиками [2,3,4]. Напівтонкі (2-3 мкм) зрізи отримували на ротаційному мікротомі МПС-2 за допомогою скляних ножів, фарбували толуїдиновим синім і занурювали в канадський бальзам. Забарвлені напівтонкі зрізи вивчали під світловим мікроскопом "Біолам". Мікрофотознімки отримували за допомогою мікрофотонасадки МФН-10 та фотоапарата "Зеніт-Е". Захисна роль кофердаму.

Результати дослідження та їх обговорення.

Запальні зміни обмежуються переважно крайовим епітелієм і сполучною тканиною [4]. На дослідженому нами матеріалі визначальним фактором розвитку запального процесу була механічна дія мікрочасточок зішліфованих твердих тканин коронки зуба і мікрочасточок абразивного матеріалу, що відокремилися під час зішліфування. Мікрочасточки за рахунок кінетичної енергії, що надається їм обертовими рухами стоматологічної установки, проникають усередину міжзубних ясенних сосочків, ушкоджуючи на своєму шляху їхні структурні компоненти. Захисна роль непроникної частини епітеліальної пластинки частково зроговілого епітелію міжзубних ясенних сосочків при цьому втрачається для тих мікрочасточок, кінетична енергія яких перевищує спроможність зроговілих лусочок протистояти дії ушкоджувальних механічних факторів. Унаслідок зішліфування однієї контактної поверхні коронки зуба міжзубний ясенний сосочок, синтопічно зв'язаний із цим зубом, отримує значну кількість мікроскопічних ушкоджень, або ран. Інакше кажучи, з'являється один із компонентів запалення – альтерація. Як наслідок, виникає ранове запалення.

Процеси, що визначають запально-репаративні зміни, ґрунтуються на реакціях на ушкодження з боку місцевої ділянки (гістеона) [1,5,6] та кровотворно-імунної системи. Адекватність реакцій на всіх етапах регулюється за допомогою міжклітинних взаємодій шляхом синтезу різноманітних медіаторів, а також за посередництвом прямих міжклітинних контактів, що створює інтенсивні паракринні й аутокринні петлі регуляції. З цих позицій у яснах і міжзубних ясенних сосочках людини як структурно-функціональні одиниці виділені тканинні мікрокомплекси, що складаються з обмінного мікросудинного сегмента у вигляді шпилькоподібного капіляра, пухкої волокнистої сполучної тканини, що опосередковує обмінні процеси між кров'ю й епітелієм, та зони власне покривного епітелію, який оточує попередні структури.

Початковим етапом гострого запального процесу стає медіаторна реакція, що поділяється на дві ланки – нейромедіаторну і ліпідомедіаторну, результатом дії яких стають зміни мікроциркуляторного русла, еміграція лейкоцитів та їх хемотаксис у ділянку запалення, що формується. Безпосередньо за ушкодженням сенсорні нервові клітини, які беруть участь у ноцицепції, виділяють особливі нейропептиди. Ці речовини створюють сильний судинорозширювальний ефект та індукують експресію молекул міжклітинної адгезії на поверхні лейкоцитів і ендотеліальних клітин, сприяючи тим самим еміграції лейкоцитів.

Незалежно від виду і форми ушкодження, в рановому осередку виникає і розвивається судинна реакція: вазоконстрикція, вазодилятація, пермеабільність, набряк, еміграція клітин крові та їх

агрегація, гіпостатичні явища. На дослідженому нами матеріалі всі ці явища ми спостерігали в першу добу після зішліфування коронок зубів під незнімні протези на великих обертах різального інструмента, при використанні алмазних дисків, які раніше вже застосовувалися, та борів. У вторинних сосочках власної пластинки міжзубних ясенних сосочків були помічені розширення обмінної ланки кровоносного мікроциркуляторного русла, збільшення проникності судинної стінки з еміграцією клітин крові в пухку волокнисту сполучну тканину, набряк, який поширювався на сусідні з ушкодженням ділянки власної та епітеліальної пластинок. Наслідком цього було зростання максимальної та мінімальної товщини епітеліальної пластинки. Медіаторна і мікроциркуляторна реакції в осередку запалення супроводжуються реакцією тромбоцитів та опасистих клітин. Збільшення проникності мікросудин призводить до ексудації й еміграції нейтрофільних лейкоцитів. Лейкоцитарна фаза запального процесу змінюється макрофагічною. У цій фазі, поряд з еміграцією із мікросудин зернистих лейкоцитів (нейтрофілів), відбувається еміграція незернистих лейкоцитів (моноцитів і лімфоцитів). Моноцити перетворюються у вільні макрофаги, які виконують фагоцитарну і регулюючу запалення функції. У слизовій оболонці порожнини рота і в міжзубних ясенних сосочках як одній із її ділянок функцію вільних макрофагів виконують клітини Лангерганса.

Наступна фаза запалення – фібробластична. Вона добре виявляється на третю добу після зішліфування коронок зубів. У сполучній тканині міжзубних ясенних сосочків фібробласти змінюють форму із веретеноподібної на сплощену, поділяються й утворюють клітинні тяжі. Фібробластична реакція супроводжується ростом мікросудин. Збільшення кількості фібробластів виявляється підвищенням біосинтезу колагену та інтенсифікацією фібрилогенезу. Разом із цим відбувається епітелізація ушкодженої ділянки. Ми спостерігали утворення клітинних тяжів із базальних епітеліоцитів на третю добу після зішліфування. Клітинні тяжі розташовувалися в напрямку один до одного, обмежовуючи ділянку ушкодженого покривного епітелію вторинного сосочка власної пластинки.

На п’яту добу після зішліфування коронок зубів в ушкоджених міжзубних ясенних сосочках явища запалення змінювалися репаративними процесами, в сполучній тканині власної пластинки відбувалося дозрівання грануляційної тканини. В епітеліальній пластинці зникали ушкоджені ділянки, відновлювались усі шари епітеліальних клітин. Динаміка змін мінімальної товщини епітеліальної пластинки ушкоджених міжзубних ясенних сосочків показана на мал. 1.

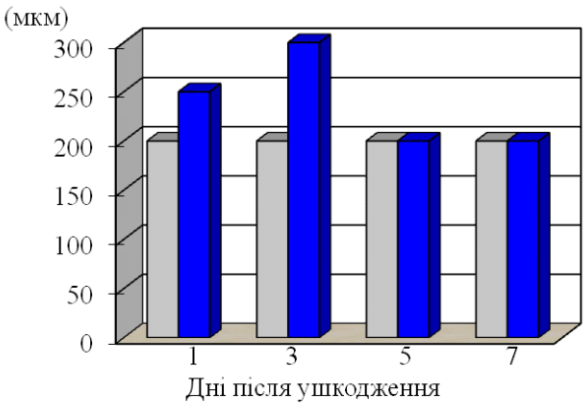

Мал. 1. Динаміка змін мінімальної товщини епітеліальної пластинки.

Максимальна товщина епітеліальної пластинки також змінювалася (мал. 2). Найбільшого показника вона сягала на третю добу після зішліфування коронок. На п’яту добу після зішліфування коронок як максимальна, так і мінімальна товщина епітеліальної пластинки міжзубних ясенних сосочків не відрізнялася від аналогічних показників у контролі.

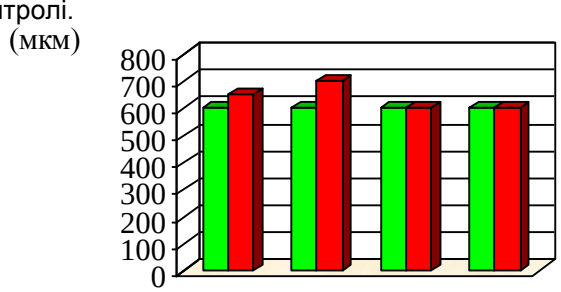

Рис. 2. Динаміка змін максимальної товщини епітеліальної пластинки.

Висновки.

Препарування зубів під незнімні конструкції зубних протезів призводить до змін у тканинах у ділянці крайового пародонта і ясенного сосочка навколо опорних зубів, що супроводжується ушкодженням епітеліальних пластин міжзубних ясенних сосочків, а в окремих ділянках мікрочасточки емалі та дентину й абразивного матеріалу виявляли всередині остистих епітеліоцитів базального шару. Глибина ураження залежить від швидкості обертів абразивного матеріалу. Нанесення на ясна перед зішліфуванням коронок кофердаму було ефективним майже у всіх випадках. Проникнення мікрочасточок зішліфованих твердих тканин коронки зуба та мікрочасточок абразивного матеріалу, що відокремилися під час зішліфування, крізь кофердам з ушкодженням поверхневих шарів епітеліальної пластинки міжзубних ясенних сосочків ми спостерігали лише під час низького (прикореневого) препарування коронок зубів борами на великих швидкостях обертання різального інструмента. Але ушкодження міжзубних ясенних сосочків мали поверхневий характер і не ускладнювалися їх запаленням.

Перспективи подальших досліджень знайдуть своє відображення в друкованих працях, присвячених цій темі, патентах, інформаційних листах.

Література

1. Цветкова Н.В. Препарування опорних зубів під незнімні конструкції / Цветкова Н.В. Нідзельський М.Я., Хілько Ю.К. : навчальний посібник. – Полтава: Полтавський Літератор, 2011.- 95 с.
2. Гасюк А.П. Гінгівіт / Гасюк А.П., Іленко Н.М., Ніколенко Л.Г. –Полтава, 2000. – 87 с.
3. Роздрібне препарування зубів / [Кльомін В.А., Павленко В.М., Хродун Е.В. та ін.] // Сучасні технології лікування та профілактики ортопедичних і ортодонтичних хворих: матеріали Всеукр. наук.-практ. конф. – Вінниця, 2003. – С.32-33.
4. Histological observations of teeth and peridental tissues in cleidocranial dysplasia imply increased activity of odontogenic epithelium and abnormal bone remodeling / [Lukinmaa P.L., Lesen B.L., Thesleff I. et al.] // Jornal of Craniofacial Genetics and Developmental Biology. – 1995. – Vol. 15, №4. – P.212-221.
5. Рамусь М.О. Вплив незнімних конструкцій зубних протезів на тканини порожнини рота / Рамусь М.О., Германчук С.М. // Український стоматологічний альманах. – 2001. – №3. – С.64-66.
6. Павленко А.В. Влияние депульпирования и протезирования на прочность дентина человека / Павленко А.В., Павленко В.М., Арендарюк В.М. // Современная стоматология. – 2000. – №1. – С.18-20.

Стаття надійшла 26.05.2015 р.

Резюме

У літературних джерелах питання щодо ушкодження міжзубних ясенних сосочків мікрочасточками зішліфованих твердих тканин коронки зуба та мікрочасточками абразивного матеріалу, що відокремилися під час зішліфування, не знайшли свого висвітлення. Разом із тим, як підтверджують проведені авторами дослідження, і сам характер ушкоджень, і динаміка патоморфологічних змін у будові міжзубних ясенних сосочків від першої по сьому добу після зішліфування коронок свідчать про наявність у них гострого запалення або гострого гінгівіту.

Досліджені запальні зміни в міжзубних ясенних сосочках, спричинені мікрочасточками зішліфованих твердих тканин коронки зуба і мікрочасточками абразивного матеріалу, що відокремилися під час зішліфування.

Ключові слова: міжзубні ясенні сосочки, препарування, рановий процес.

Резюме

В литературных источниках вопросы повреждения межзубных десневых сосочков микрочастицами сошлифованных твердых тканей коронки зуба и микрочастицами абразивного материала, отделившимися во время сошлифовывания, не нашли своего освещения. Вместе с тем, как подтверждают проведенные авторами исследования, и сам характер повреждений, и динамика патоморфологических изменений в строении межзубных десневых сосочков с первых по седьмые сутки после сошлифовывания коронок свидетельствуют о наличии в них острого воспаления, или острого гингивита.

Исследованы воспалительные изменения в межзубных десневых сосочках, вызванные микрочастицами сошлифованных твердых тканей коронки зуба и микрочастицами абразивного материала, отделившимися при сошлифовании.

Ключевые слова: межзубные десневые сосочки, препарирование, раневой процесс.

UDC: 616.311.2:616.314-089.818.1

CHANGED MORPHOLOGICAL TISSUE GUMS AS CONSEQUENCE PREPARATION TEETH

Tsvetkova N.V.

Higher State Educational Establishment of Ukraine "Ukrainian Medical Stomatological Academy

Work initiative is a fragment of research "New technologies, modern and advanced dental materials in the rehabilitation of patients with pathology of the dental system." State registration number 0111U006304.

Summary

Introduction. In literature the question of injury of interdental gingival papillae by micropieces of grinding hard tissues of the tooth crown and micropieces abrasive material separated during grinding not find your coverage. However, as confirmed by research conducted by us and the nature of injuries and the dynamics of pathological changes in the structure of interdental gingival papillae from the first to the seventh day after grinding bits indicate the presence of acute inflammation or acute gingivitis.

Purpose. To investigate the inflammatory changes in the interdental gingival papilla sort micropieces grinding of hard tissues of the tooth crown and micropieces abrasive material separated during grinding.

Materials and methods. Taking interdental gingival papillae performed in the department of prosthodontics with the consent of the patient. Material immediately immersed in 2% solution glutar aldehyde in phosphate buffer of pH 7.4. Interdental gingival papillae collected at different times after grinding crowns in different modes boron rotation or separation disc (the first, third, fifth and seventh day).

Results and discussion. Inflammatory changes limited mostly the boundary epithelia and connective tissue.

In the investigated material determinant of the inflammatory process was mechanical action micropieces of grinding hard tissues of the tooth crown and micropieces abrasive material separated during grinding. micropieces by kinetic energy provided by their rotating motion dental unit, penetrate inside interdental gingival papillae, on his way damaging their structural components.

Impermeable protective role of epithelial keratinizing plate epithelium partially interdental gingival papillae thus lost for those micropieces, the kinetic energy exceeds the capacity coarsen scales withstand mechanical action of harmful factors. Because grinding one contact surface crown interdental gingival papilla, associated with this tooth, gets a significant amount of microscopic lesions or wounds. In other words, there is one component of inflammation - alteration. As a result, there is a wound inflammation.

The processes that determine the inflammatory and reparative changes based on reactions to injury from the local area and hematopoietic-immune system. From these positions in the gums and gingival interdental papilla man as structural and functional units microcomplex color tissue consisting of microvascular exchange segment as capillary loose connective tissue that mediates the metabolism between blood and epithelium, and areas of the coating epithelium surrounding the previous structure.

Key words: interdental papillae gums, preparation.