

ХІРУРГІЧНА СТОМАТОЛОГІЯ

УДК 616.314.5 — 089.87 — 085.471

Д. С. Аветиков, В. Д. Ахмеров, С. А. Ставицкий, И. В. Яценко

НАШ ОПЫТ ОПТИМИЗАЦИИ ИНСТРУМЕНТАРИЯ, ИСПОЛЬЗУЕМОГО ПРИ УДАЛЕНИИ РЕТЕНИРОВАННЫХ ТРЕТЬИХ МОЛЯРОВ НИЖНЕЙ ЧЕЛЮСТИ

ВГУЗУ «Украинская медицинская стоматологическая академия»

Удаление ретенированных и полуретенированных нижних третьих моляров является нелегкой, а подчас и очень сложной задачей даже для опытного хирурга-стоматолога. Анатомические особенности ретромолярной области нижней челюсти и дистальное положение третьего моляра в зубном ряду при малых размерах операционного поля, наличие в полости рта в момент вмешательства инструментов хирурга и ассистента создают очень непростые условия для манипуляций. Не будет преувеличением сказать, что зачастую, особенно при удалении фрагментов корней ретенированного зуба, врач работает наощупь.

Правильный выбор методики операции и специальный инструментарий значительно облегчают работу хирурга, уменьшают продолжительность вмешательства, объем операционной травмы, а следовательно, и риск развития послеоперационных осложнений, которые при удалении ретенированных третьих моляров возникают сравнительно часто [1,3].

Многолетний практический опыт убедил нас в том, что традиционный набор стоматологического хирургического инструментария, используемый в таких случаях, далеко не всегда соответствует возникающим техническим трудностям.

Начнём с оперативного доступа. Формируемый при этом вестибулярный слизисто-надкостничный лоскут малоподвижен и сравнительно тонок. Используемые обычно малый крючок Фарабефа, трехзубый крючок и т.п. из-за толщины своей рабочей части не могут быть введёны под лоскут, что не позволяет обеспечить его надёжную фиксацию. В итоге – лоскут постоянно выскальзывается из-под крючка ассистента, мешая обзору раны, и его вновь приходится возвращать на место. При работе с бормашиной в таких случаях возникает угроза наматывания края лоскута на вращающийся бор, что нередко и происходит при неосторожных движениях в условиях плохого обзора.

Чтобы устранить эту трудность, мы уже много лет пользуемся тупым крючком типа крючка Фара-

бефа из нержавеющей стали толщиной до 1 мм [фото 1].



Фото 1

Такой инструмент легко изготовить самому в условиях зубопротезной лаборатории из полотна от ножа: берём столовый цельнометаллический нож с закруглённым краем; лезвие отделяем от ручки с помощью вулканитового диска; разогреваем на газовой горелке; сгибаем под нужным углом. Такой инструмент имеет узкую и тонкую рабочую кромку, что позволяет ввести его под лоскут и надёжно зафиксировать его в нужном положении.

Следующей технической трудностью является высвобождение коронки ретенированного зуба от окружающей её кости альвеолярного отростка. В последние годы мы отказались от применения бормашины, используя её лишь в крайних случаях. При работе с бормашиной трудно обеспечить асептические условия, кость удаляется сравнительно медленно и главное – при работе бора кость перегревается, что резко ухудшает условия заживления костной раны и способствует развитию альвеолита в послеоперационный период.

Работа долотом, по нашему мнению, предпочтительнее, костная рана при этом заживает, как правило, без осложнений. Негативной стороной применения этого инструмента являются непри-

ятные ощущения у пациента, связанные с ударами молотка по ручке долота в процессе работы, но их можно значительно уменьшить, если придерживаться следующих правил:

- с помощью помощника надёжно фиксировать челюсть пациента;
- использовать только идеально отточенный инструмент;
- рабочую часть долота ставить под острым углом к поверхности кости, снимая её послойно в виде стружки;
- использовать не металлический, а деревянный молоток, что позволяет наносить точный, дозированный и в тоже время лёгкий удар [фото 2].



Фото 2

Наш опыт показал, что при адекватном обезболивании и предварительном объяснении пациенту характера ощущений, которые он будет испытывать, больные переносят процедуру применения долота спокойно.

В хирургической стоматологии используется желобчатое или плоское долото с шириной режущей кромки 3- 6 мм. Проблема в том, что эти долота имеют прямую форму а при манипуляциях в ретромолярной области это ещё более ухудшает обзор. Щека пациента мешает устанавливать такое долото под нужным углом. Кроме того, с помощью прямого долота очень трудно, а то и невозможно удалять кость с язычной стороны лунки третьего моляра.

В последнее время для удаления кости вокруг коронки ретенрованного зуба мы стали пользоваться набором долот штыковидной формы (правого и левого). Этот инструмент напоминает штыковидный элеватор с тем отличием, что его рабочая часть развёрнута в горизонтальной плоскости, а не в сагиттальной, как у элеватора [фото 3].

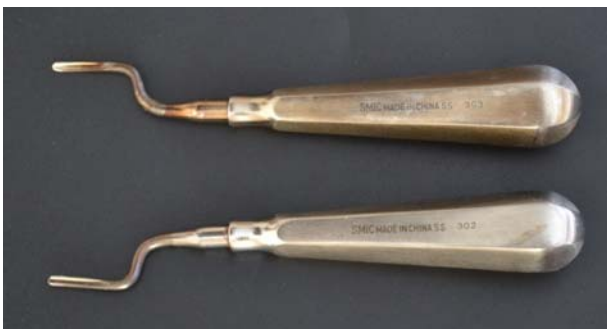

Фото 3

Инструменты мы также изготавливаем сами из угловых элеваторов (предпочтительнее удлиненные угловые элеваторы заграничного производства, но вполне пригодны и отечественные)

путём их разогрева докрасна и изгиба в нужном направлении с последующей закалкой и заточкой. Такой инструмент позволяет работать в гораздо более удобных условиях под постоянным визуальным контролем рабочей части, что значительно сокращает и упрощает этот трудоёмкий этап операции. Кроме того, штыковидный изгиб рабочей части долота позволяет с равным успехом работать с язычной стороны альвеолярного отростка [фото 4,5].

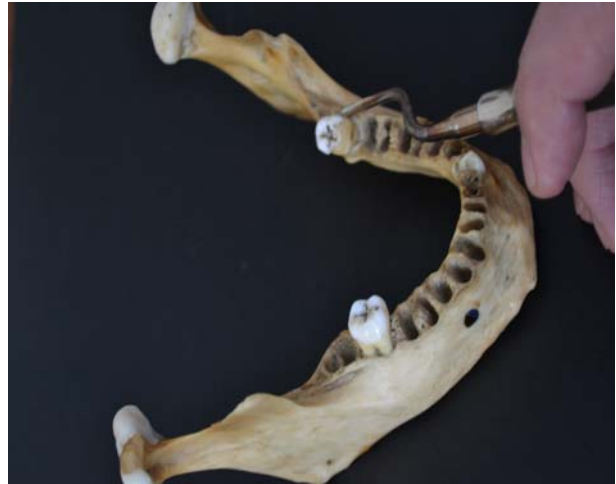

Фото 4

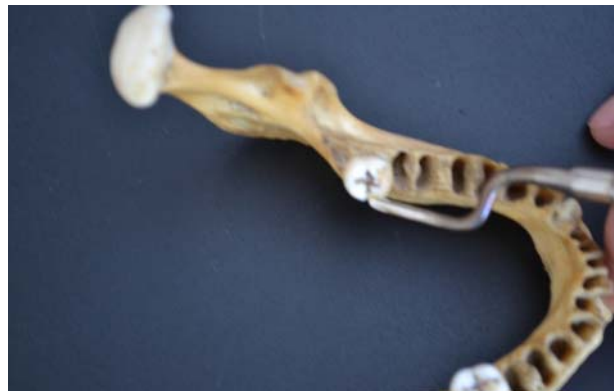


Фото 5

Наше долото оказалось значительно удобнее прямого и в других ситуациях, например, при удалении верхушек сломанных корней, особенно верхних моляров в тех случаях, когда манипуляция производится без альвеолэктомии.

На этапе вывихивания ретенрованного зуба, когда коронка его в достаточной степени уже освобождена от кости, мы пользуемся модифицированным элеватором Леклюза [фото 6].



Фото 6

Как известно, этот инструмент предназначен только для удаления третьего моляра нижней челюсти, занимающего правильное положение в зубном ряду, при условии сохранения целостности коронки зуба и целостности зубного ряда. Из-за толщины его рабочей части элеватор Леклюза не применяют при удалении разрушенных и дистопированных третьих моляров. Уже много лет мы широко используем этот инструмент после предварительного истончения его рабочей части, что даёт возможность вводить его в узкие щели. Для этого рабочую часть элеватора шлифовываем, делая её приблизительно в два раза тоньше, а край её остро затачиваем. Такой модифицированный элеватор очень удобен в случаях, когда при вывихивании зуба следует развить значительное усилие, особенно при выталкивании ретенцированного 38,48 в сторону язычной стенки. Этот приём часто делает излишним предварительное срубывание кости долотом [2]. Модифицированным элеватором Леклюза также значительно удобнее манипулировать и при типичных удалениях нижнего третьего моляра, как разрушенного, так и с сохранившейся коронковой частью.

В заключение выражаем надежду, что наш опыт

Резюме

Проведен детальний аналіз технічних труднощів, зустрічаючихся при оперативному втручанні по поводу ретенції третьих нижніх молярів, а також описані методики удосконалення хірургічного інструментарія з метою рішення цієї проблеми.

Ключевые слова: ретенція нижніх третьих молярів, амбулаторні операції в порожнині рота, хірургічний стоматологічний інструментарій.

Резюме

Детально проаналізовано технічні проблеми, які виникають під час видалення ретенцираних нижніх третіх молярів, та описані методи вдосконалення хірургічного інструментарію, що застосовується під час такого втручання.

Ключові слова: ретенція третіх нижніх молярів, амбулаторні операції в порожнині рота, хірургічний стоматологічний інструментарій.

может оказаться полезным широкому кругу стоматологов, особенно начинающим специалистам, желающим овладеть этим сложным разделом хирургической стоматологии.

Литература

1. Ахмеров В. Д. Профілактика запальних ускладнень при атипичному видаленні нижнього третього моляра / В. Д. Ахмеров //Український стоматологічний альманах. – 2011. - №5. - С.78.

2. Патент на корисну модель № 66122. Україна МКИ А61С1/00. Спосіб профілактики післяопераційних запальних ускладнень при атипичному видаленні нижнього третього моляра /Україна МКИ А61С1/00. В.Д. Ахмеров; О.В. Рибалов; Українська медична стоматологічна академія (UA). - №666122; заявл.30.05.11; опубл. 26.12.11, Бюл. №24.2011.

3. Тимофеев А.А. Руководство по челюстно-лицевой хирургии и хирургической стоматологии / А.А. Тимофеев. – К.: ООО «Червона Рута. - Турс», 2002. - 1024 с.

**Стаття надійшла
14.05.2015 р.**

UDC 616.314.5 — 089.87 — 085.471

OUR EXPERIENCE OPTIMIZATION TOOLS USED IN THE REMOVAL OF IMPACTED LOWER THIRD MOLARS

Avetkov D. C., Akhmerov V. D., Stavitskiy S. A., Yatsenko I. V.

HSEE of Ukraine "Ukrainian Medical Stomatological Academy", Poltava

Summary

The article is devoted to the problem of surgical treatment of retention of teeth.

The removal of impacted and partially impacted lower third molars is difficult, and sometimes it's very challenging task even for an experienced surgeon dentist. Anatomical features of retromolar of the lower jaw and the distal position of the third molar teeth in the dentition with small surgical field, the presence in the oral cavity at the time of intervention tools the surgeon and the assistant to create a very difficult environment for manipulation.

The correct choice of methods of operation and special tools greatly facilitate the work of the surgeon, reduce the duration of the intervention, the volume of operative trauma, and therefore the risk of postoperative complications, which upon removal of impacted third molars occur relatively frequently.

Many years of practical experience suggest that the traditional set of dental surgical instruments used in such cases, do not always meet the emerging technical challenges.

For example, while surgical access different hooks are usually used. Due to the thickness of their working parts they cannot be injected under the flap to ensure a secure fit. In the end – flap constantly slips out from under the hook of an assistant. When working in such cases with a drill, there is a threat of a winding-edge flap on rotating boron, which often happens during careless movements in conditions of poor review.

This article describes improvements of surgical instruments used in such procedures.

Key words: retention of the lower third molars, outpatient surgery in the oral cavity, surgical dental instruments.