УДК: 616.13-007.64-089-031:616-073.75:616.831-005.1-036.11

***Д. В. Щеглов,*** *пров. наук. співробіт., зав. відділенням судинної патології головного та спинного мозку*
ДУ «Науково-практичний центр ендоваскулярної нейрорентгенохірургії НАМН України» (м. Київ)

# ДИНАМІКА ВІДДАЛЕНИХ РЕЗУЛЬТАТІВ ЕНДОВАСКУЛЯРНОГО ЛІКУВАННЯ ЦЕРЕБРАЛЬНИХ АНЕВРИЗМ БАСЕЙНУ ПЕРЕДНЬОЇ МОЗКОВОЇ — ПЕРЕДНЬОЇ З'ЄДНУВАЛЬНОЇ АРТЕРІЇ

Проблема лікування мішкоподібних аневризм басейну передньої мозкової — передньої з'єднувальної артерії (МА ПМА/ПЗА) залишається актуальною через особливості будови, локалізації таких МА, клінічних проявів залежно від спрямованості МА та складності операційних доступів. Не менш важливим є динамічне спостереження за хворими у післяопераційний та віддалені періоди через можливість виникнення рецидивів МА, повторних розривів МА чи формування аневризм *de-novo*, які можуть стати причинами погіршення або, навіть, смерті хворого через крововиливи. У роботі наведені результати оцінки якості життя пацієнтів у різні віддалені періоди після ендоваскулярної операції, динаміка показників ступені оклюзії МА ПМА/ПЗА, кількість рецидивів, наявність ускладнень або їх предикторів, повторних операції.

*Ключові слова:* мішкоподібна аневризма; передня мозкова артерія, передня з'єднувальна артерія; ендоваскулярна оклюзія; ускладнення; рецидив.

Мішкоподібні аневризми (МА) басейну передньої мозкової — передньої з'єднувальної артерії (МА ПМА/ПЗА) за літературними даними складають від 18,5 до 50,6 % усіх інтракраніальних аневризм [1—3].

Деякі мультицентрові дослідження вивчали показники радикальності ендоваскулярних операції залежно від техніки оклюзії (використання тільки спіралей чи додаткових методик ремоделювання), локалізації МА, віку хворих, розміру МА, типу спіралей для оклюзії. Показники різного ступеня оклюзії МА ПМА/ПЗА коливалися у різних дослідженнях. Наприклад, тотальна оклюзія МА ПМА/ПЗА варіювалася від 47,3 % до 72,6 %, залишкова шийка — від 21,7 % до 45,4 %, часткова — від 5,5 % до 19,3 % [4—7].

Також є низка досліджень, які вивчали кількість можливих ускладнень у хворих під час або після операції. У більшості робіт вони мають назву несприятливі явища. Зазвичай їх поділяють на пов'язані з операцією (специфічні та неспецифічні) і окремо розглядалися неврологічні несприятливі явища. Наприклад, за даними ATENA-study (вивчення аневризм, які не розірвалися — МАНР), специфічні інтраопераційні ускладнення (тромбоемболія, інтраопераційний розрив МА, проблеми з інструментами) зустрічалися у 13,5 % всіх операції; неспецифічні (ускладнення у місці пункції) спостерігалися ще у 2,3 % хворих. Біля 6 % пацієнтів мали зміни у неврологічному статусі: транзиторний неврологічний дефіцит — 1,9 %, стійкий неврологічний дефіцит — 2,6 % та 1 % померлих. У більшості досліджень, які стосуються МА, які розірвалися (МАР), акцент припадає на безпосередньо ранні результати операції та спрямовані, у більшості випадків, на аналіз анатомічних аспектів виключення МА. Дуже небагато літературних повідомлень про аналіз віддалених результатів та динаміки стану хворих, виникнення рецидивів та ускладнень. Нерідко це є наслідком того, що процес відстежування хворих протягом довгого часу дуже складний. Багато пацієнтів відмовляється від пролонгованого спостереження, частина людей помирає від інших причин, хворі, які добре себе почувають, взагалі не з'являються. Але, пролонговане спостереження є вкрай необхідним для визначення алгоритму спостереження, частоти контрольних досліджень, виявлення динаміки стану хворих, виникнення рецидивів та ускладнень у віддалені періоди після операції.

Метою даної роботи стало відстежувати динаміку віддалених результатів ендоваскулярної оклюзії МА ПМА/ПЗА, оцінити зміни якості життя хворих, показників ступені оклюзії МА, виникнення рецидивів, ускладнень та їх предикторів, наявності повторних операції.

Із 323 пацієнтів з МА ПМА/ПЗА, ініціально прооперованих у ДУ «НПЦЕНРХ НАМН України» з 2006 по 2012 рр., для пролонгованого подальшого спостереження залишилося 290 хворих — період 3—6 міс., 130 — у період після 1 року, 81 людина — через 2—3 роки, 24 — через 4—5 років, та 20 — спостерігалися більше 5 років.

Ми проводили динамічну оцінку показників якості життя за шкалою Ренкіна [8] (таблиця), радикальності оклюзії МА (шкала Реймонда на початку на наприкінці періоду спостереження), наявності рецидивів, повторних операції, ускладнень та їх предикторів.

**Оцінка якості життя за шкалою Ренкіна**

| Шкала Ренкіна (бали) | Кількість хворих в різні періоди, абс., (%) | | | | | |
|---|---|---|---|---|---|---|
| | Ранні результати лікування (*n* = 323) | 3—6 міс. (*n* = 290) | 1 рік (*n* = 130) | 2—3 роки (*n* = 81) | 4—5 років (*n* = 24) | більше 5 років (*n* = 20) |
| 0 | 81 (25,1 %) | 193 (66,5 %) | 93 (71,5 %) | 58 (71,6 %) | 16 (66,7 %) | 15 (75 %) |
| I | 91 (28,2 %) | 53 (18,3 %) | 22 (16,9 %) | 15 (18,5 %) | 4 (16,7 %) | 4 (20 %) |
| II | 82 (25,4 %) | 27(9,3 %) | 9 (6,9 %) | 5 (6,2 %) | 2 (8,3 %) | — |
| III | 35 (10,7 %) | 6 (2,1 %) | 5 (3,9 %) | 3 (3,7 %) | 2 (8,3 %) | 1 (5 %) |
| IV | 17 (5,3 %) | 10 (3,5 %) | 1 (0,8 %) | — | — | — |
| V | — | — | — | — | — | — |
| VI | 17 (5,3 %) | 1(0,3 %) | — | — | — | — |

© Щеглов Д. В., 2013

Протягом усього періоду динамічного спостереження після ініціальної оклюзії МА ПМА/ПЗА відмічалися зміни у загальному стані хворих, особливо, прооперованих у гострому періоді крововиливу. Значна позитивна динаміка відстежується у групі 0 балів за шкалою Ренкіна — від 25,1 % до 75 % ($p \leq 0{,}005$). Такі зміни відбувалися за рахунок зменшення кількості хворих груп II и III та IV і переходом їх у групи 0, I та II бали. Кількість пацієнтів групи I бал змінювалася, але без імовірної різниці за рахунок переходу таких хворих у групу 0 балів. Загальна летальність впродовж всього періоду спостереження склала 18 (5,6 %) хворих.

Іншим важливим аспектом оцінки, який є показником ефективності проведення операції, є ступінь оклюзії МА: за шкалою Реймонда повна (тотальна оклюзія — 100 %), залишкова шийка (95—99 %), часткова оклюзія МА, яка поділялася на: 90—94 %, 85—89 %, 80—84 %, 70—79 %, 60—69 %, 50—59 %, менше 50 % (рис. 1) [9].

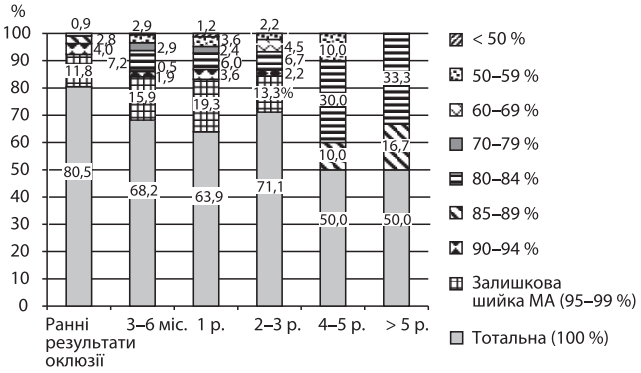


Рис. 1. **Динаміка ступеня оклюзії МА ПМА/ПЗА на початку періодів контрольного спостереження**

Відмічається відносна стабільність ступеня оклюзії протягом довготривалого часу спостереження, що відрізняє цю локалізацію від інших, де ступінь тотальної та субтотальної (залишкова шийка) оклюзії збільшується згодом (рис. 2, 3). Спостерігається збільшення кількості часткової оклюзії 80—84 % та зменшення оклюзій 90—94 % та 70—79 %.

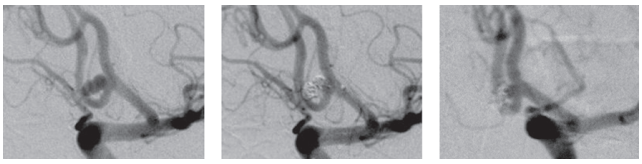

А Б В

Рис. 2. **Хворий № 10, 34 р. МА ПМА/ПЗА зліва, передня трифуркація: *А* — ЦАГ до операції; *Б* — тотальна оклюзія МА; *В* — рецидив МА від тотальної оклюзії до субтотальної (залишкова шийка 95—99 %)**

Важливим аспектом довготривалого динамічного спостереження було виявлення рецидивів, якими

А Б В

Рис. 3. **Хворий № 45, 58 р. МА ПМА/ПЗА зліва: *А* — ЦАГ до операції; *Б* — субтотальна оклюзія МА (залишкова шийка 95—99 %); *В* — контрольна ЦАГ через 3 місяці, збереження стабільної субтотальної оклюзії (залишкова шийка 95—99 %)**

ми вважали будь яку ангіографічну картину зменшення ступеня оклюзії МА ПМА/ПСА. Рішення про проведення повторних операції ми приймали на підставі аналізу таких чинників: особливості побудови МА і ступеня її рецидиву, інструментальні та технічні можливості, згода хворого на повторне лікування. Виходячи із нашого досвіду, ми вважали, що всі неповні оклюзії МА є показанням для проведення повторної операції, незалежно від того, чи це рецидив, чи це стабільна часткова оклюзія.

У період 3—6 міс. відмічалося 29 рецидивів (14,4 %): 10 випадків переходу тотальної оклюзії в субтотальну, 8 — із тотальної у часткову, 3 — із часткової — у меншу ступінь часткової оклюзії, 8 — із субтотальної — у часткову, 12 (6 %) рецидивів було повторно прооперовані (рис. 4).

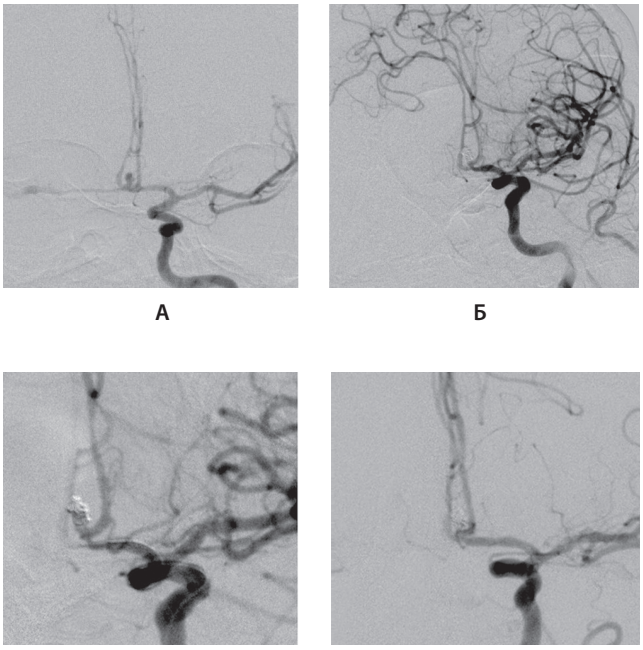

А Б

В Г

Рис. 4. **Хвора № 47, 52 р. МА ПМА/ПЗА зліва: *А* — МА до первинної операції; *Б* — субтотальна оклюзія МА, *В* — рецидив МА; перехід оклюзії із субтотальної у часткову 50—59 %; *Г* — повторна операція, тотальна оклюзія МА**

В період 1 рік було виявлено 10 (12 %) рецидивів: один перехід тотальної оклюзії в субтотальну, три — із тотальної у часткову, 5 — із часткової у меншу ступінь часткової оклюзії, один — із субтотальної — у часткову, 6 (7,5 %) рецидивів було повторно прооперовані. У період 2—3 роки діагностовано 2 (4,5 %) рецидиви: один перехід тотальної оклюзії в субтотальну та один — із часткової — у меншу ступінь часткової оклюзії, всього проведено 3 (6,8 %) повторні операції — 2 рецидиви та одна часткова оклюзія 50—59 %. У період 4—5 роки — 3 рецидиви (один перехід із тотальної — в часткову, 2 — із субтотальної — у часткову), повторних операцій не було, у період більше 5 років — рецидивів та повторних операції не було.

У період первинного післяопераційного спостереження (протягом перших 30 діб) всього виявлено 21 (6,5 %) інтра- та післяопераційних ускладнень/предикторів, інтраопераційних — 17 (5,3 %). Ішемічні інтраопераційні ускладнення (10 випадків): 3 (0,9 %) заплановані деконструкції без наслідків, 1 (0,3 %) інтраопераційна тромбоемболія (інвалідизація), 1 (0,3 %) внутрішньосудинна маніпуляція (інвалідизація), 3 (0,9 %) випадіння спіралі без наступної оклюзії (без ускладнень), 1 (0,3 %) випадіння спіралі з наступною оклюзією (смерть), 1 (0,3 %) випадіння спіралі із наступною міграцією у судинному руслі (без ускладнень).

Геморагічних ускладнень — інтраопераційних кровотеч внаслідок перфорації МА системою доставки (мікрокатетер та навігаційна струна) — 5 (1,9 %) (один летальний випадок). Інтраопераційна кровотеча внаслідок механічного впливу спіралі на стінку МА зсередини — 2 (0,6 %) (обидва летальні випадки). Післяопераційних ускладнень — 4 (1,2 %) — усі геморагічні (крововиливи, пов'язані з аневризмами, у т. ч. вторинний крововилив у зону ішемії), всі — з летальними наслідками.

Не пов'язаних з операцією ускладнень, які були обумовлені важкістю ініціального крововиливу, всього було 52 (2,5 %). Через важкість самого крововиливу, який обумовив тяжкість стану хворого, померли усі 6 (1,9 %) пацієнтів з даним ускладненням. Фатальний АС, як ускладнення виник у 2-х (0,6 %) хворих, обидва — померли. Ліквородинамічні порушення, як ускладнення самого аневризматичного крововиливу виникли у 44 (13,6 %) пацієнтів, жодного летального наслідку не було, проведено 3 вентрикулоперітонеальних шунтування.

У період 3—6 міс. — тільки 1 епізод (0,5 %) із 202 виникнення предиктора ішемічного ускладнення — випадіння спіралі із наступною її міграцією у судинному руслі під час проведення повторної операції, який не призвів до виникнення будь-якого ішемічного ураження та неврологічного дефіциту.

Протягом усього наступного періоду динамічного спостереження з 1 року до 5 та більше — жодного ускладнення або предиктора — не виникло.

Наприкінці кожного періоду спостереження після повного клініко-інструментального обстеження хворих, виявлення рецидивів, ускладнень та поворних операції, ступінь оклюзії МА ПМА/ПЗА виглядала таким чином (рис. 5).

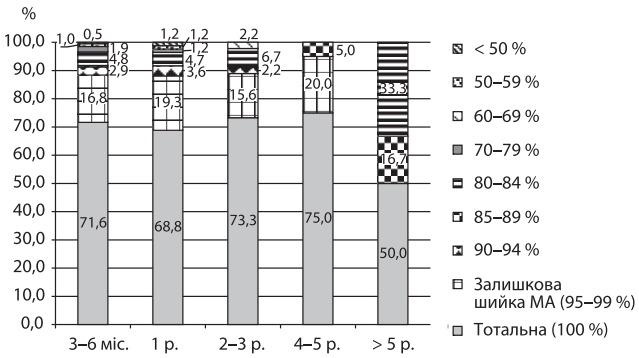


Рис. 5. **Динаміка ступені оклюзії МА ПМА/ПЗА наприкінці періоду спостереження**

Кількість хворих, які з'явилися через 5 років на контрольне дослідження, була невеликою, тому різниця у кількості оклюзій відносно інших періодів спостереження була недостовірною. Ми орієнтувалися на період 4—5 років. Відмічалося поступове збільшення кількості тотальних та субтотальних оклюзій після проведення повторних операції. Наприкінці всього довготривалого спостереження відсутні часткові оклюзії менш ніж 80—84 %. Певна кількість виявлених рецидивів, навіть у віддалені періоди, наявність повторних операцій та кількох хворих із частковою оклюзією МА, що є потенційною небезпекою їх розриву, свідчить про необхідність проведення системного динамічного моніторингу хворих для досягнення максимальної тампонади порожнини МА, що є основною метою у профілактиці розривів МА.

У результаті проведеного дослідження ми відстежили динаміку стану хворих з мішкоподібними аневризмами басейну передньої мозкової — передньої з'єднувальної артерії, якості їхнього життя протягом довготривалого періоду часу від 30 діб до 5 років та більше. Виявили коливання у зміні ступені оклюзії аневризм, переконалися, що тотальна оклюзія назавжди є гарантом стабільності виключення аневризми з кровотоку. Виявили частоту виникнення рецидивів, ускладнень/предикторів та показань до проведення повторних операції. Довели необхідність проведення довготривалого моніторингу за хворими після ініціального ендоваскулярного виключення мішкоподібної аневризми басейну передньої мозкової — передньої з'єднувальної артерії.

**Список літератури**

1. Pierot L. Immediate anatomical results after the endovascular treatment of unruptured intracranial aneurysms: analysis of the ATENA series / Pierot L., Spelle L., Vitry F.; ATENA investigators // AJNR Am J Neuroradiol. — 2010. — Vol. 31(1). — P. 140—144.

2. Ruptured intracranial aneurysms: factors affecting the rate and outcome of endovascular treatment complications in a series of 782 patients (CLARITY study) / [Pierot L., Cognard C., Anxionnat R., et al., CLARITY Investigators] // Radiology. — 2010. — Vol. 256, № 3. — P. 916—923.

3. Interobserver variability in angiographic measurement and morphologic characterization of intracranial aneurysms: a report from the International Study of Unruptured Intracranial Aneurysms / [Forbes G., Fox A. J., Huston J. III, et al.] // AJNR. — 1996. — Vol. 17. — P. 1407—1415.

4. Predictors of Rehemorrhage after Treatment of Ruptured Intracranial Aneurysms: The Cerebral Aneurysm Rerupture after Treatment (CARAT) Study / [Johnston C. S., Dowd C. F., Higashida R. T. et al.] // Stroke. — 2008. — Vol. 39. — P. 120—125.

5. Guglielmi detachable coil embolization of cerebral aneurysms: 11 years' experience / [Murayama Y., Nien Y. L., Duckwiler G. et al.] // J. Neurosurg. — 2003. — Vol. 98(5). — P. 959—66.

6. Long-Term Recurrent Subarachnoid Hemorrhage After Adequate Coiling Versus Clipping of Ruptured Intracranial Aneurysms / [Schaafsma J. D., Sprengers M. E., Rooij van W. J. et al.] // Stroke. — 2009. — Vol. 40(5). — P. 1758—1763.

7. Late Adverse Events in Coiled Ruptured Aneurysms with Incomplete Occlusion at 6-Month Angiographic Follow-Up / [Ferns S. P., Majoie C. B. L. M., Sluzewski M. et al.] // AJNR. — 2010. — Vol. 31(3). — P. 464—469.

8. Rankin J. Cerebral vascular accidents in patients over the age of 60 / J. Rankin // Scott. Med. J. — 1957. — Vol. 2. — P. 200—215.

9. Long-term angiographic recurrences after selective endovascular treatment of aneurysms with detachable coils / [Raymond J., Guilbert F., Weill A. et al.] // Stroke. — 2003. — Vol. 34. — P. 1398—403.

*Надійшла до редакції 22.03.2013 р.*

***Д. В. Щеглов***

*ГУ «Научно-практический центр эндоваскулярной нейрорентгенохирургии НАМН Украины»*

**Динамика отдаленных результатов эндоваскулярного лечения церебральных аневризм бассейна передней мозговой — передней соединительной артерии**

Проблема лечения мешотчатых аневризм бассейна передней мозговой — передней соединительной артерии остается актуальной из-за особенностей строения, локализации таких аневризм, клинических проявлений в зависимости от направленности тела аневризмы и сложностей операционных доступов. Не менее важным является динамическое наблюдение за больными в послеоперационный и отдаленные периоды по причине возможного возникновения рецидива мешотчатых аневризм, повторных разрывов или формирования аневризм *de-novo*, которые могут стать причиной ухудшения состояния пациента или даже смерти из-за повторного кровоизлияния. В работе приведены результаты оценки качества жизни пациентов в различные отдаленные периоды после эндоваскулярной операции, динамика показателей степени окклюзии аневризм, количество рецидивов, наличие осложнений и их предикторов, повторных операций.

*Ключевые слова:* мешотчатая аневризма, передняя мозговая артерия, передняя соединительная артерия, эндоваскулярная окклюзия, осложнение, рецидив.

***D. V. Scheglov***

*State Institution "Research-practical Center of endovascular neuroradiology of the NAMS of Ukraine" (Kyiv)*

**Remote results dynamics of anterior cerebral / anterior communicating artery aneurysm endovascular treatment**

The endovascular treatment problem of anterior cerebral/ anterior communicating artery aneurysm remains actual up-to-date not only because of treatment complexity of cerebral vascular pathology in tote, but from the features of structure and localization of such aneurysms, their clinical manifestation depending on the aneurysm orientation and operating accesses complexity. No less important is a dynamic follow-up in postoperative and remote periods by reason of possible aneurysm recurrence, rerupture or aneurysm *de-novo* forming. This reasons can become a cause of progressive deterioration or, even deaths through the repeated hemorrhage. The quality of life estimation, dynamic of occlusion rate, complications and recurrence, amount of repeated operations in different remote periods after an endovascular occlusion resulted in article.

*Key words:* cerebral aneurysm; anterior cerebral / anterior communicating artery; endovascular occlusion; complication; recurrence.