

Є. Г. Дубенко, А. Є. Дубенко, Д. П. Коваленко, О. А. Васильєва
КЗОЗ «Харківська міська клінічна лікарня № 7» (м. Харків)

Трансформації епілептичних припадків і шкала «якість життя при епілепсії» (QOLIE-31)

У роботі вивчено взаємозв'язок ТЕП і показників шкали якості життя при епілепсії (QOLIE-31). Встановлено, що у хворих після позитивних ТЕП узагальнені значення QOLIE-31 зросли з $43,7 \pm 1,1$ до $49,5 \pm 2,4$ балів. Після негативних ТЕП усереднене значення балів шкали QOLIE-31 знизилось з $38,5 \pm 2,4$ до $32,3 \pm 2,5$. Результати тесту QOLIE-31 підтверджують спрямованість ТЕП, а сам опитувальник може бути використаний як діагностичний критерій ТЕП. Порівняльний аналіз декількох досліджень якості життя хворих на епілепсію за допомогою шкали QOLIE-31 дозволяє всебічно оцінити життя респондента як загалом, так і по окремих сферах.

Ключові слова: Трансформація епілептичних припадків, негативні трансформації, позитивні трансформації, QOLIE-31.

E. G. Dubenko, A. E. Dubenko, D. P. Kovalenko, O. A. Vasil'eva
KUZ "Kharkiv city clinical hospital №7" (Kharkiv)

Transformation of epileptic seizures (TES) and the scale "quality of life in epilepsy" (QOLIE-31)

The relationship of TES and the scale of quality of life in epilepsy (qolie-31) was studied in the article. A rise of middle value of QOLIE-31 from 43.7 ± 1.1 to 49.5 ± 2.4 points was determined in the patients after positive TES. After negative TES middle value of scale QOLIE-31 decreased from 38.5 ± 2.4 to 32.3 ± 2.5 . The results of QOLIE-31 confirm the orientation of TES, and the questionnaire can be used as a diagnostic criterion of TES. Comparative analysis of several studies of quality of life in patients with epilepsy using a scale QOLIE-31 allows to comprehensively assess the respondent's life both a whole and individual areas.

Keywords: Transformation of epileptic seizures, the negative transformation, the positive transformation, QOLIE-31.

УДК 616.8-009.29-053.2+615.21-085

М. М. Кости́к, А. О. Сковронська, Л. В. Бугель, О. Н. Сковронська, О. С. Гомза
КУТОР «Тернопільська обласна дитяча клінічна лікарня» (м. Тернопіль)

ДОСВІД ВИКОРИСТАННЯ ЛЕВІЦИТАМУ В ЛІКУВАННІ ТИКОЗНИХ РОЗЛАДІВ У ДІТЕЙ

Стаття присвячена проблемі тикозних розладів у дітей. Висвітлені сучасні уявлення про етіопатогенез захворювання, терапевтична тактика. Показані виявлені зміни на ЕЕГ. На фоні лікування левіцитамом відмічався позитивний клінічний та нейрофізіологічний ефект.

Ключові слова: тики, левіцитам, електроенцефалографія

Тикозні розлади — одна із найбільш поширених нозологічних одиниць у практиці дитячого невролога. Ще А. Дж. Лис вказував, що це захворювання спостерігається як найменше у однієї дитини із двадцяти [1]. Тикозні гіперкінези являють собою раптові мимовільні, насильницькі, уривчасті рухи, що повторюються, варіюються по інтенсивності та охоплюють різні м'язові групи. За різними літературними джерелами, тики спостерігаються у 4—7 % дітей. Зокрема, за даними В. П. Зикова (2002 р.) [2], тики діагностуються у 6 % дітей. На жаль, достовірні дані про поширення даного захворювання в Україні відсутні.

Етіопатогенетичні чинники тикозних розладів включають генетичну модель розвитку хвороби, інфекційно-аутоімунну модель, концепцію нейрон-медіаторної гетерогенності, психогенно-стресову теорію, дисфункцію фронто-скроневої кори лівої півкулі, психоаналітичну гіпотезу [3]. В практичній діяльності переважно вдається відшукати провокуючі фактори: стресові ситуації в школі, сім'ї, дитячому садочку, тривалі заняття на персональному комп'ютері (перегляд фільмів, користування Інтернетом), перенесені інфекції, черепно-мозкові травми, навчальні навантаження.

За класифікацією Зикова В. П. (2002 р.) тики поділяють на первинні (спадкові), аутосомно-домінантний тип, проміжний тип з феноменами адитивності; вторинні (симптоматичні) та криптогенні. Клінічно ж тики

розподіляються на прості, складні, вокальні, моторні, сенсорні.

Зростання частоти тикозних розладів у дітей та підлітків в практиці дитячих неврологів та психіатрів потребує розширення арсеналу існуючих методів лікування, а відсутність єдиної причини появи тиків спричинює й поліморфізм у терапії.

Сучасні методи лікування включають психотерапевтичні та біхевіористичні методики, режимні заходи з встановленням оптимального розпорядку життя, праці, відпочинку, санацію вогнищ інфекційно-інтоксикаційних уражень організму дитини, методики біологічно-зворотньої терапії, медикаментозну терапію, що включає в себе в залежності від важкості та топіко-клінічних проявів хвороби седативні фітопрепарати, ноотропи, нейрометаболіти, антиконвульсанти, нейролептики. Одним із нових напрямків у корекції тикозних розладів у дітей стало застосування антиконвульсантів нової генерації. Левіцитам (Levetiracetam) — антиконвульсант з атипичним механізмом дії, що не змінює основних характеристик нервової клітини і нормальну нейротрансмісію. Ці його властивості роблять доцільним застосування даного препарату у комплексній терапії тикозних розладів. Yasser Awaad [4] з співавторами розглядають леветірацетам як альтернативну терапію тикозних розладів та хвороби Туретта.

Мета: Визначити ефективність застосування препарату левіцитам у комплексній терапії дітей із тиками.

Нами проведено спостереження за групою із 27 дітей із тикозними розладами, які утримувались не менше 3-х місяців. Основну групу склали діти віком від 4 до 6 років — 8 дітей, 6—10 років — 12 дітей, 10—16 років — 7 дітей. Усі діти обстежені дитячим неврологом, окулістом. В основній групі обстежуваних дітей у 18 виявлено складні моторні тики у вигляді заведення очей, відкривання рота, рухів шії,

© Кости́к М. М., Сковронська А. О., Бугель Л. В., Сковронська О. Н., Гомза О. С., 2013

плечового поясу та рук, напруження м'язів живота. У 9 складні тики поєднувались з простими вокалізмами (покашлювання, моргання носом, хмикання). При нейропсихологічному тестуванні (проба 10 слів) у 20 дітей було виявлено порушення короточасної пам'яті. Обстеження неврологічного статусу виявило прояви пірамідної недостатності у 17, м'язову гіпотонію у 11, дискоординацію у 7, дислалію у 4 дітей. Параклінічні обстеження включали проведення ЕЕГ, лабораторні обстеження з метою диференціації з хоресю, PANDAS-синдромом, сучасні методи нейровізуалізації. На КТ головного мозку відхилень від норми не було.

Проведення електроенцефалографії здійснювали на комп'ютерному 21-канальному електроенцефалографі «Нейрософт». Реєстрацію електроенцефалограми проводили за допомогою 19 електродів типу місток, розміщених на поверхні голови за міжнародною схемою 10—20. Дослідження включало в себе реєстрацію фонові ЕЕГ протягом 15 хв при відкритих очах, оцінку реакції активації з закритими очима протягом 3 хв, а також стандартні функціональні проби: ритмічну фотостимуляцію та проведення гіпервентиляції протягом 3 хв. В динаміці проводили повторний запис ЕЕГ через місяць.

При ЕЕГ-обстеженні відхилення від норми виявлено у 22 (81 %) випадках. Найчастішим паттерном стала дизритмія ЕЕГ, що полягала у зростанні індексу дифузної активності тета-діапазону (рис. 1), часто морфологія тета-коливань мала загострений характер. Різне наростання дизритмії відмічалось під час проведення реакції гіпервентиляції. У дітей із тиками повернення вихідної фонові активності ЕЕГ після проведення гіпервентиляції у 30 % займало більше 1 хв.

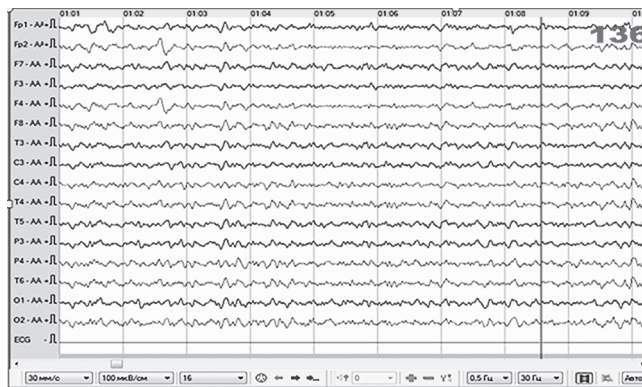


Рис. 1. Хлопчик 9,5 р.: фонові активність — явища дизритмії із зростанням індексу тета-коливань (30 мм/с, 100 мкВ/см)

У 40 % обстежуваних спостерігався гіперсинхронний варіант ЕЕГ (рис. 2), який полягав у підвищенні амплітуди та зниженні реактивності альфа-ритму, та порушенні його просторової локалізації (поширення на центральні та скроневі відведення).

У 30 % випадків на електроенцефалограмі реєструвалися епілептиформні феномени, зокрема гострі хвилі та спайк-елементи. Найвище виявлення епілептиформних елементів було під час проведення гіпервентиляції. Гострі хвилі реєструвалися мультифокально,

без синхронізації з проявами гіперкінезів, однак на ЕЕГ не реєструвалися універсальні іктальні феномени: зниження чи різке зростання амплітуди ЕЕГ. Амплітуда епілептиформних елементів незначно перевищувала амплітуду фонові активності. У 20 % дітей із неврозподібними тиками біоелектрична активність головного мозку відповідала віковій нормі.

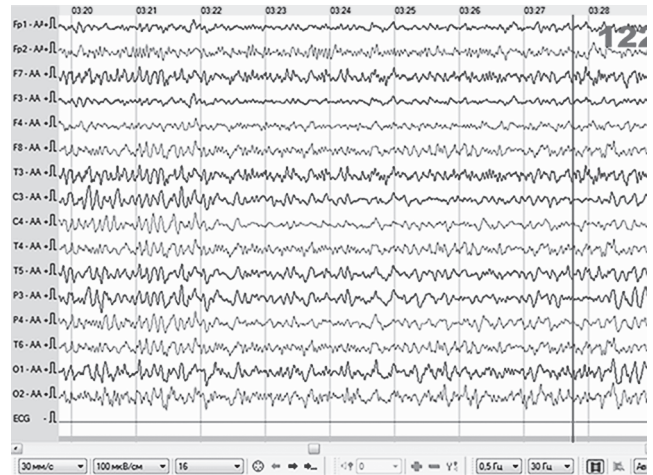


Рис. 2. Хлопчик 4,5 р., варіант гіперсинхронії: підвищення кількості загострених коливань з порушенням зональності (30 мм/с, 100 мкВ/см)

Терапія включала крім загальноприйнятих рекомендацій щодо режиму дня з обмеженням перегляду телепередач та користування персональним комп'ютером, використання седативних фітопрепаратів та при відсутності ефекту від останніх протягом двох тижнів — антиконвульсант левіцитам, що призначався по стандартній схемі — у дітей віком від 4 років лікування починали з дози 10 мг/кг маси тіла 2 рази на добу. Збільшення добової дози на 20 мг/кг маси тіла здійснювали кожні 2 тижні до досягнення добової дози — 30 мг/кг маси тіла. Результати лікування оцінювались через місяць прийому левіцитаму.

В результаті лікування із використанням левіцитаму протягом місяця у 5 дітей (18 %) тики були повністю куповані, 17 дітей (63 %) відмітили позитивну динаміку у вигляді зниження інтенсивності та частоти тиків, що супроводжувалось зменшенням дизритмії на ЕЕГ та зникненням елементів епілептиформної активності.

Таким чином, використання сучасних антиконвульсантів, зокрема левіцитаму в терапії дітей з тиковими розладами вважаємо ефективним та безпечним методом. Однак, для широкого впровадження в практику та оцінки реальної ефективності необхідні більш тривалі контрольовані дослідження.

Список літератури

1. Лис А. Дж. Тики / А. Дж. Лис. — М.: Медицина, 1989.
2. Зыков В. П. Тики детского возраста / В. П. Зыков. — М.: АОЗТ «Антидор», 2002.
3. Мартинюк В. Ю. Мінімальна мозкова дисфункція / Мартинюк В. Ю., Зінченко С. М. — К., 2011.
4. Aavaad Y. Use of levetiracetam to treat tics in children and adolescents with Tourette syndrome / Aavaad Y., Michon A. M., Minarik S. // *Mov. Disord.* — 2005 Jun; 20(6): 714—8.

*Н. Н. Костик, А. А. Скворонская, Л. В. Бугель,
О. Н. Скворонская, О. С. Гомза*

*КУТОС «Тернопольская областная детская клиническая
больница» (г. Тернополь)*

**Опыт использования левицитам в лечении
тикозных расстройств у детей**

Статья посвящена проблеме тикозных расстройств у детей. Освещены современные представления об этиопатогенезе заболевания, терапевтическая тактика. Показаны выявленные изменения на ЭЭГ. На фоне лечения левицитамом отмечался позитивный клинический и нейрофизиологический эффект.

Ключевые слова: тики, левицитам, электроэнцефалография.

*M. M. Kostyk, A. O. Skovronska, L. V. Bugel,
O. N. Skovronska, O. S. Homza*

*Ternopil Regional Children Hospital
(Ternopil)*

**Experiences of Levicitam in treatment
of tic disorders in children**

The article is devoted to tic disorders in children. The modern understanding of the etiopathogenesis of the disease, the therapeutic tactics are considered. Revealed changes in the EEG are described. The positive clinical and neurophysiological effects have been reported after the Levicitam treatment.

Keywords: tic disorder, levicitam, EEG.

УДК 616.853-053.4/.6-02

Л. Б. Мар'єнко, канд. мед. наук, доцент каф. неврології Львівського національного медичного університету імені Данила Галицького, керівник Львівського обласного протиепілептичного центру Львівський національний медичний університет імені Данила Галицького (м. Львів)

**ОСОБЛИВОСТІ ПАТОМОРФОЗУ ЕПІЛЕПСІЇ З ПОЧАТКОМ ЗАХВОРЮВАННЯ
В ДИТЯЧОМУ І ПІДЛІТКОВОМУ ВІЦІ**

На підставі вивчення катамнестичних даних 326 хворих на епілепсію з початком захворювання в дитячому, підлітковому і молодому дорослому віці окреслені особливості вікового, клінічного і терапевтичного патоморфозу епілепсії в залежності від низки чинників. Позитивний (по відношенню до здоров'я) віковий і терапевтичний патоморфоз епілепсії зазначений у пацієнтів з ідіопатичною епілепсією з настанням ремісії у 84,2 % хворих. Негативний віковий і терапевтичний патоморфоз епілепсії з розвитком фармакорезистентності констатований при початку захворювання в більш ранньому віці; із збільшенням тривалості захворювання; при неефективності першого адекватно обраного протиепілептичного препарату; при симптоматичній епілепсії у дітей внаслідок перинатальної патології, ДЦП, черепно-мозкових травм, склерозу гіпокампу, у підлітків — при об'ємних утворах головного мозку. Стать пацієнтів та вплив додаткових шкідливих екзогенних чинників впродовж хвороби не впливали на вислід та клінічний патоморфоз епілепсії.

Ключові слова: епілепсія, віковий патоморфоз, терапевтичний патоморфоз, дитячий вік, підлітковий вік

Патоморфоз, за визначенням W. Hellpach (1929), — це стійка зміна клінічних і морфологічних проявів хвороб порівняно з класичними їх описами під впливом різноманітних факторів зовнішнього середовища — як біологічних, так і соціальних [11]. Патоморфоз може бути спонтанним, як результат природної еволюції хвороб, або індукованим, як наслідок впливу різноманітних чинників (біологічних, соціальних, вікових, гендерних тощо).

Щодо епілепсії (Е), то незаперечним є факт її вікових особливостей, вікового патоморфозу, який у дітей значною мірою залежить від формування окремих структур мозку, що розвивається, і від ступеня дозрівання відповідних церебральних функцій [1], а у осіб похилого віку, навпаки, — від появи вікозалежних цереброваскулярних порушень, накопичення в головному мозку патологічних молекул Тау та амілоїду-бета при нейродегенеративних процесах [8]. Існує кардинальний клінічний факт — форми Е, характерні тільки для дитячого віку (синдроми Веста, Леннокса — Гасто, дитяча та юнацька абсансна Е, доброякісна дитяча роландична Е тощо). Подібних форм немає у дорослої людини, або в осіб похилого віку [2]. С. Отахара [4] визначає підхід до вивчення динаміки патологічних станів в дитячому віці як «епілептологію розвитку», що в кінцевому рахунку і можна розглядати як віковий патоморфоз Е.

Існує декілька форм Е дитячого віку із сприятливим прогнозом щодо одужання. Це передусім ідіопатичні фокальні епілепсії, які вважаються доброякісними з припиненням нападів у більшості хворих до пубертатного віку навіть без лікування [12], оскільки в основі цих форм Е лежить генетично детермінований процес дозрівання кори. Загалом вважається, що ідіопатичні епілепсії (ІЕ) мають кращий прогноз, ніж криптогенні, а останні, в свою чергу, кращий, ніж симптоматичні [9, 14, 15]. Підкреслюється також, що фокальні форми Е є менш сприятливими, ніж генералізовані, і частіше приводять до когнітивних порушень [17]. Але поряд із сприятливими щодо одужання або потенційно курабельними формами Е існують рефрактерні до лікування варіанти захворювання, в тому числі епілептичні енцефалопатії, або як їх називають «руйнівні», «катастрофічні» форми Е [1, 2]. Як бачимо, перебіг і прогноз дитячих форм Е має два крайні полюси — доброякісний і злоякісний, між якими знаходиться чисельна група пацієнтів із варіабельними наслідками хвороби, що значною мірою залежить від її етіології, правильної діагностики та адекватного лікування.

Опубліковані результати досліджень, в яких протягом певного часу (5—10—15 років) простежується доля пацієнтів, які захворіли в дитинстві [9, 14, 15], але існує не так багато праць, в яких ретроспективно оцінюються попередні діагнози, дієвість лікування і причини переходу Е у дорослий вік. Відомо, що