

УДК 612.014.423:001.8:616.8:616.36-071

*Н. П. Волошина, И. Н. Никишкова, К. О. Песоцкая***РОЛЬ ЭЛЕКТРОЭНЦЕФАЛОГРАФИЧЕСКОГО ИССЛЕДОВАНИЯ
В ВЫЯВЛЕНИИ ГЕПАТОЭНЦЕФАЛОПАТИИ У ПАЦИЕНТОВ С ГЕПАТОБИЛИАРНОЙ ПАТОЛОГИЕЙ***Н. П. Волошина, І. М. Нікішкова, К. О. Пісоцька***Роль електроенцефалографічного дослідження у виявленні гепатоенцефалопатії
у пацієнтів з гепатобіліарною патологією***N. P. Voloshyna, I. M. Nikishkova, K. O. Pisotska***The role of electroencephalographic examination in a detection of hepatoencephalopathy
in patients with hepatobiliary pathology**

Статья посвящена проблеме выявления гепатоэнцефалопатии (ГЭ) у пациентов с гепатобилиарной патологией (ГБП) с помощью электроэнцефалографии (ЭЭГ). ЭЭГ-исследование было проведено 75 пациентам (14 пациентов с диагнозом дискинезия желчевыводящих путей, 28 пациентов с желчекаменной болезнью и 33 пациента с вторичным билиарным циррозом печени). Для выявления ЭЭГ-признаков ГЭ была использована уточненная классификация типов ЭЭГ, присущих ГЭ. Спектральный анализ ЭЭГ пациентов с разной степенью тяжести ГБП показал, что ЭЭГ-паттерны, характерные для различной степени прогрессирования ГЭ, отмечались у 57 пациентов (76,0 %) ($p < 0,001$). При этом среди больных с дискинезией желчевыводящих путей ЭЭГ-признаки ГЭ были обнаружены в 42,8 % случаев, среди пациентов с желчекаменной болезнью — в 67,8 %, среди пациентов с циррозом — в 78,8 %. У 18 больных (24,0 %) ЭЭГ-признаков ГЭ не было обнаружено. Наличие у части пациентов с ГБП изменений на ЭЭГ, присущих ГЭ, доказывает не только эффективность, но и важность использования электроэнцефалографии для дифференциальной диагностики функционального поражения головного мозга независимо от степени тяжести ГБП. ЭЭГ-исследование должно быть рекомендовано в качестве рутинного метода при ведении больных с гепатобилиарной патологией, начиная с ранних её стадий, для своевременной диагностики и оценки вероятности прогрессирования ГЭ и эффективности её лечения.

Ключевые слова: электроэнцефалография, гепатоэнцефалопатия, гепатобилиарная патология, диагностика, классификация

Патология гепатобилиарной системы занимает ведущее место среди болезней органов пищеварения. По данным разных авторов, заболевания печени и желчевыводящих путей в 45—90 % случаев сопровождаются неврологическими расстройствами [1, 2]. Одним из наиболее частых и тяжелых осложнений гепатобилиарной патологии (ГБП) является гепатоэнцефалопатия (ГЭ), представляющая собой комплекс потенциально обратимых в начальной стадии психических и нервно-мышечных нарушений, обусловленных печеночной недостаточностью, которая развивается на фоне почти

Статью посвящено проблеме выявления гепатоэнцефалопатии (ГЭ) у пациентов с гепатобилиарной патологией (ГБП) за помощью электроэнцефалографии (ЭЭГ). ЭЭГ-дослідження було проведено 75 пацієнтам (14 пацієнтів з діагнозом дискинезія жовчовивідних шляхів, 28 пацієнтів з жовчокам'яною хворобою та 33 пацієнти зі вторинним біліарним циррозом печінки). Для виявлення ЕЕГ-ознак ГЕ було використано уточнену класифікацію типів ЕЕГ, що притаманні ГЕ. Спектральний аналіз ЕЕГ пацієнтів з різним ступенем тяжкості ГБП показав, що ЕЕГ-паттерни, властиві для різного ступеня прогресування ГЕ, відмічалися у 57 пацієнтів (76,0 %) ($p < 0,001$). При цьому серед хворих з дискинезією жовчовивідних шляхів ЕЕГ-ознаки ГЕ було виявлено у 42,8 % випадків, серед пацієнтів з жовчокам'яною хворобою — у 67,8 %, серед пацієнтів з цирозом — у 78,8 %. У 18 хворих (24,0 %) ЕЕГ-ознак ГЕ не було виявлено. Наявність у частини пацієнтів з ГБП змін на ЕЕГ, що притаманні ГЕ, доводить не тільки ефективність, але й важливість використання електроенцефалографії для диференціальної діагностики функціонального ураження головного мозку незалежно від ступеня тяжкості ГБП. ЕЕГ-дослідження має бути рекомендованим як рутинний метод при веденні хворих з гепатобіліарною патологією, починаючи з ранніх її стадій, для своєчасної діагностики та оцінення ймовірності прогресування ГЕ й ефективності її лікування.

Ключові слова: електроенцефалографія, гепатоенцефалопатія, гепатобіліарна патологія, діагностика, класифікація

всех известных острых и хронических заболеваний печени [3].

В 50-е годы адекватным методом диагностики ГЭ была признана электроэнцефалография (ЭЭГ) и разработана первая классификация изменений на ЭЭГ, характерных для данной патологии [4—6]. Визуальный анализ позволял оценивать изменения на ЭЭГ в соответствии со средней доминантной частотой и относительной представленностью θ - и δ -активности [7]. С дополнением визуального анализа ЭЭГ компьютерным методом в диагностировании ГЭ значительно повысилась [8, 9]. Спектральный анализ количественной ЭЭГ дает возможность точного распределения изменений ЭЭГ на стадии

The article is devoted to the problem of a defining of hepatoencephalopathy (HE) in patients with hepatobiliary pathology (HBP) with electroencephalography (EEG). EEG examination was performed in 75 patients including 14 patients with dyskinesia of bile ducts, 28 patients with cholelithiasis, and 33 patients with secondary biliar cirrhosis. To define EEG-signs of HE it was used a detailed classification of EEG types, which were inherent to HE. A spectral EEG analysis for patients with different HBP severity demonstrated that EEG patterns, inherent to different stages of HE progressing, were registered in 57 patients (76.0 %) ($p < 0.001$). Along with this, EEG-signs of HE were detected in 42.8 % of patients with dyskinesia of bile ducts, in 67.8 % of patients with cholelithiasis, and in 78.8 % of patients with cirrhosis. In 18 patients (24.0 %) EEG-signs of HE were absent. A presence of EEG changes, which were inherent to HE, in part of patients with HBP evidenced not only efficacy, but also a significance of the electroencephalography usage for differential diagnosis of functional brain damages despite of a HBP severity. EEG examination should be recommended as a routine method in management of patients with hepatobiliary pathology from its early stages in order to diagnose timely and to assess probability of HE progressing and efficacy of its treatment.

Key words: electroencephalography, hepatoencephalopathy, hepatobiliary pathology, diagnosis, classification

не только у пациентов с острой ГЭ, но и на начальной стадии [10—13]. Эффективность ЭЭГ-метода при оценке прогрессирования клинических проявлений острой ГЭ и прогнозе исхода у пациентов с выраженной печеночной недостаточностью доказали многочисленные исследования [8, 9, 14]. Однако изучению изменений ЭЭГ при ГЭ у пациентов с легкой и умеренной степенью выраженности ГБП практически не уделено внимание из-за убеждения многих исследователей относительно ограниченной чувствительности ЭЭГ к начальным стадиям ГЭ [15] и у 50 % с острой ГЭ [8]. Тем не менее, электроэнцефалография способна обеспечить информацией, подтверждающей диагноз ГЭ, и даже выявить скрытую ГЭ, поскольку нейроны коры, чью постсинаптическую активность отражает ЭЭГ, отличаются высокой чувствительностью к токсическому, фармакологическому и метаболическому воздействиям [9, 11]. В связи с этим целью нашего исследования явилось изучение ЭЭГ-особенностей и выявление ЭЭГ-маркеров, характерных для гепатоэнцефалопатии у пациентов с гепатобилиарной патологией.

Для выявления ЭЭГ-признаков возможной ГЭ на разных стадиях ГБП 75 пациентам с гепатобилиарной патологией было проведено нейрофизиологическое обследование биоэлектрической активности мозга (ЭЭГ). В общую группу были включены 14 пациентов с диагнозом дискинезия желчевыводящих путей, 28 пациентов с желчекаменной болезнью и 33 пациента со вторичным билиарным циррозом печени. Регистрацию ЭЭГ осуществляли с помощью компьютерного диагностического комплекса «ТРЕДЕКС» от 16 электродов, расположенных согласно Международной системе «10—20», в состоянии покоя и при функциональных нагрузках. Для последующего анализа использовали свободные от артефактов отрезки монополярной записи ЭЭГ (с 2 ипсилатеральными ушными электродами). Для выявления изменений на ЭЭГ был осуществлен как визуальный, так и компьютерный анализ. В ходе спектрального анализа оценивали физические параметры (амплитуда, частота, мощность), степень регулярности, топическое распределение и индексы ритмов (процент времени присутствия определенного ритма за определённый период времени) для пяти диапазонов ритмов: δ (дельта) — 0—3 Гц, θ (тета) — 4—7 Гц, α (альфа) — 8—13 Гц, β_1 (бета) — 14—19 Гц, β_2 — 20—40 Гц. Оценку функционального состояния структур, регулирующих биоэлектрическую активность, проводили в соответствии с типизацией паттернов ЭЭГ, предложенной Е. А. Жирмунской (1991) [16].

В ходе спектрального анализа было обнаружено значительное снижение амплитуды колебаний всех диапазонов спектра ЭЭГ по сравнению с нормой. В 56,4 % случаев отмечалась сглаженность региональных различий, у 65,1 % больных были выявлены измененные реакции на функциональные раздражители, у 25,7 % пациентов — патологические компоненты в виде пиков, пароксизмальной активности, медленных волн во время гипервентиляции (больные с пароксизмальным течением вегетативной дисфункции). В 20 % случаев наблюдался «плоский» тип ЭЭГ, при этом даже медленноволновые колебания часто имели низкую амплитуду. В 52,2 % случаев гипервентиляция приводила к существенному повышению амплитуды отдельных колебаний, а в 12,8 % случаев на ЭЭГ отмечались пароксизмальные проявления.

Для детальной оценки изменений на ЭЭГ у пациентов с ГБП нами была использована расширенная классификация паттернов ЭЭГ, характерных для различных стадий ГЭ. Данная классификация была разработана на базе

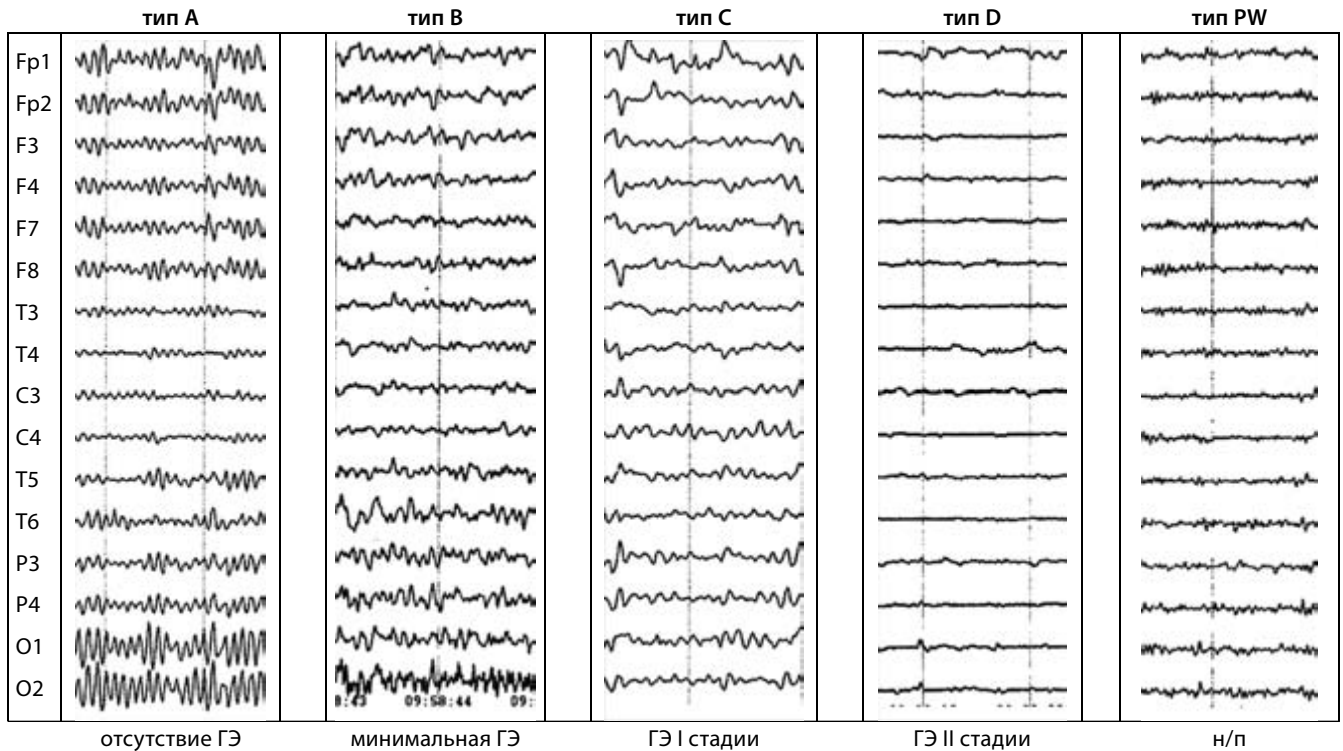
классификаций В. G. Parsons-Smith et al. [6] и P. Amodio et al. [11]. В качестве двух ведущих устойчивых критериев типизации ЭЭГ, позволяющих оценить увеличение тяжести ГЭ, использовали замедление фоновой активности и ослабление, вплоть до полного исчезновения, реакции активации при открывании глаз. В соответствии с классификацией изменений биоэлектрической активности мозга при ГЭ все ЭЭГ были разделены на пять типов: тип А — с изменениями, характерными для преморбидной стадии ГЭ; тип В — с ЭЭГ-признаками минимальной ГЭ; тип С — с ЭЭГ-признаками I стадии ГЭ; тип D — с изменениями, характерными для II стадии ГЭ; тип PW (*predictor of worsening*), который может свидетельствовать как о начале, так и о прогрессировании, т.е. рассматриваться в качестве предиктора ухудшения и дальнейшего прогрессирования ГЭ [6, 11, 16]. На рис. 1 приведены примеры типов ЭЭГ, выделенных в соответствии с классификацией изменений, присущих ГЭ.

На ЭЭГ **типа А**, выявленных у 18 пациентов с ГБП (24,00 %), отсутствовали ЭЭГ-признаки ГЭ, напротив, отмечалось доминирование активности α -диапазона. При этом для ЭЭГ половины пациентов был характерен регулярный (либо с высокой степенью регулярности) модулированный α -ритм средней амплитуды с чётким топическим распределением. На ЭЭГ остальных пациентов отмечалось усиление представленности средне- и высокоамплитудной α -активности со смещением её в передние отделы коры, но с депрессией (иногда частичной) фоновой активности при открывании глаз. Подобная тенденция к инверсии и синхронизации α -ритма у 9 пациентов с нарушением функции печени свидетельствовала о развитии дизэнцефального синдрома в результате дисфункции лимбико-кортикальных и лимбико-дизэнцефальных систем [17]. Некоторые авторы считают, что диффузное увеличение представленности α -активности на ЭЭГ может быть признаком в преморбидной стадии ГЭ.

Паттерн ЭЭГ **типа В** был характерен для 19 пациентов с ГБП (25,33 %) и имел ЭЭГ-признаки минимальной ГЭ: отсутствие доминирующей активности, нестабильный α -ритм с нарушением пространственно-частотной организации, случайные волны θ -диапазона (5—7 Гц). Депрессия фоновой активности при открывании глаз была сниженной либо отсутствовала. Отмечались проявления пароксизмальной активности. Данный паттерн ЭЭГ мог быть обусловлен дисфункцией дизэнцефальных стволовых структур.

На ЭЭГ, выделенных в **тип С**, фиксировались изменения, характерные для I стадии ГЭ: сглаженные региональные различия, дезорганизованный α -ритм с нормальной или низкой частотой колебаний (8,5 Гц), нарушаемый эпизодами θ -активности (5—7 Гц) преимущественно в передне-центральных отделах височных и лобных отделах, реже диффузно. Реакция на открывание глаз чаще отсутствовала. Обнаруженное увеличение представленности θ -активности (типа С) отмечалось на ЭЭГ 12 пациентов с ГБП (16,0 %) и свидетельствовало об изменении функционального состояния модулирующих структур гипоталамо-септо-гиппокампальной системы.

Для ЭЭГ **типа D**, выявленных у 9 пациентов с ГБП (12,00 %), были характерны изменения, присущие II стадии ГЭ: полное отсутствие региональных различий, диффузная θ -активность с частотой 5—7 Гц, волны δ -диапазона и полное отсутствие реакции активации при открывании глаз. Диффузность медленноволновой активности свидетельствовала о серьезных нарушениях функционального состояния стволовых структур мозга.



Примечание: н/п — начало прогрессирования ГЭ

Рис. 1. Типы изменений на ЭЭГ у пациентов с гепатобилиарной патологией

«Плоская» низкоамплитудная высокочастотная ЭЭГ была отнесена к **типу PW** и отмечалась у 17 пациентов с ГБП (22,67 %). Изменения на ЭЭГ данного типа заключались в отсутствии зональных различий и реакции на пробу открывания глаз, генерализованном угнетении α -ритма, вплоть до полного его исчезновения, с замещением на β -активность острого характера, а также в отсутствии реакции на пробу открывания глаз. Данный паттерн ЭЭГ отражал усиление активирующих влияний мезэнцефальной ретикулярной формации на фоне дисфункции диэнцефальных структур.

Компьютерный анализ количественных показателей ЭЭГ подтвердил результаты визуального выделения пяти типов паттернов ЭЭГ у пациентов с заболеваниями печени. ЭЭГ разных типов отличались по профилю представленности всех ритмов спектра биоэлектрической активности мозга (рис. 2).

Таким образом, в результате визуального и компьютерного анализа данных энцефалографии 75 пациентов с ГБП ЭЭГ-паттерны, характерные для различной степени прогрессирования ГЭ, были выявлены у 57 пациентов (76,0 %) ($p < 0,001$). При этом среди больных с дискинезией желчевыводящих путей ЭЭГ-признаки ГЭ отмечались в 42,8 % случаев, среди пациентов с желчекаменной болезнью — в 67,8 %, среди пациентов с вторичным билиарным циррозом — в 78,8 %. У 18 больных (24,0 %) ЭЭГ-признаков ГЭ не было обнаружено.

Выявленные у пациентов с ГБП паттерны ЭЭГ свидетельствуют о том, что вегетативная дисфункция в данной когорте больных является следствием функциональной дезинтеграции неспецифической лимбико-ретикулярной и лимбико-диэнцефальной систем головного мозга, что, в свою очередь, лежит в основе одного из главных патогенетических механизмов развития вегетативных и психоэмоциональных расстройств у больных с ГБП.

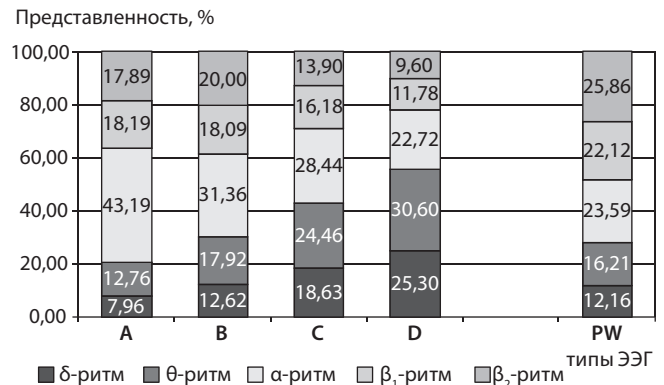


Рис. 2. Представленность (%) спектральных ритмов на ЭЭГ, отнесенных к разным типам в зависимости от выраженности признаков гепатоэнцефалопатии

Наличие у части пациентов с ГБП изменений на ЭЭГ, присущих ГЭ, доказывает эффективность использования электроэнцефалографии для дифференциальной диагностики функционального поражения головного мозга не только при острой ГБП, но и на её ранних стадиях. Поскольку при гепатобилиарной патологии токсическое воздействие метаболитов на центральную нервную систему с течением времени неизбежно приводит к развитию гепатоэнцефалопатии, одним из ключевых вопросов становится как можно более ранняя диагностика для предупреждения прогрессирования данной патологии. Таким образом, ЭЭГ-исследование является важной составляющей процесса диагностики и оценки эффективности лечения, а также прогнозирования дальнейшего развития ГЭ, и должно быть рекомендовано в качестве рутинного метода при ведении больных с гепатобилиарной патологией, начиная с ранних её стадий.

Список літератури

1. Філіппов Ю. О., Скірта І. Ю., Петерчук Л. М. Захворюваність основними хворобами органів травлення в Україні: аналітичний огляд офіційних даних Центру статистики МОЗ України // Гастроентерологія : міжвід. зб. Дніпропетровськ, 2007. Вип. 38. С. 3—16.
2. Щербиніна М. Б., Скірта І. Ю., Буренко А. М. Біліарна патологія: камінь спотикання на рівній дорозі сучасної гастроентерології // Здоров'я України. 2010. № 1. С. 18—19.
3. Болезни печени и желчевыводящих путей. Версия 3.30 : руководство для врачей / под ред. В. Т. Ивашкина. Москва : Изд. дом «М-Вести», 2002. 416 с.
4. Foley J. M., Watson C. W., Adams R. D. Significance of electroencephalographic changes in hepatic coma // Trans. Am. Neurol. Assoc. 1950. Vol. 51. P. 161—165.
5. Bickford R., Butt H. R. Hepatic coma: the electroencephalographic pattern // J. Clin. Invest. 1955. Vol. 34. No. 6. P. 790—799.
6. The electroencephalograph in liver disease / B. G. Parsons-Smith, W. H. J. Summerskill, A. M. Dawson, S. Sherlock // Lancet. 1957. Vol. 2. P. 867—871.
7. Objective measurement of hepatic encephalopathy by means of automated EEG analysis / C. C. Van der Rijt, S. W. Schalm, G. H. De Groot, M. De Vlieger // Electroencephalogr. Clin. Neurophysiol. 1984. Vol. 57. No. 5. P. 423—426.
8. Montagnese S., Jackson C., Morgan M. Y. Spatio-temporal decomposition of the electroencephalogram in patients with cirrhosis // J. Hepatol. 2007. Vol. 46. No. 3. P. 447—458.
9. Electroencephalography in patients with cirrhosis / P. Marchetti, C. D'Avanzo, R. Orsato [et al.] // Gastroenterology. 2011. Vol. 141. No. 5. P. 1680—1689.
10. Spectral versus visual EEG analysis in mild hepatic encephalopathy / P. Amodio, P. Marchetti, F. Del Piccolo [et al.] // Clin. Neurophysiol. 1999. Vol. 110. P. 1334—1344.
11. The EEG assessment of low-grade hepatic encephalopathy: comparison of an artificial neural network-expert system (ANNES) based evaluation with visual EEG readings and EEG spectral analysis / P. Amodio, A. Pellegrini, E. Ubiali [et al.] // Clin. Neurophysiol. 2006. Vol. 117. P. 2243—2251.
12. Prevalence and prognostic value of quantified electroencephalogram (EEG) alterations in cirrhotic patients / P. Amodio, F. Del Piccolo, E. Petteno [et al.] // J. Hepatol. 2001. Vol. 35. P. 37—45.
13. Spectral electroencephalogram analysis in hepatic encephalopathy and liver transplantation / A. Ciancio, A. Marchet, G. Saracco [et al.] // Liver Transpl. 2002. Vol. 8. P. 630—635.
14. Weissenborn K. Diagnosis of Minimal Hepatic Encephalopathy // J. Clin. Exp. Hepatol. 2015. Vol. 5. P. 54—59.
15. Neurophysiological assessment of early hepatic encephalopathy / K. Weissenborn, M. Scholz, H. Hinrichs [et al.] // Electroencephalogr. Clin. Neurophysiol. 1990. Vol. 75. No. 4. P. 289—295.
16. Жирмунская Е. А. Клиническая электроэнцефалография. Москва : Мэйби, 1991. 118 с.
17. Brain electrical activity mapping of EEG for the diagnosis of (sub)clinical hepatic encephalopathy in chronic liver disease / F. Kullmann, S. Hollerbach, G. Lock [et al.] // Eur. J. Gastroenterol. Hepatol. 2001. Vol. 13. P. 513—522.
18. Болдырева Г. Н. Электрическая активность мозга человека при поражении дизэнцефальных и лимбических структур. Москва : Наука, 2000. — 181 с.

Надійшла до редакції 26.10.2016 р.

ВОЛОШИНА Наталія Петрівна, доктор медичних наук, професор, науковий керівник відділу нейроінфекцій та розсіяного склерозу Державної установи «Інститут неврології, психіатрії та наркології Національної академії медичних наук України» (ДУ «ІНПН НАМН України»), м. Харків, Україна; e-mail: proapril@mail.ru

НІКІШКОВА Ірина Миколаївна, кандидат біологічних наук, старший науковий співробітник, провідний науковий співробітник відділу нейропсихокібернетики ДУ «ІНПН НАМН України», м. Харків, Україна; e-mail: irinanikishkova@ukr.net

ПІСОЦЬКА Ксенія Олегівна, молодший науковий співробітник відділу нейроінфекцій та розсіяного склерозу ДУ «ІНПН НАМН України», м. Харків, Україна; e-mail: kseniyapesock@gmail.com

VOLOSHYNA Natalia, Doctor of Medical Science, Professor, the Head of the Department of Neuroinfections and Multiple Sclerosis of the State Institution "Institute of Neurology, Psychiatry and Narcology of the National Academy of Medical Sciences of Ukraine" ("INPN of the NAMS of Ukraine" SI), Kharkiv, Ukraine; e-mail: omo.inpn@mail.ru

NIKISHKOVA Iryna, MSc, PhD in Biological Sciences, Associate Professor, Leading Researcher of the Department of Neuropsychocypernetics of the "INPN of the NAMS of Ukraine" SI, Kharkiv, Ukraine; e-mail: irinanikishkova@ukr.net

PISOTSKA Kseniia, MD, Junior Researcher of the Department of Neuroinfections and Multiple Sclerosis of the "INPN of the NAMS of Ukraine" SI, Kharkiv, Ukraine; e-mail: kseniyapesock@gmail.com