© Непомнящий В.Н., 2009

УДК 616.611-002-036.11

В.Н. НЕПОМНЯЩИЙ
V.N. NEPOMNYASHCHY

ПАТОМОРФОЛОГИЯ АНТИ-ГБМ-ГЛОМЕРУЛОНЕФРИТА
PATHOLOGY OF ANTIGLOMERULAR BASEMENT MEMBRANE GLOMERULONEPHRITIS

ДУ "Інститут нефрології АМН України", м. Київ

Ключевые слова: *анти-ГБМ-гломерулонефрит, синдром Гудпасчера, патоморфология.*

Резюме. *У лекції представлені сучасні дані щодо морфологічної характеристики анти-ГБМ-гломерулонефриту.*

Summary. *Modern approaches to morphological characteristic of antiglomerular basement membrane glomerulonephritis are submitted in the lecture.*

Среди заболеваний, обусловленных анти-ГБМ-антителами, различают: *анти-ГБМ-гломерулонефрит* (анти-ГБМ-ГН), *легочный анти-ГБМ-капиллярит* и *синдром Гудпасчера* [14, 41].

В соответствии с Международной номенклатурой болезней, предложенной экспертами ВОЗ (International Nomenclature of Diseases, Vol.7: Diseases of the kidney, the lower urinary tract, and the male genital system, WHO, 1992), термин *"анти-ГБМ-гломерулонефрит"* определяется как форма гломерулярной болезни, которая характеризуется диффузным гломерулонефритом с полулуниями и наличием линейных IgG-содержащих депозитов (и часто С3) вдоль ГБМ, а также циркулирующих анти-ГБМ-антител. В части случаев у пациентов с анти-ГБМ-ГН также отмечается тубулоинтерстициальный нефрит, обусловленный наличием аутоантител к тубулярной базальной мембране (ТБМ).

Синдром Гудпасчера эксперты ВОЗ определяют как анти-ГБМ-ГН, ассоциированный с кровоизлияниями в легочные альвеолы и наличием циркулирующих антител к гломерулярной и альвеолярной базальным мембранам. Синдром Гудпасчера характеризуется кровохарканьем (иногда массивным), наличием гемосидероза легких, интерстициальной и альвеолярной воспалительной инфильтрацией, железодефицитной анемией и быстропрогрессирующим нарушением функции почек. В качестве синонимов называют: ГН с легочными кровоизлияниями; быстропрогрессирующий ГН с альвеолярными кровоизлияниями; геморрагический и интерстициальный пневмонит с нефритом; синдром легочной пурпуры-гломерулонефрита; легочную пурпуру с нефритом; пульмоно-ренальный синдром [26].

Несмотря на достаточно строгую дефиницию термина "синдром Гудпасчера", в литературе часто используют его для обозначения любой ассоциации ГН и легочных кровоизлияний. В то же время, существует термин "болезнь Гудпасчера", который применяют только для пульмоно-ренального синдрома, обусловленного анти-ГБМ-антителами. Для такого подхода существуют исторические предпосылки. Так, Эрнест Гудпасчер в 1919 году сообщил об ассоциации легочного кровотечения и тяжелого гломерулонефрита у 18-летнего мужчины с гриппоподобным состоянием. Пациент умер через 6 недель от начала заболевания. На секционном материале в легких выявлялись распространенные выраженные кровоизлияния; в почках - клеточная пролиферация в клубочках, фибринозный материал в мочевом пространстве и эритроциты в просвете канальцев; в селезенке и кишечной стенке - поля некроза. В 1958 г. M. Stanton и J. Tange описали сходное сочетание легочных кровоизлияний и ГН у девяти пациентов, умерших в течение нескольких месяцев от начала заболевания. Обращая внимание на публикацию Э. Гудпасчера (1919), для обозначения подобных состояний ими был предложен термин "синдром Гудпасчера". Только в 1964 г. R. Scheer и M. Grossman с использованием метода прямой иммунофлюоресценции на материале нефробиопсий показали классическое линейное свечение вдоль ГБМ [52].

Современные данные иммунофлюоресцентного исследования ткани почек и легких, полученные от пациентов с пульмоно-ренальным синдромом, также как и данные серологических исследований свидетельствуют, что только меньшая часть таких пациентов имеет анти-ГБМ-антитела. Основной же причиной пульмоно-ренального синдрома является ANCA-ассоциированный васкулит сосудов мелкого калибра, включая микроскопический полиангиит, гранулематоз Вегенера и синдром Чарга-Стросса [42].

Таким образом, в настоящее время важно отличать пульмоно-ренальный синдром, обусловленный анти-ГБМ-антителами, от пульмоно-ренального синдрома, индуцированного другими факторами. В

Непомнящий Валентин Николаевичтел
e-mail: nepo2@mail.ru

этом отношении рациональной представляется точка зрения экспертов ВОЗ о необходимости ограничивать употребление эпонима "Гудпасчер" только такими случаями пульмоно-ренального синдрома, которые вызваны анти-ГБМ-антителами [26].

Легочный анти-ГБМ-капиллярит является пульмональным компонентом синдрома Гудпасчера, характеризуется диффузными легочными кровоизлияниями и наличием аутологичных антител.

Эпидемиология и клинические особенности. Заболеваемость патологией, обусловленной анти-ГБМ-антителами, составляет 0,5-0,6 на 1 млн. населения, частота - 1-5% случаев всех ГН и 10-20% - всех ГН с полулуниями [34,40,59]. Наиболее частым клиническим проявлением заболеваний, обусловленных анти-ГБМ-антителами, является быстропрогрессирующий ГН [49]. Анти-ГБМ-ГН - самая тяжелая форма ГН и к моменту обращения большинство пациентов уже имеет почечную недостаточность. Протеинурия обычно в пределах 1-2 г/сут, но у некоторых пациентов достигает нефротического уровня. Для заболеваний, обусловленных анти-ГБМ-антителами, характерно бимодальное распределение по возрасту с одним пиком в подростковом и юношеском возрасте, другим - после шестидесяти лет [2,11,18]. Среди опубликованных случаев самому младшему пациенту было 11 месяцев, несколько пожилых пациентов заболели в возрасте более 80-ти лет. Мужчин больше среди молодых, женщин - среди пожилых пациентов. Немногочисленные случаи первоначально слабовыраженного ГН обычно уже в течение нескольких дней или недель трансформируются в быстропрогрессирующий ГН, особенно в отсутствие иммуносупрессивной терапии [40].

Легочный анти-ГБМ-капиллярит чаще всего проявляется кровохарканьем и одышкой, варьирующих от умеренно выраженного нарушения до угрожающего жизни состояния. Молодые мужчины с заболеваниями, обусловленными анти-ГБМ-антителами, имеют самую высокую частоту легочного вовлечения, а пожилые женщины - самую низкую [41, 49].

Приблизительно 50% пациентов в дебюте болезни имеют только анти-ГБМ-ГН, меньше чем 5% - легочный анти-ГБМ-капиллярит и 45% - синдром Гудпасчера [18, 41, 49]. Больные, которые изначально имеют клинические признаки только быстропрогрессирующего ГН или легочного капиллярита могут, в конечном счете, развить синдром Гудпасчера [34]. Важно, что и изолированный анти-ГБМ-ГН и изолированный легочный анти-ГБМ- капиллярит вызываются аутологичными антителами одной и той же специфичности [41].

Среди других нарушений у пациентов с заболеваниями, обусловленными анти-ГБМ-антителами, наиболее часто отмечают анемию, нередко симптоматическую, которая может выявляться даже в отсутствие кровохарканья. Анемия обычно микроцитарная и гипохромная. Иногда больные отмечают артралгии и потерю веса [59].

Патоморфология

Макроскопическая характеристика. На поверхности почек и на разрезе определяется более или менее выраженный красный крап (рис. 1), соответствующий скоплениям эритроцитов в мочевом пространстве клубочков и просветах канальцев.

Световая микроскопия. Практически все случаи анти-ГБМ-ГН в материале нефробиопсий демонстрируют наличие полулуний. Больше 80% случаев, показывают полулуния более чем в 50% клубочков* [18, 28].

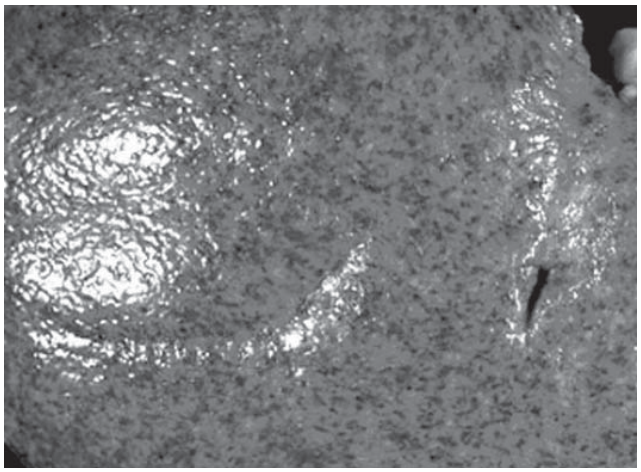

Рис. 1. Анти-ГБМ-гломерулонефрит. Поверхность почки с красным крапом. Макропрепарат (фото J. Jennette, 2005).

Самое раннее острое гломерулярное повреждение при анти-ГБМ-ГН - фокальный сегментальный фибриноидный некроз (рис. 2), который обычно сопровождается умеренным накоплением лейкоцитов, преимущественно нейтрофилов, в зонах некроза [18, 34, 41].

Специальные методы окрашивания, которые контрастируют ГБМ (PAMS, PAS и трихром по Масону), незаменимы для идентификации разрывов ГБМ и капсулы клубочка при световой микроскопии. Трихроматическая окраска также позволяет отличать фибриноидный некроз, который фуксинофилен и окрашивается в красный цвет, от склероза, окрашивающегося в синий цвет (в прописях, использующих анилиновый голубой, C.I. 42755 или метиловый голубой, C.I. 42780) или зеленый цвет (при использовании светового зеленого, C.I. 42095).

*) В этой связи, если принять диагностический термин "ГН с полулуниями" для ГН с наличием полулуний в 50% и более клубочков, то при наличии более 50% клубочков с полулуниями патологоанатомический диагноз может формулироваться как "анти-ГБМ-ГН с полулуниями", а при наличии меньше чем 50% клубочков с полулуниями, например, 35% - "анти-ГБМ-ГН с полулуниями в 35% клубочков".

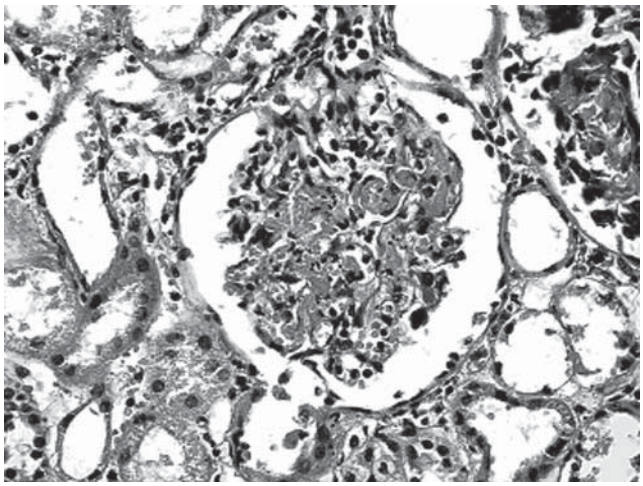

Рис. 2. Анти-ГБМ-гломерулонефрит. Сегментарный фибриноидный некроз, накопление сегментоядерных лейкоцитов в зоне некроза. Окраска гематоксилином и эозином. Ув. х400.

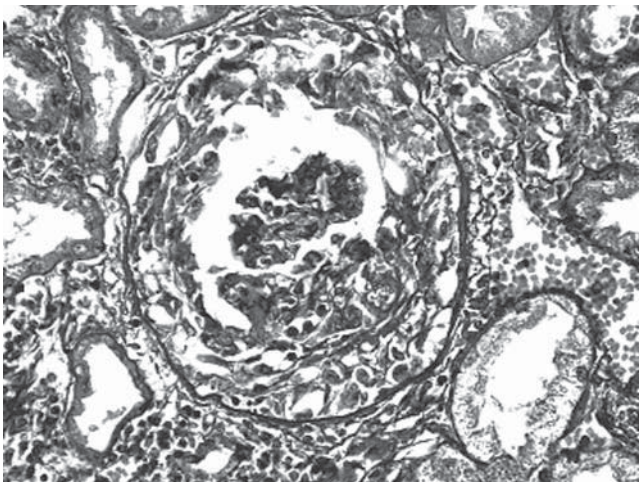

Рис. 3. Анти-ГБМ-гломерулонефрит. Клеточное полулуние охватывает весь гломерулярный пучок. Окраска трихромом по Массону. Ув. х400.

Гломерулярные капилляры часто демонстрируют разрывы ГБМ и содержат тромбы, как правило, фибриновые. Наличие разрывов ГБМ сопровождается поступлением плазменных компонентов в мочевое пространство, накоплению внесосудистого фибрина в зонах некроза с формированием очагов фибриноидного некроза. Внесосудистый фибрин в мочевом пространстве выступает как инициирующий фактор для формирования клеточных полулуний и является компонентом последних. Клубочки или их сегменты без фибриноидного некроза, разрывов ГБМ и полулуний кажутся светооптически неизмененными, они не демонстрируют гиперклеточности или утолщения гломерулярной капиллярной стенки. Инфильтрация лейкоцитами и другие проявления эндокапиллярной гиперклеточности обычно ассоциированы с участками некроза или склероза. Распространенная эндокапиллярная гиперклеточность редко встречается при анти-ГБМ-ГН [18, 41].

Клеточные полулуния варьируют от незначительных и сегментарных до выраженных, охватывающих весь гломерулярный пучок (рис. 3). Клеточный компонент полулуний представлен преимущественно эпителиальными клетками и макрофагами [41]. Эпителиальные клетки преобладают в случаях, когда капсула клубочка остается интактной, тогда как макрофаги доминируют при наличии ее разрывов [17].

Перигломерулярная воспалительная инфильтрация также тесно связана с разрывами капсулы клубочка. Такое перигломерулярное воспаление может носить характер гранулематозного с наличием многоядерных гигантских клеток [58].

При хронизации процесса происходит трансформация клеточных полулуний в фиброзно-клеточные и фиброзные. Менее частым способом трансформации полулуний является их тубуляризация. Дальнейшее прогрессирование склеротических изменений приводит к стиранию границ между фиброзными полулуниями и склерозированными капиллярными петлями. Только специальные окраски, в частности PAS или PAMS, могут помочь разграничить эти процессы, показывая остаточную ГБМ [19].

Тубулоинтерстициальные изменения при анти-ГБМ-ГН обычно соразмерны с гломерулярными по степени тяжести и длительности процесса. В активной фазе в просветах канальцев коркового и мозгового вещества содержатся эритроцитарные и пигментные цилиндры. Отмечается различной степени выраженности интерстициальный отек, лейкоцитарная инфильтрация, тубулит и истончение эпителия канальцев. Инфильтрация преимущественно мононуклеарная, однако, в острой фазе заболевания обнаруживается примесь нейтрофилов и эозинофилов. С более тяжелым тубулоинтерстициальным воспалением коррелирует выраженность и распространенность IgG-содержащих депозитов вдоль ТБМ. Свечение IgG часто ограничивается ТБМ дистальных канальцев, которые также как и ГБМ экспрессируют альфа-3-цепь коллагена IV типа [34].

Эволюция гломерулярных изменений сопровождается эволюцией тубулоинтерстициальных изменений от интерстициального отека и уплощения эпителиальной выстилки канальцев до фиброза интерстиция и атрофии канальцев. При этом уплощение эпителия канальцев при нормальном их диаметре, неизмененной толщине ТБМ и сочетанном отеке интерстиция, характерным для острой фазы заболевания, сменяется трансформацией в хроническую тубулярную атрофию, характеризующуюся истончением эпителиальной выстилки, уменьшением диаметра канальцев, утолщением и сморщиванием ТБМ, а также сочетанным фиброзом интерстиция.

Иммунофлюоресцентное исследование. Важнейшим условием диагностики анти-ГБМ-ГН является обнаружение линейного свечения вдоль ГБМ с анти-

телами к иммуноглобулинам (рис. 4). Линейное свечение вдоль ГБМ является диффузным и глобальным. Однако распространенность свечения может варьировать в разных сегментах клубочков из-за деструкции ГБМ при некрозе капиллярных петель. В клубочках с сегментальным некрозом эти зоны не показывают линейного свечения иммуноглобулинов, а клубочки с обширным некрозом могут содержать только единичные профили остаточной ГБМ [19].

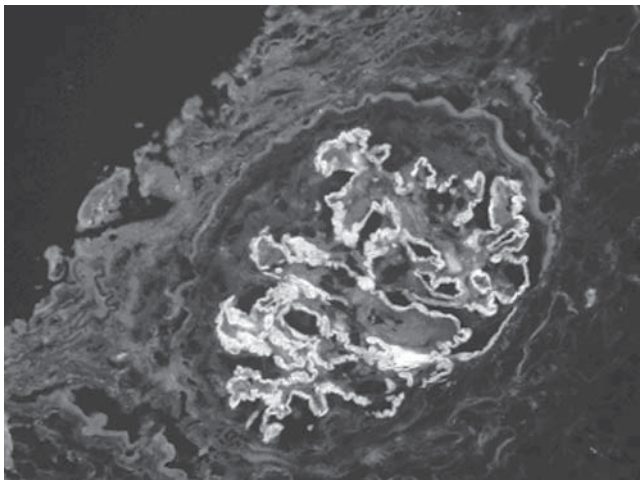

Рис. 4. Анти-ГБМ-гломерулонефрит. Линейное свечение IgG вдоль ГБМ. Иммунофлюоресцентное исследование. Ув. х400.

Вдоль ТБМ дистальных канальцев также может отмечаться линейное свечение. Практически всегда доминирующим антителом является IgG, хотя IgM и IgA нередко также выявляются, но характеризуются меньшей интенсивностью свечения. Самым интенсивным является свечение антител к субклассам IgG1 и IgG4 [53]. Тем не менее, в литературе описаны случаи IgA-доминирующего анти-ГБМ-ГН [5]. Наряду с линейным свечением IgG обычно также отмечается гранулярное, реже прерывистое линейное, свечение С3 вдоль ГБМ [34, 18].

Важно заметить, что слабовыраженное и сходное с фоновым линейное свечение IgG вдоль ГБМ может отмечаться в материале нефробиопсий, особенно полученных от пожилых людей, а также на аутопсийном материале. Используя шкалу оценки результатов иммунофлюоресцентного исследования от 0 до 4+, такое слабовыраженное свечение обычно соответствует оценке от +/- до 1+, тогда как истинное положительное, как правило, 3+ или 4+. Линейное свечение IgG промежуточной интенсивности, например, 2+, нельзя считать диагностическим без серологического подтверждения наличия у пациента циркулирующих анти-ГБМ-антител [14].

Фибрин при иммунофлюоресцентном исследовании прежде всего выявляется в зоне сегментарного некроза, мочевом пространстве и составе полулуний. Свечение фибрина является самым интенсивным в клеточной фазе и постепенно утрачивается при трансформации полулуний в фиброзно-клеточные и, затем, в фиброзные [14, 18].

Следует иметь в виду, что серологические методы выявления циркулирующих анти-ГБМ-антител могут давать не только ложноположительные, но и ложноотрицательные результаты. Последнее обстоятельство связано с тем, что при иммуноферментном анализе обычно используют очищенную человеческую или рекомбинантную альфа-3-цепь коллагена IV типа, а также М2-субъединицу неколлагенового домена (NC1) коллагена IV типа, в то время как анти-ГБМ-антитела могут иметь специфичность к другим компонентам ГБМ, например, к альфа-4- и альфа-5-цепи коллагена IV типа, энтактину и др. [3, 34, 41, 50, 55, 57]. В целом чувствительность и специфичность методов иммуноферментного анализа в настоящее время являются достаточно высокими и составляют 94,7-100% и 90,8-100% соответственно [57]. Тем не менее, в последние годы описано 10 случаев синдрома диффузных альвеолярных кровоизлияний (легочного анти-ГБМ-капиллярита) преимущественно со стертой клиникой гломерулонефрита и отрицательными результатами серологических исследований для анти-ГБМ-антител, но при иммунофлюоресцентном исследовании материала нефробиопсий у этих пациентов выявлено выраженное линейное свечение IgG вдоль ГБМ, что, по мнению авторов, свидетельствует о необходимости более широкого проведения нефробиопсии при синдроме диффузных легочных кровоизлияний, включая идиопатический легочный гемосидероз [3, 55].

Электронно-микроскопическое исследование. Анти-ГБМ-ГН характеризуется отсутствием иммунных электронно-плотных депозитов и появлением небольшой электронно-прозрачной зоны на субэндотелиальной стороне ГБМ (рис. 5). Также могут определяться разрывы ГБМ. В зонах сегментарного некроза в составе капиллярных тромбов, участках фибриноидного некроза и между клетками сформиро-

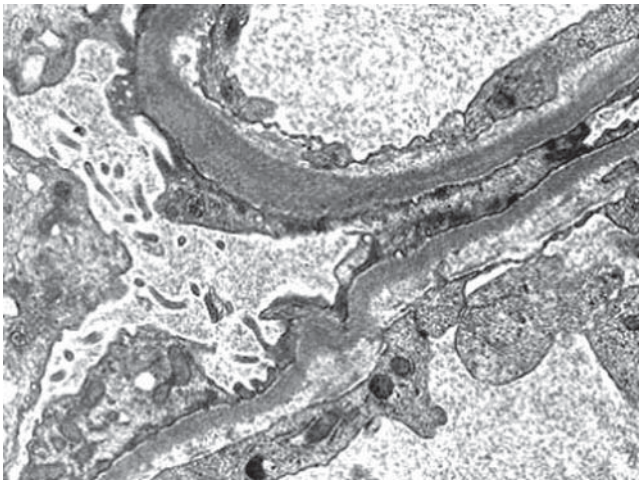

Рис. 5. Анти-ГБМ-гломерулонефрит. Электронно-прозрачная зона на субэндотелиальной стороне ГБМ. Электронограмма. Ув. х6400.

ванных полулуний обнаруживается фибрин в виде электронно-плотного аморфного или организованного материала.

При ассоциации анти-ГБМ-ГН с мембранозной нефропатией выявляются субэпителиальные электронно-плотные депозиты [18].

Дифференциальный диагноз. Выявление при световой микроскопии полулуний, прежде всего, предполагает дифференциальную диагностику со всеми теми заболеваниями, для которых характерно образование полулуний. В этой связи, анти-ГБМ-ГН демонстрирует большую частоту сегментарного некроза и более высокий процент клубочков с полулуниями, но меньшую выраженность эндокапиллярной гиперклеточности и утолщения гломерулярной капиллярной стенки, чем иммунокомплексный ГН. Pauci-иммунный ГН с полулуниями, который обычно является ANCA-ассоциированным, на уровне световой микроскопии неотличим от анти-ГБМ-ГН. Значительные трудности при дифференциальной диагностике возникают в случаях pauci-иммунного ГН с полулуниями, когда при иммунофлюоресцентном исследовании выявляется слабовыраженное линейное свечение IgG. В подобных случаях чрезвычайно полезными оказываются результаты серологических исследований с определением циркулирующих анти-ГБМ-антител и ANCA.

Среди других заболеваний, с которыми необходимо дифференцировать анти-ГБМ-ГН, следует назвать диабетический гломерулосклероз и моноклональные гаммапатии. Несмотря на то, что клинические проявления и паттерн гломерулярного повреждения в материале нефробиопсии при этих заболеваниях значительно отличаются от анти-ГБМ-ГН, данные иммунофлюоресцентного исследования требуют внимательного отношения. Так, для диабетического гломерулосклероза характерным является диффузное линейное свечение IgG вдоль ТБМ и, нередко, ГБМ. В таких случаях, как правило, там же наблюдается сочетанное свечение альбумина, что может помочь в дифференциальной диагностике. Моноклональные гаммапатии, в частности при болезни тяжелых цепей гамма, также характеризуется линейным свечением IgG вдоль ГБМ и ТБМ, но при этом легкие цепи иммуноглобулинов в препарате не выявляются.

Ассоциация анти-ГБМ-ГН с другими заболеваниями

Важную практическую значимость имеет возможность анти-ГБМ-ГН быть комбинированным заболеванием, прежде всего, с ANCA-ассоциированным ГН, мембранозной нефропатией и диабетическим гломерулосклерозом, а также формироваться после пересадки почки у больных с синдромом Альпорта.

Несмотря на то, что истинная частота сочетания анти-ГБМ-ГН с ANCA-ассоциированным ГН остается предметом дискуссий [41], данные нескольких исследований свидетельствуют, что 12-38% случаев анти-ГБМ-ГН являются ANCA-позитивными [7,8,11,24,56]. При этом среди всех ANCA-позитивных случаев, 73-82% из них характеризуются наличием антител к миелопероксидазе (MPO-ANCA/P-ANCA) [38,56]. Последнее обстоятельство важно, поскольку имеются работы, показывающие различный прогноз для таких пациентов [8,27,51].

Анти-ГБМ-ГН, ассоциированный с мембранозной нефропатией впервые был описан Klassen J. et al. в 1974 г. С тех пор опубликованы десятки сообщений, в которых указывается как на возможность присоединения анти-ГБМ-ГН к мембранозной нефропатии, так и изначального их сочетания [59]. Кроме того, известно о возможности трансформации анти-ГБМ-ГН в мембранозную нефропатию [21,33].

При диабетическом гломерулосклерозе также возможно развитие анти-ГБМ-ГН. По меньшей мере, описано 10 случаев такой ассоциации у больных с длительным наблюдением по поводу сахарного диабета, в основном инсулинозависимого. Выполненные этим пациентам нефробиопсии показали типичные для обоих заболеваний морфологические изменения [1,12].

Известно 3 публикации о развитии анти-ГБМ-ГН у пациентов после литотрипсии по поводу мочекаменной болезни. Показательно, что у этих больных были выявлены HLA-антигены DR15 и DR2 [20,61,65].

Болезнь Гудпасчера может возникать у больных со злокачественными новообразованиями, например, при лимфомах и раке легких. У таких пациентов чаще всего выявлялись IgA-аутоантитела [10,62].

У некоторых больных с синдромом Альпорта после пересадки почки отмечается развитие анти-ГБМ-ГН (опубликовано, по меньшей мере, 29 наблюдений). Морфологические изменения при этом неотличимы от классического анти-ГБМ-ГН. Однако анти-ГБМ-антитела в таких случаях обычно специфичны к альфа-5-цепи коллагена IV типа [9]. Встречаются также случаи с аутоантителами к альфа-3-цепи коллагена IV типа [9,31].

Также возможна ассоциация анти-ГБМ-ГН с миастенией gravis [16], дерматомиозитом [32], аутоиммунным тиреоидитом [29,64], парциальной липодистрофией [4], пернициозной анемией [64], первичным билиарным циррозом [35], рассеянным склерозом [25] и ногте-надколенным синдромом [13].

Патогенез

Начала изучения патогенеза анти-ГБМ-ГН основываются на классических работах Scheer R. и Grossman M. (1964), а также Lerner R., Glassock R. и Dixon F. (1967), выявивших линейное свечение IgG вдоль ГБМ у больных с болезнью Гудпасчера и способность анти-ГБМ-антител, полученных от больных людей, вызывать сходную болезнь при введении приматам [36,37,52]. Дальнейшие исследования привели как к идентификации эпитопов, с которыми связываются анти-ГБМ-антитела, так и HLA-аллелей, способствующих восприимчивости к пато-

генному действию анти-ГБМ-антител [43].

Фенестрированный эндотелий капиллярных петель клубочка и высокий почечный плазмоток содействуют более легкому контакту анти-ГБМ-антител с ГБМ, в частности, в субэндотелиальном пространстве. Важно отметить, что в составе базальной мембраны разных органов и тканей доминируют альфа-1- и альфа-2-цепи коллагена IV типа, в то время как в ГБМ преобладают альфа-3-, альфа-4- и альфа-5-цепи коллагена IV типа [34].

Показано, что при заболеваниях, ассоциированных с анти-ГБМ-антителами, аутоантитела непосредственно связываются с ГБМ, а титр циркулирующих анти-ГБМ-антител прямо коррелирует с тяжестью морфологических изменений [49]. Это обстоятельство позволяет считать анти-ГБМ-антитела основным патогенетическим фактором в развития данной группы заболеваний [44]. Установлено, что главной мишенью для анти-ГБМ-антител является С-концевая область неколлагенового домена (NC1) альфа-3-цепи коллагена IV типа [α3(IV)NC1], состоящая из 230-ти аминокислотных последовательностей, критическими из которых являются, по крайней мере, девять [15,23,60]. На рисунке 6 схематически представлена локализация α3(IV)NC1 в ГБМ. Антиген Гудпасчера хорошо представлен в ГБМ, ТБМ дистальных канальцев, капсуле клубочка и альвеолярной базальной мембране, но также выявляется в капсуле хрусталика, роговице, базальной мембране капилляров сетчатки, хориоидальных сплетений глаза и мозга, базальной мембране молочной, вилочковой и щитовидной желез, надпочечника и гипофиза, а также базальной мембране нервно-мышечных синапсов и улитки [23,30,46,47,63]. Тем не менее, определяющими клинические проявления и исход при развитии заболеваний, ассоциированных с анти-ГБМ-антителами, являются поражения почек и легких. В циркулирующей крови больных с заболеваниями, обусловленными анти-ГБМ-антителами, приблизительно 1% IgG являются анти-NC1-антителами, из них 90% специфичны к α3(IV)NC1 [22].

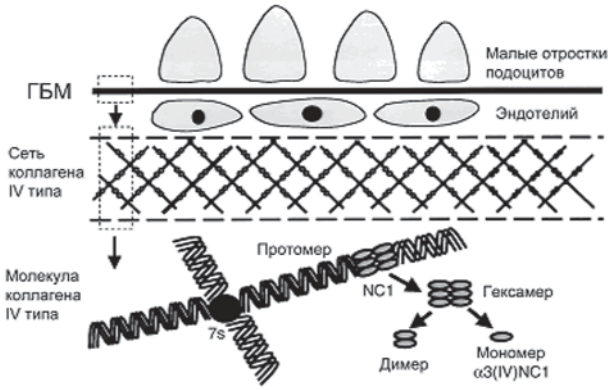

Рис. 6. Надмолекулярная структура коллагена IV типа (на примере ГБМ). NC1-домены последовательных протомеров коллагена IV типа обращены друг к другу и формируют гексамер. Последний может быть разделен на мономеры для идентификации аутоантигена в пределах α3(IV)NC1 [48].

У некоторых пациентов с анти-ГБМ-ГН определяются антитела, реагирующие с другими участками α3(IV)NC1 и/или α4(IV)NC1/α5(IV)NC1 [66]. Кроме того, в литературе описана также сложная организация антигена Гудпасчера, где основной эпитоп был расположен в пределах NC1-гексамера, включающего α3/α5-гетеро- и α4/α4-гомодимеры [6]. Однако установление точной специфичности аутоантител Гудпасчера является сложной задачей, поскольку конформационные изменения эпитопов в трехмерной структуре антигена могут вносить существенные особенности в их реакционную способность in vivo по сравнению с результатами анализа линейной последовательности антигена [44].

Роль Т-лимфоцитов в развитии заболеваний, ассоциированных с анти-ГБМ-антителами, представляется не такой однозначной, как анти-ГБМ-антител. Так, в поврежденных клубочках обнаруживаются CD4(+)- и CD8(+)-клетки, однако в небольшом количестве и нечасто [44]. Интересным представляется тот факт, что в крови здоровых людей выявляются Т-лимфоциты, специфичные к α3(IV)NC1. Это тем более удивительно, что данный антиген представлен непосредственно в тимусе. Правда, у больных уровень Т-лимфоцитов, специфичных к α3(IV)NC1, достоверно выше, чем у здоровых и уменьшается по мере увеличения содержания субпопуляции Т-лимфоцитов CD4(+)/CD25(+) [47].

Прогноз

Основными прогностическими факторами при анти-ГБМ-ГН являются: тяжесть морфологических изменений в нефробиоптате, уровень креатинина сыворотки к моменту начала лечения, наличие почечной недостаточности и более высокий титр анти-ГБМ-антител [14,39]. Так, J. Levy et al. проанализировали результаты лечения 71 пациента с анти-ГБМ-ГН, получавших преднизолон, циклофосфан и плазмаферез, показали, что пациенты с исходным уровнем креатинина <5,7 мг/дл имели годичную почечную выживаемость 95%, а годичную выживаемость - 100%, против 82% и 83% соответственно при уровне креатинина >5,7 мг/дл, но не имевших показаний для проведения диализа. В то же время, среди пациентов, которые изначально нуждались в диализе, эти показатели составили 8% и 65% соответственно [39]. M. Segelmark et al., проанализировав уровень анти-ГБМ-антител у 79 пациентов с анти-ГБМ-заболеваниями, продемонстрировали лучшие показатели почечной выживаемости среди пациентов с меньшими титрами аутоантител [54].

Также известно, что анти-ГБМ-ГН имеет худший прогноз по сравнению с иммунокомплексным и pauci-иммунным гломерулонефритом. При этом отмечается корреляция между патогенетическими типами ГН с полулуниями и распространенностью полулуний. Так, пациенты с наличием анти-ГБМ-ан-

тител, но ANCA-негативные имели полулуния в среднем в 84% клубочков, тогда как пациенты с наличием обоих антител демонстрировали полулуния в среднем в 67% клубочков. При этом в группе только ANCA-позитивных пациентов полулуния выявлялись менее чем в 50% клубочков. Сходные результаты представлены A. Rutgers et al. - 72%, 58% и 45% клубочков соответственно, при этом в последней группе годичная почечная выживаемость составила 65% по сравнению с 10-15% в группе больных с анти-ГБМ-ГН и ANCA-ассоциированным ГН [45].

Итоговые замечания

- Анти-ГБМ-ГН является самой тяжелой формой ГН, составляет 10-20% случаев ГН с полулуниями и 1-5% всех случаев ГН.
- Самое раннее острое гломерулярное повреждение при анти-ГБМ-ГН - фокальный сегментальный фибриноидный некроз.
- Доминирующим аутоантителом при анти-ГБМ-ГН является IgG.
- "Антигеном Гудпасчера" является С-концевая область неколлагенового домена (NC1) альфа-3-цепи коллагена IV типа [α3(IV)NC1].
- 12-38% случаев анти-ГБМ-ГН являются ANCA-позитивными, а 73-82% из них характеризуются наличием антител к миелопероксидазе (P-ANCA).
- Необходимо ограничивать употребление эпонима "Гудпасчер" только такими случаями пульмоноренального синдрома, которые вызваны анти-ГБМ-антителами.

ЛИТЕРАТУРА

1. Ahuja T. Diabetic nephropathy with anti-GBM nephritis / T. Ahuja, A. Velasco, W. Deiss, A. Indrikovs, S. Rajaraman // American Journal of Kidney Diseases. - 1998. - Vol. 31, № 1. - P. 127-130.
2. Ball J. Pulmonary manifestation of Goodpasture's syndrome. Antiglomerular basement membrane disease and related disorders / J. Ball, K. Young // Clinics in Chest Medicine. - 1998. - Vol. 19, № 4. - P. 777-791.
3. Benz K. Patient with antibody-negative relapse of Goodpasture syndrome / K. Benz, K. Amann, K. Dittrich, C. Hugo, K. Schnur, J. Dotsch // Clinical Nephrology. - 2007. - Vol. 67, № 4. - P. 240-244.
4. Blake D. A possible association of partial lipodystrophy with anti-GBM nephritis (Goodpasture's syndrome) / D. Blake, H. Rashid, M. McHugh, A. Morley // Postgraduate Medical Journal. - 1980. - Vol. 56, № 2. - P. 137-139.
5. Border W. IgA antibasement membrane nephritis with pulmonary hemorrhage / W. Border, R. Baehler, D. Bhathena, R. Glassock // Annals of Internal Medicine. - 1979. - Vol. 91, № 1. - P. 21-25.
6. Borza D. Quaternary organization of the Goodpasture autoantigen, the alpha 3(IV) collagen chain. Sequestration of two cryptic autoepitopes by intrapromoter interactions with the alpha4 and alpha5 NC1 domains / D. Borza, O. Bondar, P. Todd, M. Sundaramoorthy, Y. Sado, Y. Ninomiya, B. Hudson // The Journal of Biological Chemistry. - 2002. - Vol. 277, № 42. - P. 40075-40083.
7. Bosch X. Anti-myeloperoxidase autoantibodies in patients with necrotizing glomerular and alveolar capillaritis / X. Bosch, E. Mirapeix, J. Font, R. Cervera, M. Ingelmo, M. Khamashta, L. Revert, G. Hughes, A. Urbano-Marquez // American Journal of Kidney Diseases. - 1992. - Vol. 20, № 3. - P. 231-239.
8. Bosch X. Prognostic implication of anti-neutrophil cytoplasmic autoantibodies with myeloperoxidase specificity in anti-glomerular basement membrane disease / X. Bosch, E. Mirapeix, J. Font, X. Borrellas, R. Rodriguez, A. Lopez-Soto, M. Ingelmo, L. Revert // Clinical Nephrology. - 1991. - Vol. 36, № 3. - P. 107-113.
9. Brainwood D. Targets of alloantibodies in Alport anti-glomerular basement membrane disease after renal transplantation / D. Brainwood, C. Kashtan, M. Gubler, A. Turner // Kidney International. - 1998. - Vol. 53, № 3. - P. 762-766.
10. Carreras L. Goodpasture syndrome during the course of a Schonlein-Henoch purpura / L. Carreras, R. Poveda, J. Bas, M. Mestre, I. Rama, M..Carrera // American Journal of Kidney Diseases. - 2002. - Vol. 39, № 5. - P. 1-4.
11. Cui Z. Characteristics and prognosis of Chinese patients with anti-glomerular basement membrane disease / Z. Cui, M. Zhao, G. Xin, H. Wang // Nephron. Clinical Practice. - 2005. - Vol. 99, № 2. - P. 49-55.
12. Curioni S. Anti-GBM nephritis complicating diabetic nephropathy / S. Curioni, F. Ferrario, M. Rastaldi, N. Colleoni, G. Colasanti, G. D'Amico // Journal of Nephrology. - 2002. - Vol. 15, № 1. - P. 83-87.
13. Curtis J. Goodpasture's syndrome in a patient with the nail-patella syndrome/ J. Curtis, D. Bhathena, R. Leach, J. Galla, B. Lucas, R. Luke // The American Journal of Medicine - 1976. - Vol. 61, № 3. - P. 401-416.
14. D'Agati V. Non-neoplastic kidney disease / V. D'Agati, J. Jennette, F. Silva. - Washington: American Registry of Pathology and Armed Forces Institute of Pathology, 2005. - 721 p. - ISBN 1-881041-96-4.
15. David M. Hydrophobic amino acid residues are critical for the immunodominant epitope of the Goodpasture autoantigen. A molecular basis for the cryptic nature of the epitope / M. David, D. Borza, A. Leinonen, J. Belmont, B. Hudson // The Journal of Biological Chemistry. - 2001. - Vol. 276, № 9. - P. 6370-6377.
16. Drube S. Coincidence of myasthenia gravis and antiglomerular basement membrane glomerulonephritis: a combination of two antibody-mediated autoimmune diseases on day 15 / S. Drube, N. Maurin, H. Sieberth // Nephrology, Dialysis, Transplantation. - 1997. - Vol. 12, № 7. - P. 1478-1480.
17. Ferrario F. Critical re-evaluation of 41 cases of "idiopathic" crescentic glomerulonephritis / F. Ferrario, M. Tadros, P. Napodano, R. Sinico, G. Fellin, G. D'amico // Clinical Nephrology. - 1994. - Vol. 41, № 1. - P. 1-9.

18. Fischer E. Anti-glomerular basement membrane glomerulonephritis: a morphologic study of 80 cases / E. Fischer, D. Lager // American Journal of Clinical Pathology. - 2006. - Vol. 125, № 3. - P. 445-450.

19. Fogo A. Diagnostic Atlas of Renal Pathology / A. Fogo, M. Kashgarian. - Tottenham-Philadelphia: Elsevier Saunders, 2005. - 480 p. - ISBN 1-416028-71-4.

20. Guerin V. Anti-glomerular basement membrane disease after lithotripsy / V. Guerin, C. Rabian, L. Noel, D. Droz, C. Baron, F. Lallemand, P. Jungers // Lancet. - 1990. - Vol. 335, № 8693 - P. 856-857.

21. Hecht N. Evolution of antiglomerular basement membrane glomerulonephritis into membranous glomerulonephritis / N. Hecht, A. Omoloja, D. Witte, L. Canessa // Pediatric Nephrology (Berlin, Germany). - 2008. - Vol. 23, № 3. - P. 477-480.

22. Hellmark T. Characterization of anti-GBM antibodies involved in Goodpasture's syndrome / T. Hellmark, C. Johansson, J. Wieslander // Kidney International. - 1994. - Vol. 46, № 3. - P. 823-829.

23. Hellmark T. Identification of a clinically relevant immunodominant region of collagen IV in Goodpasture disease / T. Hellmark, M. Segelmark, C. Unger, H. Burkhardt, J. Saus, J. Wieslander // Kidney International. - 1999. - Vol. 55, № 3. - P. 936-944.

24. Hellmark T. Anti-GBM antibodies in Goodpasture syndrome; anatomy of an epitope / T. Hellmark, M. Segelmark, J. Wieslander // Nephrology, Dialysis, Transplantation. - 1997. - Vol. 12, № 4. - P. 646-648.

25. Henderson R. Goodpasture's syndrome associated with multiple sclerosis / R. Henderson, D. Saltissi, M. Pender // Acta Neurologica Scandinavica. - 1998. - Vol. 98, № 2. - P. 134-135.

26. International Nomenclature of Diseases. Diseases of the kidney, the lower urinary tract, and the male genital system (Vol.7). - Geneva: CIOMS, WHO, 1992. - 180 p. - ISBN 92-4-154441-4

27. Jayne D. Autoantibodies to GBM and neutrophil cytoplasm in rapidly progressive glomerulonephritis / D. Jayne, P. Marshall, S. Jones, C. Lockwood // Kidney International. - 1990. - Vol. 37, № 3. - P. 965-970.

28. Johnson J. Therapy of Anti-glomerular basement membrane antibody disease: analysis of prognostic significance of clinical, pathologic and treatment factors / J. Johnson, J. Moore, H. Austin, J. Balow, T. Antonovych, C. Wilson // Medicine (Baltimore) - 1985. - Vol. 64, № 4. - P. 219-227.

29. Kalderon A. Ultrastructural alterations of the follicular basement membrane in Hashimoto's thyroiditis / A. Kalderon, H. Bogaars, I. Diamond // The American Journal of Medicine. - 1973. - Vol. 55, № 3. - P. 485-491.

30. Kalluri R. The Goodpasture autoantigen: Structural delineation of two immunologically privileged epitopes on alpha3(IV) chain of type IV collagen / R. Kalluri, M. Sun, B. Hudson, E. Neilson // The Journal of Biological Chemistry. - 1996. - Vol. 271, № 15. - P. 9062-9068.

31. Kalluri R. COL4A5 gene deletion and production of post-transplant anti-alpha 3(IV) collagen alloantibodies in Alport syndrome / R. Kalluri, M. Weber, K. Netzer, M. Sun, E. Neilson, B. Hudson // Kidney International. - 1994. - Vol. 45, № 3. - P. 721-726.

32. Kelly P. Goodpasture syndrome: molecular and clinical advances / P. Kelly, E. Haponik // Medicine (Baltimore) - 1994. - Vol. 73, № 4. - P. 171-185.

33. Kielstein J. Conversion of Goodpasture's syndrome into membranous glomerulonephritis / J. Kielstein, U. Helmchen, K. Netzer, M. Weber, H. Haller, J. Floege // Nephrology, Dialysis, Transplantation. - 2001. - Vol. 16, № 10. - P. 2082-2085.

34. Kluth D. Anti-Glomerular Basement Membrane Disease / D. Kluth, A. Rees // Journal of the American Society of Nephrology. - 1999. - Vol. 10, № 11. - P. 2446-2453.

35. Komatsu T. Goodpasture's syndrome associated with primary biliary cirrhosis / T. Komatsu, K. Utsunomiya, T. Oyaizu // Internal Medicine. - 1998. - Vol. 37, № 7. - P. 611-613.

36. Lerner R. The role of anti-glomerular basement membrane antibody in the pathogenesis of human glomerulonephritis / R. Lerner, R. Glassock, F. Dixon // The Journal of Experimental Medicine. - 1967. - Vol. 126, № 6. - P. 989-1004.

37. Lerner R. The role of anti-glomerular basement membrane antibody in the pathogenesis of human glomerulonephritis (1967), reprinted with commentaries by R. J. Glassock and A. J. Rees / R. Lerner, R. Glassock, F. Dixon // Journal of the American Society of Nephrology. - 1999. - Vol. 10, № 6. - P. 1389-1404.

38. Levy J. Clinical features and outcome of patients with both ANCA and anti-GBM antibodies / J. Levy, T. Hammad , A. Coulthart , T. Dougan , C. Pusey // Kidney International. - 2004. - Vol. 66, № 4. - P. 1535-1540.

39. Levy J. Long-term outcome of anti-glomerular basement membrane antibody disease treated with plasma exchange and immunosuppression / J. Levy, A. Turner, A. Rees, C. Pusey // Annals of Internal Medicine. - 2001. - Vol. 134, № 11. - P. 1033.

40. Li F. Incidence and outcome of antiglomerular basement membrane disease in Chinese / F. Li, K. Tse, M. Lam, T. Yip, S. Lui, G. Chan, K. Chan, E. Chan, B. Choy, W. Lo, T. Chan, K. Lai // Nephrology (Carlton). - 2004. - Vol. 9, № 2. - P. 100-104.

41. Lionaki S. Anti-neutrophil cytoplasmic (ANCA) and anti-glomerular basement membrane (GBM) autoantibodies in necrotizing and crescentic glomerulonephritis / S. Lionaki, J. Jennette, R. Falk // Seminars in Immunopathology. - 2007. - Vol. 29, № 4. - P. 459-474.

42. Niles J. The syndrome of lung hemorrhage and nephritis is usually an ANCA-associated condition / J. Niles, E. Bottinger, G. Saurina, K. Kelly, G. Pan, A. Collins, R. McCluskey // Archive of Internal Medicine. - 1996. - Vol. 56, № 4. - P. 440-445.

43. Phelps R. Properties of HLA class II molecules divergently associated with Goodpasture's disease / R. Phelps, V. Jones, A. Turner, A. Rees // International

Immunology. - 2000. - Vol. 12, № 8. - P. 1135-1143.

44. Pusey C. Anti-glomerular basement membrane disease / C. Pusey // Kidney International. - 2003. - Vol. 64, № 4. - P. 1535-1550.

45. Rutgers A. Coexistence of anti-glomerular basement membrane antibodies and myeloperoxidase-ANCAs in crescentic glomerulonephritis / A. Rutgers, M. Slot, P. van Paassen, P. van Breda, P. Heeringa, J. Tervaert // American Journal of Kidney Diseases. - 2005. - Vol. 46, № 2. - P. 253-263.

46. Ryan J. Recombinant alphachains of type IV collagen demonstrate that the amino terminal of the Goodpasture autoantigen is crucial for antibody recognition / J. Ryan, P. Mason, C. Pusey, N. Turner // Clinical and Experimental Immunology. - 1998. - Vol. 113, № 1. - P. 17-27.

47. Salama A. In Goodpasture's disease, CD4(+) T cells escape thymic deletion and are reactive with the autoantigen α3(IV)NC1 / A. Salama, A. Chaudhry, J. Ryan, E. Eren, J. Levy, C. Pusey, L. Lightstone, R. Lechler // Journal of the American Society of Nephrology. - 2001. - Vol. 12, № 9. - P. 1908-1915.

48. Salama A. Immunology of anti-glomerular basement membrane disease / A. Salama, C. Pusey // Current Opinion in Nephrology and Hypertension. - 2002. - Vol. 11, № 3. - P. 279-286.

49. Savage C. Antiglomerular basement membrane antibody mediated disease in the British Isles 1980-4 / C. Savage, C. Pusey, C. Bowman, A. Rees, C. Lockwood // British Medical Journal. - 1986. - Vol. 292, № 6516. - P. 301-304.

50. Saxena R. Circulating autoantibodies as serological markers in the differential diagnosis of pulmonary renal syndrome / R. Saxena, P. Bygren, B. Arvastson, J. Wieslander // Journal of Internal Medicine. - 1995. - Vol. 238, № 2. - P. 143-152.

51. Saxena R. Circulating autoantibodies in patients with extracapillary glomerulonephritis / R. Saxena, P. Bygren, N. Rasmussen, J. Wieslander // Nephrology, Dialysis, Transplantation. - 1991. - Vol. 6, № 6. - P. 389-397.

52. Scheer R. Immune aspects of the glomerulonephritis associated with pulmonary hemorrhage / R. Scheer, M. Grossman // Annals of Internal Medicine. - 1964. - Vol. 60. - P. 1009-1021.

53. Segelmark M. Antigen restriction and IgG subclasses among anti-GBM autoantibodies / M. Segelmark, R. Butkowski, J. Wieslander // Nephrology, Dialysis, Transplantation. - 1990. - Vol. 5, № 12. - P. 991-996.

54. Segelmark M. The prognostic significance in Goodpasture's disease of specificity, titre and affinity of anti-glomerular-basement-membrane antibodies / M. Segelmark, T. Hellmark, J. Wieslander // Nephron. Clinical Practice. - 2003. - Vol. 94, № 3. - P. 59-68.

55. Serisier D. Alveolar haemorrhage in anti-glomerular basement membrane disease without detectable antibodies by conventional assays / D. Serisier, R. Wong, J. Armstrong // Thorax. - 2006. - Vol. 61, № 7. - P. 636-639.

56. Short A. Anti-neutrophil cytoplasm antibodies and anti-glomerular basement membrane antibodies: two coexisting distinct autoreactivities detectable in patients with rapidly progressive glomerulonephritis / A. Short, V. Esnault, C. Lockwood // American Journal of Kidney Diseases. - 1995. - Vol. 26, № 3. - P. 439-445.

57. Sinico R. Anti-glomerular basement membrane antibodies in the diagnosis of Goodpasture syndrome: a comparison of different assays / R. Sinico, A. Radice, C. Corace, E. Sabadini, B. Bollini // Nephrology, Dialysis, Transplantation. - 2006. - Vol. 21, № 2. - P. 397-401.

58. Takahashi M. Anti-glomerular basement membrane antibody disease with granulomatous lesions on renal biopsy / M. Takahashi, S. Otsubo, T. Takei, H. Sugiura, K. Yoshida, N. Tamei, M. Koike // Internal Medicine. - 2007. - Vol. 46, № 6. - P. 295-301.

59. Turner A. Antiglomerular basement disease // Oxford Textbook of Clinical Nephrology, Third Ed. / A. Turner, A. Rees. - Oxford University Press, 2005. - P. 580-600.

60. Turner N. Molecular cloning of the human Goodpasture antigen demonstrates it to be the alpha 3 chain of type IV collagen / N. Turner, P. Mason, R. Brown, M. Fox, S. Povey, A. Rees, C. Pusey // The Journal of Clinical Investigation. - 1992. - Vol. 89, № 2. - P. 592-601.

61. Umekawa T. Glomerular-basement-membrane antibody and extracorporeal shock wave lithotripsy / T. Umekawa, K. Kohri, M. Iguchi, K. Yoshioka, T. Kurita // Lancet. - 1993. - Vol. 341, № 8844. - P. 556.

62. Wilson C. The renal response to immunological injury // The Kidney (ed. B. M. Brenner and F. C. Rector). / C. Wilson, F. Dixon. - Philadelphia, PA: W.B. Saunders, 1981. - P. 1237-1350.

63. Wong D. The Goodpasture antigen is expressed in the human thymus / D. Wong, R. Phelps, A. Turner // Kidney International. - 2001. - Vol. 60, № 5. - P. 1777-1783.

64. Wuthrich R. Pernicious anaemia, autoimmune hypothyroidism and rapidly progressive anti-GBM glomerulonephritis / R. Wuthrich // Clinical Nephrology. - 1994. - Vol. 42, № 6. - P. 404.

65. Xenocostas A. Anti-glomerular basement membrane glomerulonephritis after extracorporeal shock wave lithotripsy / A. Xenocostas, S. Jothy, B. Collins, R. Loertscher, M. Levy // American Journal of Kidney Diseases. - 1999. - Vol.33, № 1. - P. 128-132.

66. Yang R. Antigen and epitope specificity of anti-glomerular basement membrane antibodies in patients with Goodpasture disease with or without anti-neutrophil cytoplasmic antibodies / R. Yang, T. Hellmark, J. Zhao, Z. Cui, M. Segelmark, M. Zhao, H. Wang // Journal of the American Society of Nephrology. - 2007. - Vol. 18, № 4. - P. 1338-1343.