

© Кондаков И.И., Репин Н.В., Топчий И.И., Марченко Л.Н, Васькович А.М.,
Кириенко А.Н., Говоруха Т.П., 2017

УДК 616.61-002:618.46-085.451.16.014.4

**И.И. КОНДАКОВ¹, Н.В. РЕПИН¹, И.И. ТОПЧИЙ², Л.Н. МАРЧЕНКО¹, А.М. ВАСЬКОВИЧ¹,
А.Н. КИРИЕНКО², Т.П. ГОВОРУХА¹**

**МОРФОФУНКЦИОНАЛЬНОЕ СОСТОЯНИЕ ПОЧЕК КРЫС ПОСЛЕ ВВЕДЕНИЯ
КРИОЭКСТРАКТА ПЛАЦЕНТЫ ПРИ НЕФРИТЕ ХЕЙМАНА**

**I.I. KONDAKOV¹, N.V. REPIN¹, I.I. TOPCHY², L.N. MARCHENKO¹, A.M. VASKOVICH¹,
A.N. KIRIENKO², T.P. GOVORUKHA¹**

**MORPHOFUNCTIONAL STATE OF KIDNEYS OF RATS AFTER INJECTION OF PLACENTAL
CRYOEXTRACT IN HEYMANN NEPHRITIS**

¹Институт проблем криобиологии и криомедицины НАН Украины, г. Харьков
²ГУ «Национальный институт терапии им. Л.Т. Малой НАМН Украины», г. Харьков

¹*Institute for Problems of Cryobiology and Cryomedicine of the National Academy of Sciences of Ukraine*
²*SI «National Institute of Therapy named after L. Malaya of NAMS of Ukraine», Kharkov.*

Ключевые слова: нефрит Хеймана, криоэкстракт плаценты

Keywords: Heymann nephritis, placental cryoextract

Реферат: Изучение иммунного механизма поражения почек на модели нефрита Хеймана (НХ), вызывающего изменения сосудов почечных клубочков, их морфологических и морфометрических показателей, представляют значительный интерес

Цель работы: изучить влияние введения криоэкстракта аллогенной плаценты (КЭП) на функциональные и морфологические показатели почек при экспериментальном НХ.

Материал и методы. Крысы-самцы 4-х месячного возраста были разделены на 3 группы: 1 – интактные; 2 – животные с моделью НХ; 3 – животные с моделью НХ, которым на 28 день после иммунизации 3 раза за неделю внутримышечно вводили КЭП. Животных 2-й и 3-й групп выводили из эксперимента на 45 и 60 сутки. Исследованы биохимические, функциональные и морфологические показатели почек на всех стадиях развития НХ и после введения КЭП.

Результаты и их обсуждение. У животных 2 и 3 группы на 28-е сутки возросло количество циркулирующих иммунных комплексов (ЦИК) в крови и иммунных депозитов на базальных мембранах клубочков, что сопровождалось нарушением их структуры и выделительной функции почек. Выявлены морфометрические различия в размерах клубочков в динамике НХ. Через 60 суток в ткани почек экспериментальных животных наблюдались признаки фокального мезангиального пролиферативного гломерулонефрита как при введении КЭП, так и без него. При введении КЭП отложения депозитов иммунных комплексов не обнаруживалось.

Выводы: При НХ на 28 сутки отмечено возрастание ЦИК в крови, отложение депозитов иммунных комплексов на базальных мембранах капилляров клубочков, сужение их просвета и пролиферация мезангиоцитов, что сопровождалось нарушением выделительной функции почек. Введение КЭП нормализовывало функцию почек, снижало к 45 суткам уровни комплемента (С) и ЦИК до показателей нормы.

Топчий Иван Иванович
e-mail: itopchiy@yandex.ua

Summary: *The studying of immune mechanism of kidney damage, under the model of Heymann nephritis (HN), causing vascular changes in glomeruli, their morphological and morphometric changes are of considerable interest.*

Objective: *To study the effect of injection of allogeneic placenta cryoextract (APC) on renal function and morphometric markers in experimental HN.*

Materials and methods: *35 non-linear male rats 4 months old were divided into 3 groups: 1 - intact; 2 - animals with a HN model; 3 - animals with a model HN, which on 28th day after immunization received 3 times per week ACP intramuscularly. Animals 2nd and 3rd groups were taken out of the experiment at 45 and 60 days. Morphological and biochemical markers of condition of the kidneys at all stages of development HN and after the injection of APC were studied by light and transmission electron microscopy.*

Results and discussion: *In the blood of animals 2 and 3 groups on the 28th day the number of circulating immune complexes (CIC) and immune deposits on the glomerular basal membrane were increased, which was accompanied by disturbance of their structure and changes in renal excretory function. Revealed morphometric differences in the size of the glomeruli in the HN dynamics. After 60 days in tissue of kidney of experimental animals identified signs of focal mesangial proliferative glomerulonephritis, both after APC injection, and without it. With the injection of APC deposition of immune complexes was not found.*

Conclusions: *In case of HN to 28th days increased amount in blood of CIC, increased deposition of immune deposits in the glomerular basement membrane of vessels, resulted to vessels narrowing and mesangiocytes proliferation and was accompanied by renal dysfunction. Injection of APC in case of NC can stop its progression, and eliminate disturbance of renal blood flow in cortical glomeruli.*

ВВЕДЕНИЕ. Одной из наиболее распространенных причин развития почечной недостаточности является хронический гломерулонефрит. Поэтому во всем мире продолжается поиск новых препаратов и методов лечения позволяющих регенерировать не только морфологические структуры почек, но и восстановить их функциональные возможности.

В предыдущих экспериментальных исследованиях отмечается, что после введения в организм реципиента биологически-активных веществ плацентарного происхождения отмечается стимуляция эндокринных органов, ткани печени, улучшение трофики сердечно-сосудистой системы и исчезновение дисфункции эндотелия, повышение способности тканей к репаративной регенерации [4].

Ранее нами было показано, что введение животным криоэкстракта плаценты (КЭП) оказалось эффективным при коррекции экспериментальной токсической почечной недостаточности [8,9].

В данном исследовании проанализировано морфологическое и функциональное состояние почек крыс и их сосудистой системы при моделировании иммунного нефрита, а также его дальнейшее развитие после введения криоэкстракта плаценты.

Целью данного исследования было изучить влияние введения криоэкстракта аллогенной плаценты на функциональные и морфометрические показатели почек крыс при экспериментальном нефрите Хеймана.

МАТЕРИАЛЫ И МЕТОДЫ. Исследования проведены на 35 нелинейных крысах-самцах 4-х месячного возраста массой 220-250 г, которые находились на стандартном пищевом рационе в условиях вивария ИПКиК НАН Украины. Все манипуляции с животными проводили согласно требованиям "Европейской конвенции защиты позвоночных животных, которые используются в

экспериментальных и других исследовательских целях", (Страсбург, 1985 г.), а также в соответствии с «Общими этическими принципами экспериментов на животных», одобренных I, III Национальными конгрессами по биоэтике (Киев, 2001, 2007 г.).

Животным для моделирования НХ интраперитонеально вводили гомогенат почек крыс в пропорции (1:1:25) (1 часть измельченных в гомогенизаторе почек, 1 часть полного адьюванта Фрейнда (ПАФ) и 25 мл стерильного оливкового масла) [3, 7], под местным наркозом (0,5 мл 0,25% раствора новокаина). Животные были разделены на 3 группы: 1 группа – интактные; 2 группа – животные с моделью НХ; 3 группа – животные с моделью НХ, которым на 28 день после иммунизации 3 раза за неделю внутримышечно вводили КЭП в дозе 0,5 мл. Криоэкстракт плаценты крысы был изготовлен согласно методическим рекомендациям [2].

Животных 2-й и 3-й групп выводили из эксперимента на 45 и 60 сутки. Перед выведением из эксперимента животных всех групп помещали в обменные камеры, где в течение суток собирали мочу для определения уровня креатинина (КрМ). В сыворотке крови определяли уровень креатинина (КрК), циркулирующие иммунные комплексы (ЦИК) и комплемент (С). Скорость клубочковой фильтрации (СКФ) рассчитывали по Ребергу-Тарееву [3].

Морфологическое состояние почек на всех стадиях развития модельной патологии, а также после введения КЭП изучали методами световой и трансмиссионной электронной микроскопии.

Статистическую обработку полученных данных выполняли при помощи программы Statgraph 2.0, используя непараметрический критерий Уитни-Манна, а также проводили корреляционный анализ между функциональными и морфометрическими параметрами.

РЕЗУЛЬТАТЫ ИССЛЕДОВАНИЯ И ИХ ОБСУЖДЕНИЕ. В ходе эксперимента было установлено, что после иммунизации животных уровень ЦИК начинал превышать норму на 21 сутки. В этот же срок отмечалось достоверное (по сравнению с нормой) падение суточного диуреза с $30,12 \pm 0,3$ до $15,1 \pm 1,3$ мл и увеличение уровня креатинина мочи с $1,27 \pm 0,01$ до $2,2 \pm 0,01$ ммоль/л, что указывает на начало клинических проявлений НХ. На 28 сутки эксперимента развивалось стойкое нарушение выделительной функции почек, а именно: падение СКФ с $0,63 \pm 0,05$ до $0,42 \pm 0,04$ мл/мин, 3-х кратное уменьшение суточного диуреза с $30,12 \pm 0,3$ до $11,6 \pm 0,1$ мл, а также 2-х кратное нарастание

уровней креатинина крови и компенсаторно мочи (табл. 1).

Введение КЭП животным 3-й группы вызывало улучшение функциональных показателей уже на 45 сутки эксперимента: снижение уровня креатинина крови с $62,3 \pm 6,1$ до $47,5 \pm 5,2$ мкмоль/л, возрастание креатинина мочи с $3,2 \pm 0,4$ до $3,95 \pm 0,3$ ммоль/л, и СКФ – с $0,42 \pm 0,04$ до $0,92 \pm 0,05$ мл/мин. На 60 сутки эксперимента выявлено почти 2,5-кратное уменьшение уровня креатинина крови с $63 \pm 0,5$ до $28 \pm 2,5$ мкмоль/л, снижение уровня креатинина мочи с $3,75 \pm 0,9$ до $2,9 \pm 0,32$ ммоль/л, и увеличение СКФ с $0,49 \pm 0,06$ до $0,98 \pm 0,05$ мл/мин, по сравнению с животными 2-й группы (див. табл. 1).

Таблица 1

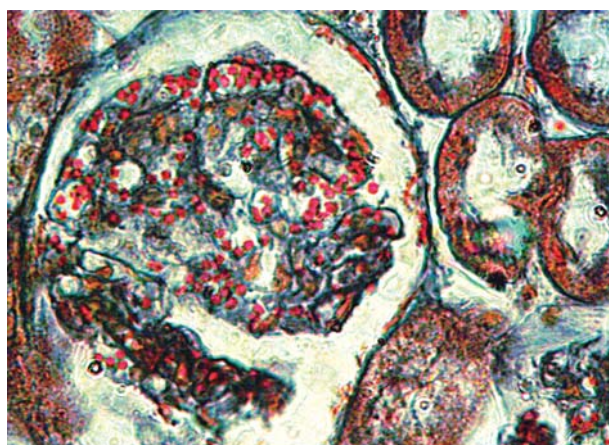
Показатели функционального состояния почек и иммунного статуса крыс контрольной группы, при моделировании нефрита Хеймана и после введения криоэкстракта плаценты

Показатель	Интактные животные (n = 5)	28 суток (n = 6)	45 суток (n = 5)	КЭП 45 суток (n = 5)	60 суток (n = 5)	КЭП 60 суток (n = 5)
Суточный диурез, мл	$30,12 \pm 0,3$	$11,6 \pm 0,11$	$18,5 \pm 21,2$	$16 \pm 1,21,2$	$11,9 \pm 1,21,2$	$13,67 \pm 1,51$
СКФ, мл/мин	$0,63 \pm 0,05$	$0,42 \pm 0,041$	$0,73 \pm 0,062$	$0,92 \pm 0,051,2$	$0,49 \pm 0,061,2$	$0,98 \pm 0,0512$
Креатинин крови, мкмоль/л	$38,75 \pm 4,3$	$62,3 \pm 6,11$	$40,5 \pm 0,5,2$	$47,5 \pm 5,2,12$	$63 \pm 0,51,2$	$28 \pm 32,5$
Креатинин мочи, ммоль/л	$1,27 \pm 0,01$	$3,2 \pm 0,41$	$2,3 \pm 0,31,2$	$3,95 \pm 0,3,12$	$3,75 \pm 0,91,2$	$2,9 \pm 0,32$
Канальцевая реабсорбция, %	$99,5 \pm 10,2$	$98,1 \pm 9,8$	$98,2 \pm 9,8$	$98,8 \pm 9,8$	$98,3 \pm 9,8$	$98,6 \pm 9$
ЦИК, ед. опт. плотности	$11 \pm 0,9$	$29,7 \pm 31$	$20,5 \pm 21,2$	$14,5 \pm 1,212$	$20,5 \pm 2,21$	$25,25 \pm 2,11$
С, ед. опт. плотности	$59 \pm 5,2$	$83 \pm 0,051$	$71 \pm 7,32$	$65,5 \pm 8,22$	$68,5 \pm 61$	$48,5 \pm 61$

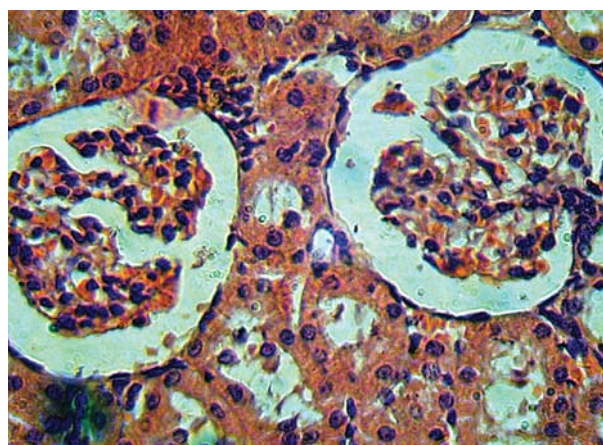
Примечание: 1 – достоверно по сравнению с нормой ($p < 0,05$); 2 – достоверно по сравнению с предыдущим сроком наблюдения ($p < 0,05$)

Анализ гистологических препаратов почек крыс показал, что, начиная с 28 дня моделирования НХ и до 60 дня эксперимента, у животных 2-й и 3-й групп отмечалось утолщение базальных мембран капилляров клубочков, уменьшение их

просвета, а также пролиферация мезангиоцитов (рис. 1, а). Однако, в группе животных, которым вводили КЭП, размеры капсулы Шумлянско-го были больше на 45 и 60 сутки эксперимента (рис. 1, б).



а



б

Рис. 1. Морфологическое состояние ткани почки на 45 сутки моделирования НХ:

а – утолщение базальных мембран коркового клубочка; окрашивание по Маллори, х 400.
б – расширение капилляров коркового клубочка и увеличение капсулы Шумлянско-го после введения КЭП на 45 день эксперимента. Гематоксилин и эозин, х 200.

Для количественной оценки морфологического состояния почек животных 2-й и 3-й групп на гистологических препаратах была проведена морфометрия клубочков коркового и юкстамедуллярного слоя: измеряли площадь поперечного сечения клубочков, а также глубину их «залега-

ния» относительно капсулы почки. При анализе морфометрических данных был обнаружен «пограничный» слой толщиной около 240 мкм, в котором клубочков не было вообще [1]. Этот слой представлен петлями Генле и артериовенозными анастомозами (рис. 2).

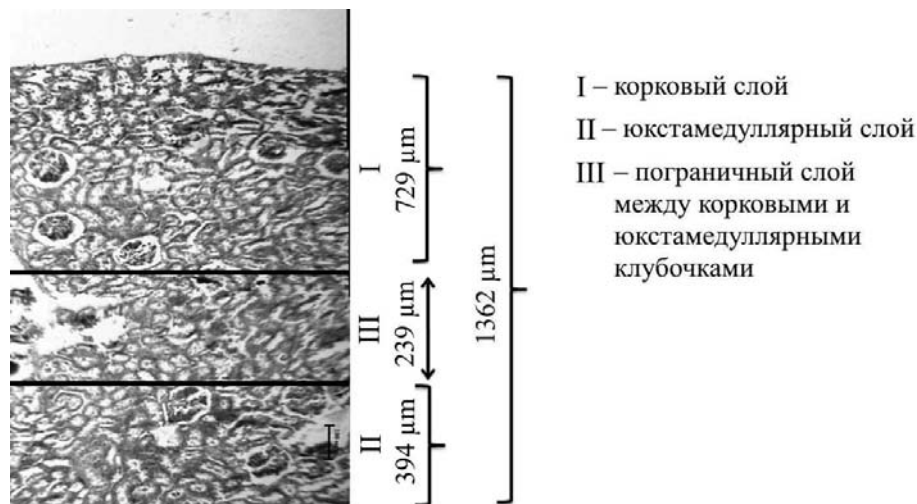


Рис. 2. Схема распределения корковых и юкстамедуллярных клубочков почки крыс, а также пограничного слоя, представленного петлями Генле и артериовенозными шунтами.

Известно, что в почке существуют два круга кровообращения: корковый (основной) и юкстамедуллярный (вспомогательный). Это необходимо для осуществления автономной регуляции почечного кровотока. Регуляторами в каждом из кругов являются прекапиллярные сфинктеры, по мере открытия и закрытия которых происходит перераспределение крови между корковыми и юкстамедуллярными кругами кровообращения. В норме корковый круг является доминирующим, а юкстамедуллярный играет «аварийную» роль и включается при нарушении кровообращения в корковом. Основным регулятором распределения крови между вышеупомянутыми кругами кровообращения является юктагломерулярный аппарат (ЮГА). В случае быстрого и адекватного переключения на юкстамедуллярный круг, функция почек существенно не изменяется, однако, при значительной редукции кровотока в корковых клубочках возможна гиперактивация ренин-ангиотензин альдостероновой системы, что приводит к артериальной гипертензии в основном на фоне нарушения функции почек. В норме размеры корковых клубочков превышают размеры юкстамедуллярных [3, 6].

Морфометрический анализ показал существенные различия в размерах клубочков в динамике НХ. До введения КЭП площадь корковых клубочков составляла 9462 ± 1845 при норме 8887 ± 1679 мкм². На 45 сутки этот показатель снижался до 8117 ± 845 мкм² у животных 2-й и 3-й групп. После введения КЭП на 45-е сутки эксперимента отмечалось значимое уменьшение размеров юкстамедуллярных клубочков с 9049 ± 1972 до 7700 ± 1582 мкм², что не отличалось от нормы. На 60-е сутки эксперимента у животных группы 3 выявлено увеличение размеров корковых и юкстамедуллярных клубочков до 8456 ± 1605 и 8977 ± 1890 мкм², соответственно, по сравнению с животными группы 2, у которых эти показатели составляли 8050 ± 889 и 8346 ± 1566 мкм².

Для выявления взаимосвязи между морфометрическими и функциональными параметрами почки мы провели корреляционный анализ. Как видно из данных таблиц 2 и 3, основными морфометрическими маркерами почечных изменений при НХ являются размер юкстамедуллярных клубочков и толщина пограничного слоя.

Таблица 2

Результаты корреляционного анализа функциональных и морфометрических показателей почек при нефрите Хеймана

	Диурез	СКФ	КрК	КрМ	ЦИК	С
Размер клубочка коркового слоя	0,42 p = 0,58	0,15 p = 0,85	0,02 p=0,97	0,07 p=0,92	0,38 p=0,62	0,18 p=0,82
Размер клубочка ЮМ слоя	0,19 p = 0,8	0,79 p = 0,22	0,73 p=0,27	0,4 p=0,6	0,95 p=0,05	0,99 p=0,01
Толщина пограничного слоя	0,96 p = 0,04	0,67 p=0,34	0,7 p=0,3	0,89 p=0,11	0,77 p=0,24	0,07 p=0,93

Таблиця 3

Результаты корреляционного анализа функциональных и морфометрических показателей почек при нефрите Хеймана и введении КЭП

	Диурез	СКФ	КрК	КрМ	ЦИК	С
Размер клубочка коркового слоя	0,81 p=0,2	0,8 p=0,17	0,41 p=0,59	0,42 p=0,58	0,53 p=0,47	0,49 p=0,51
Размер клубочка ЮМ слоя	0,88 p=0,13	0,51 p=0,49	0,34 p=0,66	0,03 p=0,96	0,98 p=0,02	0,37 p=0,63
Толщина пограничного слоя	0,95 p=0,05	0,94 p=0,06	0,7 p=0,29	0,03 p=0,97	0,85 p=0,15	0,76 p=0,24

Таким образом, анализ морфометрических данных показал, что в динамике классической модели нефрита Хеймана наблюдалось уменьшение размеров корковых и увеличение юкстамедуллярных клубочков, что свидетельствует о «включении» аварийного юкстамедуллярного кровообращения в ответ на нарушения коркового. Уменьшение толщины пограничного слоя также указывает на нарушение коркового кровотока. Введение криоэкстракта плаценты препятствовало отмеченным изменениям клубочков, а толщина пограничного слоя восстанавливалась на 45 сутки до значений нормы.

Данные электронной микроскопии показали, что на 28-е сутки после иммунизации животных в почках развивались изменения, характерные для мезангиального гломерулонефрита [5, 10], проявляющиеся в фокальном утолщении гломерулярной базальной мембраны (ГБМ), увеличении мезангиального матрикса, тотальной интерпозиции мезангиоцитов на периферию капиллярных петель клубочков. Эти изменения сопровождались деформацией и десквамацией эндотелия и сужением просветов капилляров, а также отложением мелких интрамембранных и мезангиальных депозитов иммунных комплексов (рис. 3) и сохранялись до 60-х суток эксперимента.

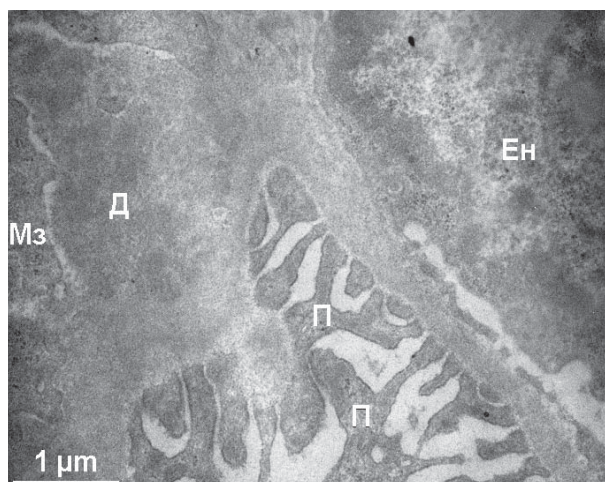


Рис. 3. Отложения иммунных комплексов в мезангиальном матриксе клубочка почки крысы через 28 дней после иммунизации

Ен – эндотелиоцит; Мз – мезангиоцит; П – отростки подоцитов; Д – депозиты иммунных комплексов

После введения КЭП на 45-е сутки наблюдалось улучшение, которое проявлялось в нормализации толщины базальных мембран клубочковых капилляров, исчезновении депозитов иммунных комплексов, вероятно, за счет увеличения фагоцитарной активности пролиферирующих мезангиоцитов. Интерпозиция мезангия носила сегментарный характер и не влияла на ширину просветов капиллярных петель клубочков.

Подобные изменения в структуре базальных мембран могут быть в том числе связаны с тем, что в плаценте представлены биологически активные вещества системы гистамин-гистаминаза,

ацетилхолин-ацетилхолинэстераза, и др., которые вызывают расщепление и элиминацию ЦИК, являющихся факторами воспаления, в результате чего возобновляется способность моноцитов-макрофагов и других фагоцитов удалять антитела и блокировать образование новых иммунных комплексов [3].

Через 60 суток эксперимента в ткани почек крыс наблюдались признаки фокального мезангиального пролиферативного гломерулонефрита как при введении КЭП, так и без него. Однако при введении КЭП отложения в ГБМ депозитов иммунных комплексов не обнаруживалось (рис.4).

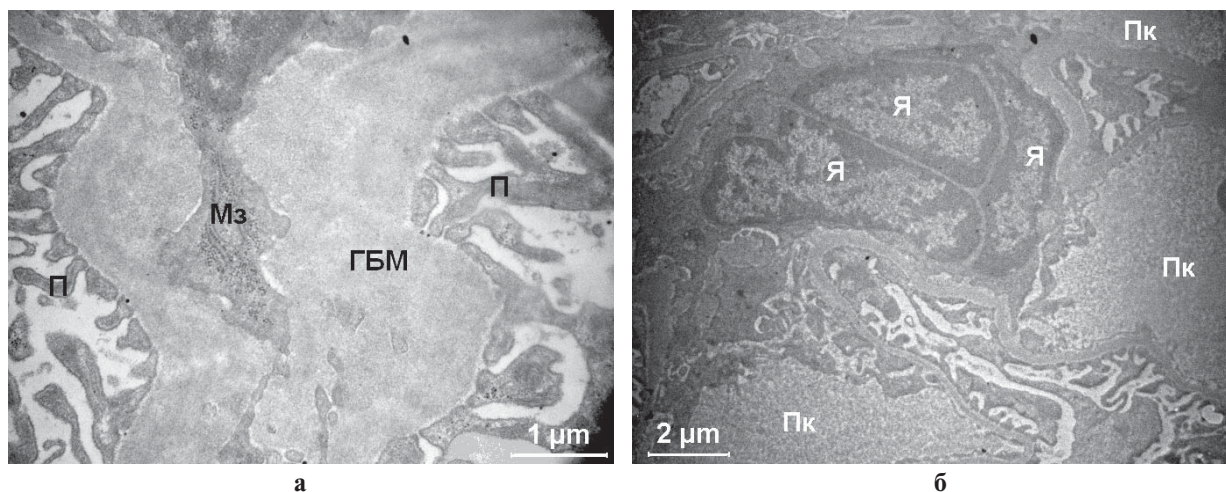


Рис. 4. Ультраструктура фрагмента почечного клубочка крысы через 60 суток после иммунизации (а) и введения КЭП (б): а – ГБМ расширена; б – пролиферация мезангиоцитов, отсутствие иммунных депозитов на ГБМ.

Я – ядра мезангиоцитов; Пк – просвет капилляра; ГБМ – гломерулярная базальная мембрана;
Мз – отростки мезангиоцитов; П – отростки подоцитов

Таким образом, наличие в плаценте как иммуностимуляторов, так и иммуносупрессоров обеспечивает ее корректирующую функцию на клеточном уровне при различных патологических состояниях организма.

ВЫВОДЫ. Однократное введение гомогената почки с ПАФ приводило на 28 сутки к возрастанию ЦИК в крови, отложению иммунных депозитов на базальных мембранах капилляров клубочков, сужению их просвета и пролиферации мезангиоцитов, что сопровождалось нарушением выделительной функции почек.

Введение КЭП приводило к нормализации функциональных показателей почек, снижало к 45 суткам уровни С и ЦИК до показателей нормы.

Через 60 суток после иммунизации животных и введения КЭП в ткани почек, несмотря на все признаки фокального мезангиального пролиферативного гломерулонефрита, депозитов иммунных комплексов в структуре ГБМ не обнаруживалось.

Введение криоэкстракта плаценты при сформировавшемся НХ может приостановить дальнейшее его прогрессирование, а также устранить нарушение почечного кровотока в корковых клубочках.

По данным корреляционного анализа основными морфометрическими маркерами почечных изменений при НХ являются размер юкстамедуллярных клубочков и толщина пограничного слоя.

ЛИТЕРАТУРА:

1. Васюкович А.М., Кондаков И.И., Репин Н.В. Влияние криоэкстракта плаценты на морфофункциональное состояние почек при экспериментальном нефрите Хеймана // Проблемы криобиол. и криомед. – 2016. – т. 26. – № 2. – С.175.
2. Грищенко В.І., Прокопюк О.С., Кузьміна І.Ю. Заготівля, криоконсервування плацентарної тканини і її клінічне застосування // Метод. реком. – Харків. – 1996. – 15 с.
3. Клиническая нефрология, Т. 1 под ред. Е.М Тареева // М., Медицина. – 1983. – Т.1.– 464 с.
4. Плацента: криоконсервирование, клиническое применение. / Под. ред. Гольцева А.Н., Юрченко Т.Н. – Харьков: ФОП Бровин А.В., 2013. – 318 с.
5. Серов В.В., Варшавский В.А., Куприянова А.А. Морфологические основы иммунокомпетентных нефропатий. В кн.: Итоги науки и техники. Патологическая анатомия, М., –1965, т. I, С.89–134.
6. Серов В.В., Варшавский В.А., Ковтун Т.И. и др. Морфогенез дистрофии нефроцитов. Архив патологии, 1983, т. 45, вып. I, С. 25–33.
7. Сивак К.В., Коваленко А.Л. Сравнительное изучение нефропротекторной активности верблюжьей колючки и цитофлавина. // Вестник СПб ГМА им. И.И. Мечникова. – 2007. – № 1. – С. 12–15.
8. Топчій І.І., Кондаков І.І., Кірієнко О.М. Вплив криоекстракту плаценти людини на структурно-функціональний стан нирок щурів при моделюванні гострої та хронічної ниркової недостатності. // Український журнал нефрології та діалізу. – 2014. – N3 (43) – с. 62–67.
9. Юрченко Т.Н., Репин Н.В., Кондаков И.И., Говоруха Т.П., Марченко Л.Н., Строна В.И. Морфо-функциональное состояние почек при коррекции экспериментальной острой почечной недостаточности криоэкстрактом плаценты // Сб. трудов III междунар.научно-практ. конф. «Академическая наука – проблемы и достижения». – Москва, 20–21 февраля 2014. – США: «CreateSpace», 2014, Т. 2. – С. 47–49.
10. Churg J., Duffy J.L. Classification of glomerulonephritis based on morphology. In Glomerulonephritis. Part Y.E.L. Becker (Ed) New York, 1973, P. 43–62.

Надійшла до редакції 17.02.2017

Прийнята до друку 28.02.2017