УДК 617:616.13-002

Д.В. Демидюк, Є.С. Буцко, С.Ю. Денисов, А.Г. Голяка (Київ)

ПОЄДНАНІ УРАЖЕННЯ КОРОНАРНИХ І СОННИХ АРТЕРІЙ: СУЧАСНИЙ ПОГЛЯД У ХІРУРГІЧНІЙ ТАКТИЦІ

Клінічна лікарня «Феофанія» Державного управління справами

Проаналізовано результати ендоваскулярного хірургічного лікування 137 хворих із поєднаними атеросклеротичними ураженнями коронарних і сонних артерій. Встановлено критерії при виборі хірургічної тактики в даного контингенту пацієнтів. Шляхом кумулятивного аналізу отримано 88,0% стабільних результатів після ендоваскулярних втручань через п'ять років спостереження.
Ключові слова: *коронарні артерії, сонні артерії, ендоваскулярні втручання.*

За даними Міністерства охорони здоров'я (МОЗ) України, атеросклеротичне ураження коронарних (КА) і сонних артерій (СА) є найчастішою причиною смертності та інвалідизації населення в Україні. Одними з найбільш поширених патологій є ішемічна хвороба серця (ІХС) та ішемічний інсульт, смертність від яких сумарно в економічно розвинених країнах світу становить 50% від загальної летальності [1–3;6].

Лікування пацієнтів із поширеними мультифокальними формами атеросклерозу є серйозною проблемою як для кардіохірургів, так і для судинних хірургів, оскільки в процес часто бувають втягнуті не лише КА, але й артерії дуги аорти, з яких найчастіше уражаються СА [2;8]. За даними літератури, близько 20–40% пацієнтів, яким виконують реваскуляризацію міокарда, мають гемодинамічно значущі стенози, що локалізуються в сонних, хребтових або підключичних артеріях. З іншого боку, 40–60% пацієнтів, яким виконують каротидну ендартеректомію (КЕ), мають ураження коронарних судин [3–5].

Реконструктивно-відновні операції на СА без урахування патології КА або відновлення адекватної васкуляризації міокарда без втручання на СА часто приводить до незадовільних результатів. Так КЕ, виконана на фоні хірургічно не коригованої ІХС (ІХС), супроводжується в 17% випадках ризиком периопераційного інфаркту міокарда і в 20% випадках ризиком летального випадку. Відповідно частота неврологічних ускладнень, пов'язаних з атеросклеротичним ураженням інтра- та естракраніальних судин, при операціях на серці із застосуванням штучного кровообігу коливається у межах 1–6% [2;5;8;9].

Зрозуміло, що в таких ситуаціях хірургічна тактика може бути варіабельною – етапне лікування або одночасне виконання операції на різних судинних басейнах.

Мета роботи – визначити тактику хірургічного лікування поєднаних атеросклеротичних уражень КА і СА з використанням мініінвазивних технологій.

Матеріали та методи

Обстежено 137 хворих із поєднаними атеросклеротичними ураженнями КА і СА за період 2004–2013 рр. Усім пацієнтам виконано 278 ендоваскулярних втручань у відділеннях інтервенційної кардіорадіології та інтервенційної нейрорадіології клінічної лікарні «Феофанія» Державного управління справами (м. Київ).

Вік оперованих хворих становив 54–72 роки, серед них було 93 (68,3%) чоловіки та 44 (31,7%) жінки.

Залежно від поєднаного стенотично-оклюзійного ураження КА та артерій дуги аорти пацієнтів розподілено таким чином:

- КА + однобічне ураження СА – 74 (54,2%) пацієнти;
- КА + двобічне ураження СА – 63 (45,8%) пацієнти.

Вихідна клінічна характеристика хворих була типовою для поєднаного атеросклеротичного ураження КА та артерій дуги аорти. У всіх пацієнтів діагностовано ІХС, яка у 57 (41,7%) пацієнтів супроводжувалась стенокардією напруження II–III функціональних класів, у 17 (12,5%) хворих діагностовано гострий інфаркт міокарда (ГІМ). У 34 (25,0%) пацієнтів ІХС поєднувалась з IV ступенем недостатності кровопостачання головного мозку (за класифікацією А.В. Покровського, 1994), у 74 (54,2%) пацієнтів – із III ступенем хронічної ішемії мозку.

Усім пацієнтам виконано рентгенконтрасне ангіографічне обстеження на апараті «Alura–1999» фірми

Таблиця

Розподіл пацієнтів залежно від виконаного операційного втручання

Вид операційного втручання	Усього
Балонна ангіопластика – стентування КА	158 (56,8%)
Балонна ангіопластика – стентування ВСА	120 (43,2%)
Усього	**278 (100%)**

«Philips» із використанням рентгенконтрасної речовини та ультразвукове дуплекс-сканування артерій дуги аорти з кольоровим картуванням кровотоку.

У 137 хворих із поєднаними ураженнями КА і СА виконано 278 рентгенконтрасних ендоваскулярних втручань на декількох артеріальних басейнах (табл.).

Після ангіопластики-стентування пацієнт знаходився в ліжку 12–24 години. У післяопераційному періоді всім хворим призначено спазмолітику (папаверин, нікотинова кислота), пентоксифілін, реополіглюкін і гепарин 5 тис. ОД підшкірно 4 рази на добу під контролем часу згортання крові з поступовою відміною препарату і переводом хворих, за потреби, на антикоагулянти непрямої дії (варфарін під контролем INR) з обов'язковим прийомом антиагрегантів у вигляді клопідогрелю (плавікс) у дозі 75 мг на добу, ацетилсаліцилової кислоти (аспекард, кардіомагніл 75–100 мг на добу), також для поліпшення венозного відтоку від головного мозку застосовано нормовен (по 1 табл. 2 рази на добу).

Віддалені результати хірургічного лікування СПХО шляхом балонної ангіопластики-стентування вивчено протягом п'яти років методом кумуляційного аналізу. Усім пацієнтам рекомендовано динамічне спостереження з виконанням дуплексскануванням магістральних артерій голови та шиї та оцінкою зони реконструкції через 6 місяців, 12 місяців, а потім – щорічно.

Результати дослідження та їх обговорення

У клінічній лікарні «Феофанія» (м. Київ) проліковано ендоваскулярним способом 137 пацієнтів, яким виконано 278 втручань на КА та екстракраніальних відділах СА. Всі втручання виконано за класичною методикою Сельдінгера шляхом пункції стегнової, променевої або плечової артерій. Для стентування артерій дуги аорти застосовано стенти Wallstent Endoprosthesis, а для стентування гирла хребтових артерій – Taxus Liberte, Taxus Element (коронарні елютинг стенти) (фірма виробник «Boston Scientific»). Для стентування КА використано стенти з лікувальним покриттям Promus, Taxus, Resolute, Nobori, XienceV (фірма виробник «Boston Scientific», Medtronic, Terumo, Abbot) Далі виконано контрольну ангіографію для впевненості в тому, що стеноз ліквідовано (рис. 1–4).

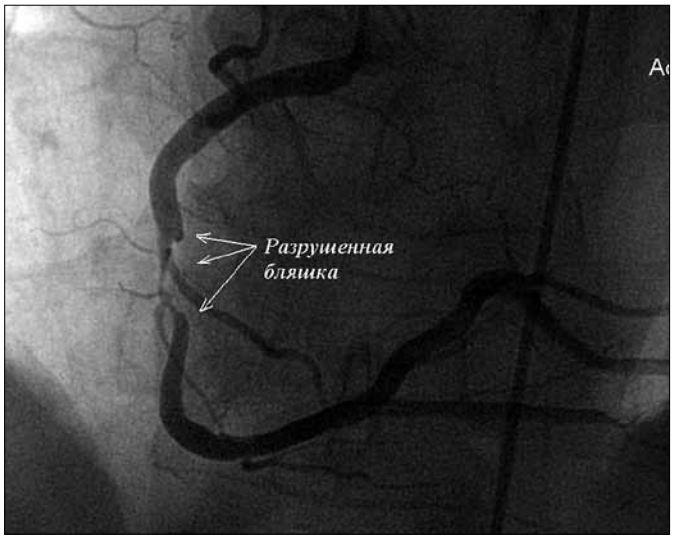

Рис. 1. *Рентгенконтрасна коронарографія хворого Л. Субтотальний стеноз правої коронарної артерії із виразкуванням*

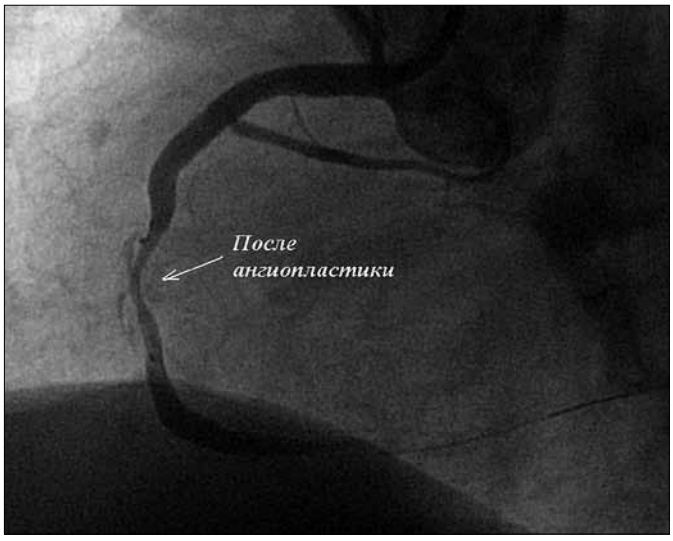

Рис. 2. *Коронарографія хворого Л. після проведеної ангіопластики балоном*

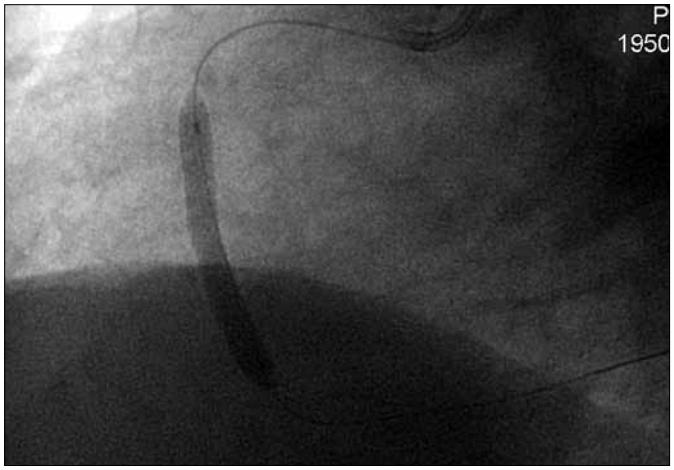

Рис. 3. *Імплантація елютинг стенту у праву коронарну артерію*

Рис. 4. *Контрольна коронарографія хворого Л. Добре заповнення правої коронарної артерії*

У 17 (12,5%) хворих виконано балонну ангіопластику-стентування КА у гострому періоді інфаркту міокарда. Слід зазначити, що ендоваскулярні втручання в перші години після гострих порушень мозкового кровообігу не проведені. Вважаємо, що ці втручання доцільно проводити тільки після підтвердження ішемічної природи інсульту за допомогою комп'ютерної томографії, оскільки їх виконують на фоні високих доз гепарину (10000–15000 Од), який протипоказаний при геморагічному інсульті.

Інтраопераційні та ранні післяопераційні ускладнення ми не спостерігали. Тривалість післяопераційного періоду в пацієнтів становила 2–7 днів (у середньому 4,8±1,87 дня). У післяопераційному періоді не виявлено вираженого больового симптому в ділянці післяопераційної рани, що дало змогу їм активізуватися вже на наступну добу. Більшість (101, або 74,2%) хворих виписано зі стаціонару через добу після мініінвазивного операційного втручання. На 20-ту добу після операції виписано 17 (12,5%) хворих (хворі з ГІМ або гострим ішемічним інсультом), які проходили курс консервативної терапії в кардіологічному чи неврологічному відділеннях.

Усім хворим для контролю прохідності зони стента після балонної ангіопластики-стентування виконано дуплексне сканування СА з кольоровим картуванням кровотоку.

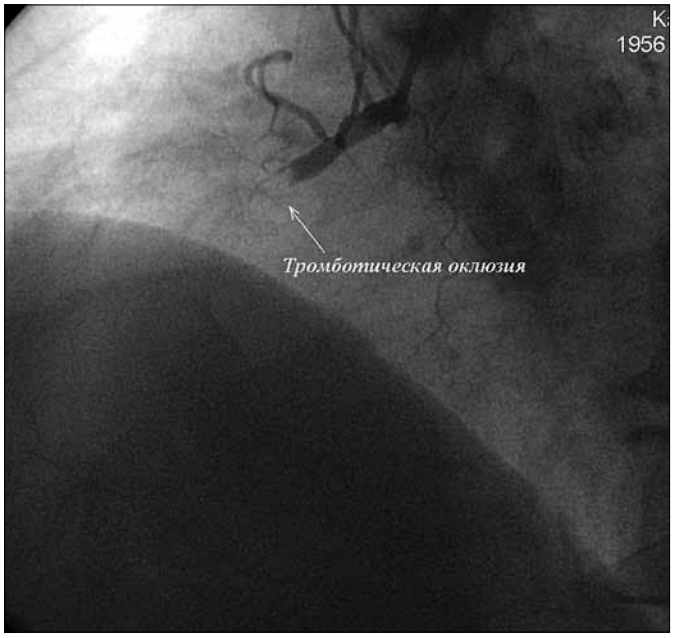

Рис. 5. *Рентгенконтрасна коронарографія хворого Р. Гостра тромботична оклюзія правої коронарної артерії*

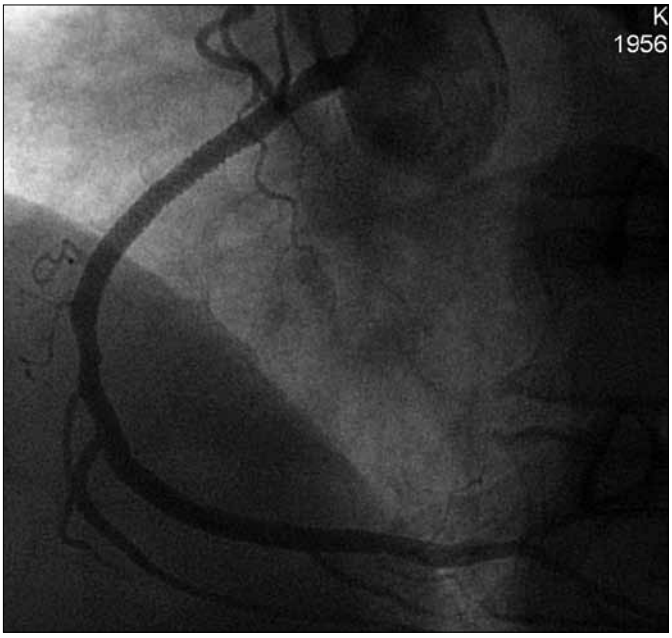

Рис. 6. *Контрольна коронарографія хворого Р. після реканалізації та стентування правої коронарної артерії*

Рис. 7. *Рентгенконтрасна ангіографія хворого Р. Субтотальні стенози лівих внутрішньої та зовнішньої сонних артерій*

Рис. 8. *Контрольна ангіографія хворого Р. Задовільне заповнення лівих внутрішньої та зовнішньої сонних артерій після балонної ангіопластики-стентування*

У всіх пацієнтів на момент виписки зі стаціонару при ультразвуковому дуплексному скануванні не виявлено стенозів у зоні ендоваскулярних втручань.

Нами простежено віддалені результати у 100 хворих після ендоваскулярних втручань на КА і СА (рис. 5–8).

Якщо порівнювати тільки динаміку коронарної недостатності (КН) і судинно-мозкової недостатності (СМН) у результаті мініінвазивного хірургічного лікування, то його висока ефективність доведена в лікуванні ІХС, недостатності кровопостачання головного мозку, викликаних поєднаними стенотично-оклюзійними ураженнями КА та екстракраніальних відділів СА, що відображено на рис. 9.

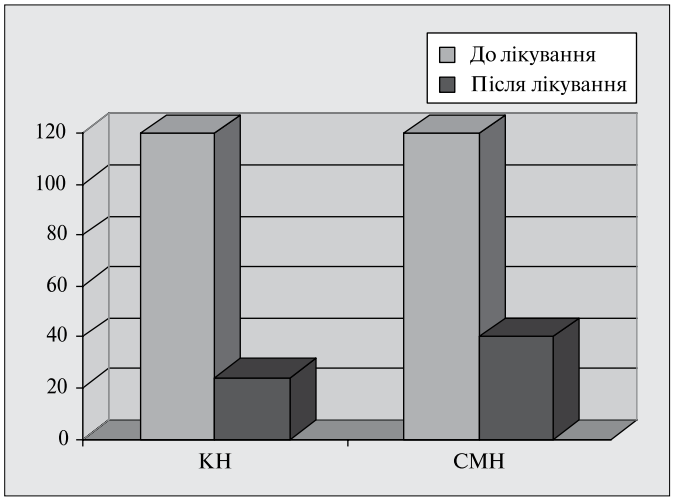

Рис. 9. *Динаміка симптомів мультифокального атеросклеротичного ураження коронарних артерій та гілок дуги аорти через п'ять років після ендоваскулярних втручань*

Отже, випадків без позитивних змін неврологічної, кардіальної симптоматики не виявлено. У 106 (88,0%) хворих стенокардію напруження з III–IV функціонального класу (ФК) переведено у I ФК. У 80 (66,7%) пацієнтів ліквідовано симптоми недостатності кровопостачання головного мозку, у 40 (33,3%) хворих III–IV ступенів недостатності кровопостачання головного мозку переведено у I ступінь хронічної ішемії головного мозку.

У 12 (9,0%) пацієнтів виявлено рестеноз у стенті протягом п'яти років спостереження: у 3 хворих – через два роки, у 5 – через три роки, та у 4 – через чотири роки після ендоваскулярного втручання. Регрес кардіальної та неврологічної симптоматики виявлено у всіх пацієнтів.

Кумулятивний аналіз позитивних результатів спостереження протягом п'ти років показав добрі та задовільні результати мініінвазивного хірургічного лікування в 91,0% випадків.

У структурі смертності населення економічно розвинутих країн судинні захворювання головного мозку та ІХС сумарно становлять понад 50% [8]. За даними досліджень, присвячених вивченню мультифокального атеросклерозу, існує значна кореляція між атеросклеротичним ураженням КА і СА, яка приводить до високого ризику розвитку транзиторних ішемічних атак та інсуль-

ту у хворих, котрим виконувалися операції реваскуляризації міокарда. Такому ж високому ризику виникнення інфаркту міокарда піддаються хворі, що перенесли реконструктивно-відновну операцію на СА [1;2;8;9].

Оптимальний тактичний підхід до лікування поєднаних уражень КА і СА залишається дискутабельним. На думку багатьох авторів, існують три можливі варіанти лікування. Перший – це виконання КЕ і потім аортокоронарне шунтування (АКШ), другий – спочатку АКШ, потім КЕ і, нарешті, одномоментне виконання і АКШ, і КЕ в межах однієї операції [5–8]. На нашу думку, даний контингент пацієнтів з мультифокальним ураженням КА та екстракраніальних відділів СА потребує ендоваскулярної корекції уражених артеріальних басейнів. Ендоваскулярні втручання є малотравматичними, не потребують перетискання висхідної аорти, СА, дають змогу одноетапно відновити магістральний кровоток на декількох уражених артеріальних сегментах.

На нашу думку, при виборі хірургічної тактики у пацієнтів із мультифокальним атеросклеротичним ураженням КА і СА слід враховувати такі критерії:

- недостатність якого артеріального басейну переважає у хворого (басейн КА чи каротидний басейн);
- толерантність головного мозку до тимчасового перетискання СА, визначивши стан Віллізієвого кола (його розірваність);
- тип атеросклеротичних бляшок, їх емболозагрозливість, ступінь стенозування артерій.

У доступній нам літературі ми не знайшли випадків поєднаного ендоваскулярного лікування стенозів/оклюзій КА і СА. Наш успішний досвід таких ендоваскулярних втручань свідчить про можливість проведення подібних операцій в пацієнтів із мультифокальним атеросклерозом.

Висновки

Аналіз віддалених результатів ендоваскулярних способів лікування атеросклеротичного ураження КА і СА показав високу ефективність останніх (91,0% стабільних результатів через п'ять років спостереження) в лікуванні коронарної та судинно-мозкової недостатності.

Перспективи досліджень спрямовані на подальше вивчення поєднаних уражень КА і СА: сучасний погляд у хірургічній тактиці.

Список літератури

1. *Отдаленные* результаты перкутанных коронарных вмешательств у больных с хронической ишемической болезнью сердца / Ю. Н. Соколов, М. Ю. Соколов, А. В. Цыж [и др.] // Укр. кардіол. журнал. – 2005. – № 3. – С. 23–35.
2. *Синдроми* обкрадання при патології судин дуги аорти: монографія / В. І. Русин, В. В. Корсак, Є. С. Буцко [та ін.]. – Карпати, 2011. – 1-е вид. – 232 с.
3. *Соколов М. Ю.* Перкутанні коронарні втручання. Сучасні погляди на лікування / М. Ю. Соколов // Нова медицина. – 2002. – № 3. – С. 41–46.
4. *Хорсун А. Т.* Оцінка та аналіз якості життя у хворих з ішемічною хворобою серця, яким було проведено стентування коронарних артерій / А. Т. Хорсун // Здобутки клінічної та експериментальної медицини : зб. матеріалів. – Тернопіль, 2007. – С. 58–59.
5. *Concomitant* carotid endarterectomy and coronary bypass surgery: outcome of on-pump and off-pump techniques / Y. Mishra, H. Wasir, V. Kohli [et al.] // Ann. Thorac. Surg. – 2004. – № 78. – P. 2037–2043.
6. *Das S. K.* Continuing controversy in the management of concomitant coronary and carotid disease: an overview / S. K. Das, T. D. Brow, J. Pepper // Int. Cardiol. – 2000. – № 74. – P. 47–65.
7. *Operative* outcome of simultaneous carotid and valvular surgery / M. Yoda, D. Boethig, D. Fritzsche [et al.] // Ann. Thorac. Surg. – 2004. – № 78. – P. 549–556.
8. *Simultaneous* Hybrid Revascularization by Carotid Stenting and Coronary Artery Bypass Grafting / L. Chiariello, F. Tomai, J. Zeitani, F. Versaci // Ann. Thorac. Surg. – 2006. – № 81. – P. 1883–1885.
9. *Protected* carotid-artery stenting versus endarterectomy in high-risk patients / J. S. Yadav, M. H. Wholey, R. E. Kuntz [et al.] // N. Engl. J. Med. – 2004. – № 351. – P. 1493–1501.

Дата надходження рукопису до редакції: 02.09.2013 р.

Сочетанные поражения коронарных и сонных артерий: современный взгляд в хирургической тактике

Д.В. Демидюк, Е.С. Буцко, С.Ю. Денисов, А.Г. Голяка (Киев)

Проанализированы результаты эндоваскулярного хирургического лечения 137 больных с сочетанными атеросклеротическими поражениями коронарных и сонных артерий. Установлены критерии при выборе хирургической тактики у данного контингента пациентов. Путем кумулятивного анализа получено 88,0% стабильных результатов после эндоваскулярных вмешательств через пять лет наблюдения.

Ключевые слова: коронарные артерии, сонные артерии, эндоваскулярные вмешательства.

Combined lesions of coronary and carotid arteries modern viewpoint in surgical tactics

D.V. Demydyk, Ye.S. Bucko, S.Y. Denysov, A.G. Golyako (Lviv)

There were analyzed the results of endovascular surgery in 137 patients with combined atherosclerotic lesions of coronary and carotid arteries. In this contingent of patients were determined criteria's for surgical tactic. Analyzing the data of investigation during five years we have received 91.0% stable results after endovascular interventions.

Key words: coronary arteries, carotid arteries, endovascular intervention.