

ДВОХЕТАПНЕ ХІРУРГІЧНЕ ЛІКУВАННЯ СУБАРАХНОЇДАЛЬНО-ПАРЕНХІМАТОЗНОГО КРОВОВИЛИВУ ІЗ ЗАСТОСУВАННЯМ ЕНДОВАСКУЛЯРНОЇ ЕМБОЛІЗАЦІЇ АНЕВРИЗМИ ЩО РОЗІРВАЛАСЯ

Полковніков О. Ю., Кутовий І. О.

Метою роботи була оптимізація лікування аневризматичного субарахноїдального крововиливу ускладненого формуванням внутрішньомозкової гематоми. Проведено аналіз результатів хірургічного лікування 101 пацієнта в гострому періоді розриву церебральних аневризм. В першій групі спостережень хірургічне лікування хворих обмежувалось тільки ендovasкулярною оклюзією церебральної артеріальної аневризми відокремлюваними мікроспіралями. Хворим другої групи спостережень було проведено багатоетапне хірургічне лікування – ендovasкулярна емболізація церебральної аневризми з подальшим видаленням паренхіматозної гематоми протягом 24–48 годин. У більшості випадків (26 хворих) хірургічне лікування обмежувалося ендovasкулярною емболізацією розірваної аневризми. У 3-х спостереженнях проведено багатоетапне хірургічне лікування – ендovasкулярна емболізація церебральної аневризми з подальшим видаленням внутрішньомозкової гематоми. У двох випадках відзначено позитивну клінічну динаміку з регресом неврологічного дефіциту в післяопераційному періоді. В одному спостереженні частковий регрес рухового дефіциту. Двоетапне хірургічне лікування субарахноїдально-паренхіматозного крововиливу із застосуванням ендovasкулярної емболізації аневризми що розірвалася з наступною евакуацією гематоми ефективно і може застосовуватися у випадках наявності технічної можливості оклюзії аневризми і компенсованому стані пацієнта.

КЛЮЧОВІ СЛОВА: церебральна аневризма, внутрішньомозковий крововилив, хірургічне лікування аневризм

ІНФОРМАЦІЯ ПРО АВТОРІВ

Полковніков Олексій Юрійович, д.м.н., доцент кафедри медичних катастроф, військової медицини, анестезіології та реаніматології Запорізького державного медичного університету, пр. Маяковського 26, Запоріжжя, Україна, 69035, e-mail: aupolkovnikov@gmail.com, <https://orcid.org/0000-0003-2174-9849>

Кутовий Ігор Олександрович, д.м.н., доцент кафедри хірургічних хвороб, оперативної хірургії та топографічної анатомії Харківського національного університету імені В. Н. Каразіна, пл. Свободи, 6, 61022, Харків, Україна, e-mail: igorKutovoy@gmail.com

ВВЕДЕННЯ

Серцево-судинні захворювання є однією з найбільш частих причин смертності та захворюваності в розвинених країнах. Щорічно близько 100 тис. жителів України вперше захворюють на мозковий інсульт. Третина людей що перенесли інсульт мають працездатний вік.

Інтракраніальний крововилив, асоційований з розривом аневризм судин головного мозку (АА), зустрічається в середньому в 12 випадках на 100 тис. населення [1], проте асимптомні аневризми можуть бути виявлені 2 % від усього населення.

Типовий субарахноїдальний крововилив відзначається менш ніж в половині випадків. Аневризматичний субарахноїдальний крововилив (САК) ускладнюється супутнім внутрішньомозковим крововиливом (ВМК) з частотою від 4 % до 42,5 %. Супутній ВМК, є однією з основних причин ускладнень та несприятливих результатів лікування аневризматичного САК.

Більше 80 % пацієнтів гинуть при консервативній терапії, а при видаленні тільки гематоми без оклюзії аневризми що розірвалася смертність сягає 75 % [2]. Отже, в цих випадках доцільною є тактика відкритої краніотомії з кліпуванням аневризми і одночасною евакуацією

гематоми, яка продемонструвала кращі результати [3, 4]. Однак, в більшості робіт присвячених одночасному кліпуванню розірваної аневризми з евакуацією внутрішньомозкової гематоми позитивні результати стосуються лише аневризм середньої мозкової артерії. В той же час оперативні втручання на аневризмах внутрішньої сонної артерії (BCA) часто пов'язані з ризиком розвитку ретракційної травми, посилення вазоспазму, набряку та ішемії, що приводить до несприятливих наслідків та рівень смертності залишається надзвичайно високим (47–58 %) [5].

В останні роки в багатьох друкованих роботах автори оцінювали лікування аневризматичного САК ускладненого формуванням внутрішньо мозкової гематоми (ВМГ) з використанням ендovasкулярної оклюзії аневризми з подальшою евакуацією ВМГ у пацієнтів з різними клінічними проявами [6, 7]. Передбачається, що ця стратегія може зменшувати частоту повторного розриву аневризми і приводити до меншої кількості інтраопераційних ускладнень. Однак, з іншого боку, емболізація аневризми поєднана з евакуацією ВМГ, приводить до збільшення часу перед етапом евакуації ВМГ і більш тривалим періодом підвищення внутрішньочерепного тиску [8].

МЕТА

Оптимізація лікування аневризми тичного субарахноїдального крововиливу ускладненого формуванням внутрішньомозкової гематоми.

МАТЕРІАЛ ТА МЕТОДИ

Проведено аналіз результатів хірургічного лікування 101 пацієнта в гострому періоді розриву церебральних аневризм. Для оклюзії останніх у всіх випадках застосовувалась ендovasкулярна емболізація відокремлюваними мікроспіноралями. Пацієнти проходили хірургічне лікування у відділенні нейрохірургії КУ «Запорізька обласна клінічна лікарня» ЗОР.

Для оцінки клінічного стану та неврологічного статусу при госпіталізації, під час та після лікування, проводилось комплексне клініко-неврологічне дослідження з використанням шкал – Hunt-Hess, модифікованої шкали Ренкіна (мШР) та ін. Нейровізуалізація типу крововиливу,

характеру порушень ліквородинаміки, геморагічних та ішемічних ускладнень під час лікування хворих і впродовж усього періоду спостереження, а також, в деяких випадках, джерела крововиливу проводилась за допомогою: комп'ютерної томографії головного мозку (комп'ютерний томограф Toshiba Asteion Super – 4) та магнітно-резонансної томографії (магнітно-резонансний томограф Hitachi Airis Mate 0,2 T та Hitachi Echelon, 1,5 T). За даними церебральної ангиографії (ангіографічний комплекс Siemens Axiom Artis MP, ангиографічний комплекс Toshiba Infinix INFX 8000 VVF-i/SP), яка була проведена в 100 % випадків, було визначено локалізацію аневризми, особливості її будови, визначення ступеню та поширеності ангиоспазму.

Аналізуючи матеріал було виділено дві групи.

В першій групі спостережень хірургічне лікування хворих обмежувалось тільки ендovasкулярною оклюзією церебральної артеріальної аневризми відокремлюваними мікроспіноралями. Надалі пацієнти проходили лікування спрямоване на корекцію внутрішньочерепного тиску (ВЧД), профілактику вазоспазма, відстроєної ішемії та церебровісцеральних порушень методами стандартної інтенсивної терапії.

Хворим другої групі спостережень було проведено багатоетапне хірургічне лікування – ендovasкулярна емболізація церебральної аневризми з подальшим видаленням паренхіматозної гематоми протягом 24–48 годин. Ендovasкулярна емболізація проводилась із застосуванням цифрової субтракційної ангиографії трансферморальним доступом. Оперативне втручання проводилось під внутрішньовенною анестезією. У випадках хірургічного лікування пацієнтів з порушенням свідомості внутрішньовенна анестезія доповнювалася міорелаксацією і ШВЛ. Першим етапом проводили селективну ангиографію з контрастуванням всіх церебральних басейнів. Оцінювали морфометричні характеристики аневризми, ступінь вираженості вазоспазма, стан церебральної гемодинаміки. Потім проводили заміну діагностичного катетера на провідниковий та встановлювали останній

в шийному або при можливості кам'янистому сегменті ВСА.

В останні роки ми застосовували провідникові катетери дистального доступу (Fargo або Fargo-Max, Bultextrusion, France) які дозволяють дистальний доступ майже до комунікантного сегменту ВСА. Потім під рентгеноскопичним контролем проводили армований мікрокатетер за допомогою мікропровідника в порожнину аневризми і здійснювали емболізацію відокремлюваними мікроспіралями. Видалення гематоми проводили протягом 24–48 годин після емболізації аневризми. У всіх випадках ми використовували кранієктомію і транскортикальне видалення гематоми.

Надалі пацієнти проходили стандартне лікування методами інтенсивної медикаментозної терапії в умовах відділення інтенсивної терапії.

РЕЗУЛЬТАТИ ТА ОБГОВОРЕННЯ

Ускладнення аневризматичного субарахноїдального крововиливу з паренхіматозною геморагією відзначено в 29 випадках (28,7 %), серед них виділено субарахноїдально-паренхіматозний крововилив у 16 випадках (15,8 %) та субарахноїдально-паренхіматозно-вентрикулярний крововилив – 13 спостережень (12,9 %).

Серед пацієнтів було 13 чоловіків та 16 жінок (55,2 %). По локалізації розірваних аневризм, звертає увагу, що субарахноїдально-паренхіматозно-вентрикулярний крововилив в переважній більшості був відзначений при розриві аневризм комплексу ПМА-ПЗА (таб. 1).

По тяжкості стану переважали пацієнти з 2–3 ступенем тяжкості субарахноїдального крововиливу за шкалою Хант-Хесс (таб. 2).

Таблиця 1

Залежність типу крововиливу від локалізації аневризми

Локалізація МА / тип крововиливу	Передня мозкова-передня з'єднувальна артерія		Середня мозкова артерія		Внутрішня сонна артерія		Основна артерія	
	n	%	n	%	n	%	n	%
субарахноїдально-паренхіматозний крововилив	5	17,2	4	13,8	7	24,1	-	-
субарахноїдально-паренхіматозно-вентрикулярний крововилив	11	37,9	-	-	1	3,5	1	3,5

Таблиця 2

Розподіл за ступенем тяжкості за шкалою Хант-Хесс

Тяжкість САК за Хант-Хесс	2 ступінь		3 ступінь		4 ступінь		5 ступінь	
	n	%	N	%	n	%	n	%
	11	37,9	11	37,9	6	20,7	1	3,5

У більшості випадків – 26 спостережень (89,6 %), хірургічне лікування обмежувалося ендovasкулярною емболізацією розірваної аневризми. Критеріями для відмови від евакуації гематоми були відсутність вираженого дислокаційного синдрому та порушень ліквородинамики.

Летальність в цій групі складала 19,2 %. Основними причинами несприятливого виходу були церебровісцеральні ускладнення та вторинна ішемія. У всіх летальних випадках констатована 4–5 ступінь тяжкості крововиливу по Хант-Хесс при госпіталізації (рис. 1).

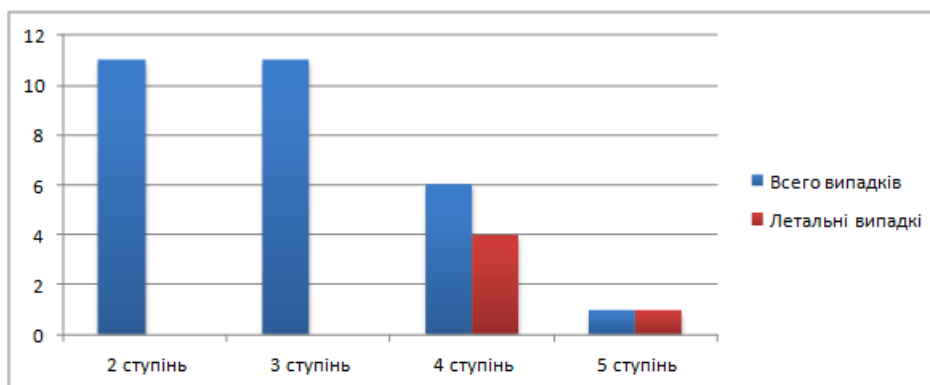


Рис. 1. Залежність летальності від ступеню тяжкості за шкалою Хант-Хесс.

У 3-х спостереженнях проведено багатоетапне хірургічне лікування – ендovasкулярна емболізація церебральної аневризми з подальшим видаленням внутрішньомозкової гематоми. У двох випадках оперовані пацієнти з розривом МА СМА і в одному з розривом МА ВСА. Показанням до евакуації гематоми був виражений дислокаційний синдром та неможливість корекції ВЧТ методами інтенсивної терапії. Тяжкість стану на момент госпіталізації у двох спостереженнях 4-го ступеня по Хант-Хесс і в одному 3-го ступеню. У двох випадках відзначено позитивну динаміку з регресом неврологічного дефіциту в після операційному періоді. В одному спостереженні частковий регрес рухового дефіциту.

КЛІНІЧНИЙ ПРИКЛАД

Хворий Г, 1977 р. був госпіталізований у нейрохірургічне відділення Запорізької обласної клінічної лікарні на п'яту добу після початку захворювання. Проведено обстеження, що включало МСКТ головного мозку, селективну церебральну ангіографію, доплерографію судин шиї та головного мозку, лабораторні аналізи та фізикальний огляд. В результаті комплексного обстеження було встановлено діагноз: геморагічний інсульт внаслідок розриву мішкоподібної аневризми лівої середньої мозкової артерії, субарахноїдально-паренхіматозний крововилив у ліву півкулю головного мозку, виражений поширений вазоспазм в басейні лівої внутрішньої сонної артерії. На момент госпіталізації стан хворого оцінено як

важкий, рівень порушення свідомості – глибоке оглушення, сенсо-моторна афазія, глибокий правобічний геміпарез до плегії у верхній кінцівці, періодично відмічались моторні джексоновські епілептичні напади.

Проведено двоетапне хірургічне лікування субарахноїдально-паренхіматозного крововиливу із застосуванням ендovasкулярної емболізації аневризми що розірвалась. (Рис. 2). Першим етапом, після проведеної ендovasкулярної медикаментозної агніопластики, виконано ендovasкулярну емболізацію мішкоподібної аневризми лівої СМА мікроспіралями що відокремлюються. Другим етапом було проведено відкрите аспіраційне видалення інтрацеребральної паренхіматозної гематоми лобно-скроневої ділянки зліва.

З ціллю боротьби з вазоспазмом та набряком головного мозку хворому в післяопераційному періоді проводилась інтенсивна протинабрякова, метаболічна терапія, підтримка стабільного рівня мозкового кровотоку, гіпероксигенація крові, профілактика соматичних ускладнень. На тлі лікування на протязі тижня стан пацієнта покращився, свідомість ясна, відмічено регрес рухових та афатичних порушень.

Розрив церебральної аневризми запускає каскад патологічних реакцій таких як: механічна травма, хімічна травма яка створюється продуктами субарахноїдального лізису крові (оксигемоглобін, залізо і нещодавно виявлені продукти окислення білірубину), компенсаторна гіпоталамус-опосередкована реакція на підвищення внутрішньочерепного тиску, транзиторна глобальна ішемія, корти-

кальна розповсюджена деполяризація та ін. [9]. Одним зі складових механічної травми, крім гемодинамічного удару і оклюзії лікворопровідних шляхів згустками крові, є формування паренхіматозних гематом. Супутній внутрішньомоз-

ковий крововилив викликає масивне руйнування мозкової тканини і виражений набряк мозку. Це не тільки погіршує клінічний стан, але і частіше викликає повторну кровотечу, ніж у пацієнтів, які страждають тільки ізольованим САК [10].

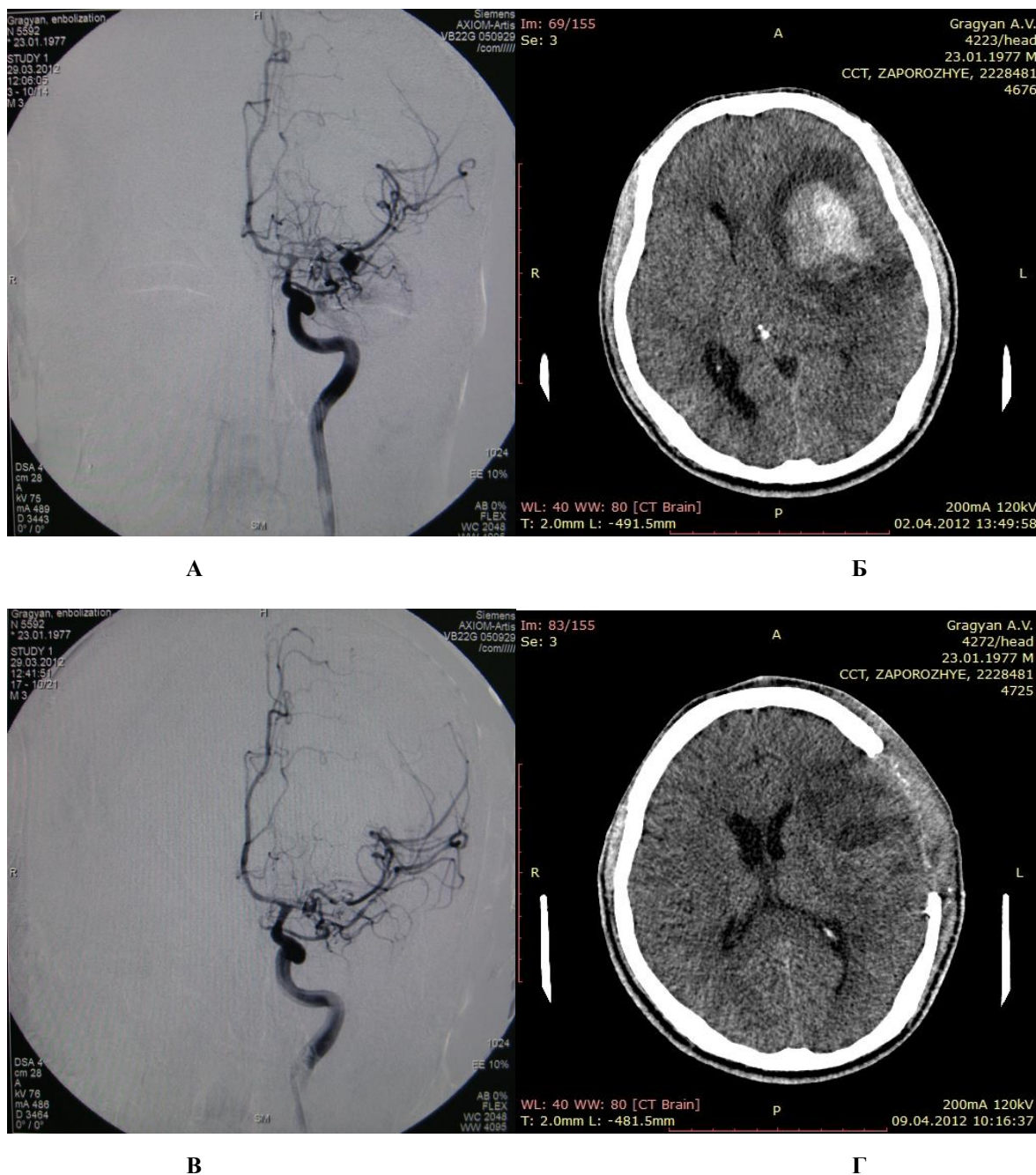


Рис. 2. Випадок двоетапного хірургічного лікування субарахноїдально-паренхіматозного крововиливу із застосуванням ендovasкулярної емболізації аневризми що розірвалася. Передопераційна ангіографія (МА СМА та ознаки вираженого, поширеного вазоспазма в басейні ВСА зліва – а) та КТ (внутрішньомозкова гематома лобно-скроневої ділянки ліворуч – б) та післяопераційний контроль (в, г)

Відомо, що хірургічне втручання в гострому періоді розриву церебральної

артеріальної аневризми ускладненого формуванням внутрішньомозкової гемато-

ми пов'язане з підвищеним ризиком розвитку інтраопераційних ускладнень. В першу чергу це інтраопераційна кровотеча зважаючи на складність проксимального контролю, по-друге – виражений набряк мозку якій ускладнює доступ і диссекцію, а також ретракційна травма. Також згадані вище труднощі подовжують час операції та збільшують ймовірність ускладнень, таких як інфекція, пневмонія, набряк легенів і серцева недостатність, які впливають на загальний прогноз. З цих причин традиційні методи оперативного лікування іноді не зовсім ефективні при лікуванні пацієнтів з аневризматичним субарахноїдально-паренхіматозним крововиливом [11].

У ряді випадків двоетапне хірургічне лікування з ендovasкулярною оклюзією аневризми першим етапом і евакуацією гематоми другим, може бути застосоване для цієї категорії пацієнтів. Звичайно необхідна наявність сприятливих умов, таких як: стабільний клінічний стан пацієнта і можливість контролю ВЧД, сприятливі морфометричні характеристики аневризми для можливості ендovasкулярної оклюзії. Надалі необхідно продовжити вивчення можливостей ендovasкулярного методу в лікуванні ускладненого аневризматичного інтракраніального крововиливу.

ВИСНОВКИ

СПИСОК ЛІТЕРАТУРИ

1. Kononov A.N., Krylov V.V., Filatov Yu.M. and others. The recommended protocol for managing patients with subarachnoid hemorrhage due to rupture of cerebral aneurysms / A.N. Kononov // *Vopr. neurohir. them.* N.N. Burdenko. – 2006. – № 3. – P. 3–10.
2. Nowak G, Schwachenwald D, Schwachenwald R, Kehler U, Müller H, Arnold H. Intracerebral hematomas caused by aneurysm rupture. Experience with 67 cases G. Nowak // *Neurosurg Rev.* – 1998. – V. 21, № 1. – P. 5–9. PubMed PMID: 9584279.
3. Iohnstedt B.N., Nguyen H.S., Kulwin C.G., and others. Outcomes for clip ligation and hematoma evacuation associated with 102 patients with ruptured middle cerebral artery aneurysms / B.N. Iohnstedt // *World Neurosurg.* – 2013. – Sep-Oct. – V. 80, № 3–4. – P. 335–41. doi: 10.1016/j.wneu.2012.03.008.
4. Prat R, Galeano I. Early surgical treatment of middle cerebral artery aneurysms associated with intracerebral haematoma / R. Prat // *Clin. Neurol. Neurosurg.* – 2007. Jun – V. 109, № 5, – P. 431–5. Epub 2007 Apr 20. PubMed PMID: 17449171.
5. de los Reyes K., Patel A., Bederson J.B., Frontera J.A. Management of subarachnoid hemorrhage with intracerebral hematoma: clipping and clot evacuation versus coil embolization followed by clot evacuation / K. de los Reyes // *J Neurointerv Surg.* – 2013. Mar. – V. 5, № 2, – P. 99–103. doi: 10.1136/neurintsurg-2011-010204.
6. Jeong J.H., Koh J.S., Kim E.J., A less invasive approach for ruptured aneurysm with intracranial hematoma: coil embolization followed by clot evacuation / J.H. Jeong // *Korean J. Radiol.* – 2007. Jan-Feb. – V. 8, № 1. – P.2–8. PubMed PMID: 17277557

Двоетапне хірургічне лікування субарахноїдально-паренхіматозного крововиливу із застосуванням ендovasкулярної емболізації аневризми що розірвалася та наступною евакуацією гематоми ефективно і може засто-совуватися у випадках наявності технічної можливості оклюзії аневризми і компенсованому стані пацієнта.

ПЕРСПЕКТИВИ ПОДАЛЬШОГО ВИВЧЕННЯ ТЕМИ

Виконана робота є самостійним дослідженням, яке корелює із сучасними світовими тенденціями та клінічними протоколами в лікуванні геморагічних інсультів ускладнених субарахноїдально-паренхіматозними крововиливами.

Двоетапне хірургічне лікування субарахноїдально-паренхіматозного крововиливу із застосуванням ендovasкулярної емболізації аневризми що розірвалася з наступною евакуацією паренхіматозної гематоми є ефективним методом. Представлений метод дозволяє покращити результати лікування хворих на аневризматичний субарахноїдально-паренхіматозний крововилив та значно зменшити летальність. Описана методика потребує подальшого технічного удосконалення та клінічного вивчення для розробки оптимального алгоритму лікування цього контингенту хворих.

7. Tawk R.G., Pandey A., Levy E., Liebman K., Rosenwasser R., Hopkins L.N., Veznedaroglu E. Coiling of ruptured aneurysms followed by evacuation of hematoma / R.G. Tawk, // *World Neurosurg.* – 2010. Dec. – V. 74, № 6. – P. 626-31. doi: 10.1016/j.wneu.2010.06.051.
8. Salaud C., Hamel O., Riem T., Desal H., Buffenoir K. Management of aneurysmal subarachnoid haemorrhage with intracerebral hematoma: Is there an indication for coiling first? Study of 44 cases / C. Salaud // *Interv Neuroradiol.* – 2016. Feb. – V. 22, № 1. – P. 5–11. doi: 10.1177/1591019915617320.
9. Sehba F.A., Friedrich V. Early events after aneurysmal subarachnoid hemorrhage / F.A. Sehba // *Acta Neurochir Suppl.* – 2015. № 120. – P. 23–8. doi: 10.1007/978-3-319-04981-6_4.
10. Tokuda Y., Inagawa T., Katoh Y., Kumano K., Ohbayashi N., Yoshioka H. Intracerebral hematoma in patients with ruptured cerebral aneurysms / Y. Tokuda // *Surg Neurol.* – 1995. Mar. – V. 43, № 3. – P. 272–7. PubMed PMID: 7792692.
11. Jeong J.H., Koh J.S., Kim E.J. A less invasive approach for ruptured aneurysm with intracranial hematoma: coil embolization followed by clot evacuation. / J.H. Jeong // *Korean J. Radiol.* – 2007. Jan-Feb. – V. 8, № 1. – P. 2–8. PubMed PMID: 17277557.

REFERENCES

1. Konovalov A.N., Krylov V.V., Filatov Yu.M. and others. (2006) The recommended protocol for managing patients with subarachnoid hemorrhage due to rupture of cerebral aneurysms // *Vopr. neurohir. them. N.N. Burdenko.* № 3. P. 3–10.
2. Nowak G, Schwachenwald D, Schwachenwald R, Kehler U, Müller H, Arnold H. (1998) Intracerebral hematomas caused by aneurysm rupture. Experience with 67 cases // *NeurosurgRev.* V. 21, № 1. P. 5–9. PubMed PMID: 9584279.
3. Iohnstedt B.N., Nguyen H.S., Kulwin C.G., and others. (2013) Outcomes for clip ligation and hematoma evacuation associated with 102 patients with ruptured middle cerebral artery aneurysms // *World Neurosurg.* Sep-Oct. V. 80, № 3–4. P. 335–41. doi: 10.1016/j.wneu.2012.03.008.
4. Prat R, Galeano I. (2007) Early surgical treatment of middle cerebral artery aneurysms associated with intracerebral haematoma // *Clin. Neurol. Neurosurg.* Jun V. 109, № 5, P. 431–5. Epub 2007 Apr 20. PubMed PMID: 17449171.
5. de los Reyes K., Patel A., Bederson J.B., Frontera J.A. (2013) Management of subarachnoid hemorrhage with intracerebral hematoma: clipping and clot evacuation versus coil embolization followed by clot evacuation // *J Neurointerv Surg.* Mar. V. 5, № 2, P. 99–103. doi: 10.1136/neurintsurg-2011-010204.
6. Jeong J.H., Koh J.S., Kim E.J., (2007) A less invasive approach for ruptured aneurysm with intracranial hematoma: coil embolization followed by clot evacuation // *Korean J. Radiol.* Jan-Feb. V. 8, № 1. P. 2–8. PubMed PMID: 17277557
7. Tawk R.G., Pandey A., Levy E., Liebman K., Rosenwasser R., Hopkins L.N., Veznedaroglu E. (2010) Coiling of ruptured aneurysms followed by evacuation of hematoma // *World Neurosurg.* Dec. V. 74, № 6. P. 626–31. doi: 10.1016/j.wneu.2010.06.051.
8. Salaud C., Hamel O., Riem T., Desal H., Buffenoir K. (2016) Management of aneurysmal subarachnoid haemorrhage with intracerebral hematoma: Is there an indication for coiling first? Study of 44 cases // *Interv Neuroradiol.* Feb. V. 22, № 1. P. 5–11. doi:10.1177/1591019915617320.
9. Sehba F.A., Friedrich V. (2015) Early events after aneurysmal subarachnoid hemorrhage // *Acta Neurochir Suppl.* № 120. P. 23-8. doi: 10.1007/978-3-319-04981-6_4.
10. Tokuda Y., Inagawa T., Katoh Y., Kumano K., Ohbayashi N., Yoshioka H. (1995) Intracerebral hematoma in patients with ruptured cerebral aneurysms // *Surg Neurol.* Mar. V. 43, № 3. P. 272–7. PubMed PMID: 7792692.
11. Jeong J.H., Koh J.S., Kim E.J. (2007) A less invasive approach for ruptured aneurysm with intracranial hematoma: coil embolization followed by clot evacuation. // *Korean J. Radiol.* Jan-Feb. V. 8, № 1. P. 2–8. PubMed PMID: 17277557.

ДВУХЭТАПНОЕ ХИРУРГИЧЕСКОЕ ЛЕЧЕНИЕ СУБАРАХНОИДАЛЬНО-ПАРЕНХИМАТОЗНОГО КРОВОИЗЛИЯНИЯ С ПРИМЕНЕНИЕМ ЭНДОВАСКУЛЯРНОЙ ЭМБОЛИЗАЦИИ РАЗОРВАВШЕЙСЯ АНЕВРИЗМЫ

Полковников А. Ю., Кутовой И. А.

Целью работы стала оптимизация лечения аневризматического субарахноидального кровоизлияния осложненного формированием внутримозговой гематомы. Проведен анализ результатов хирургического лечения 101 пациента в остром периоде разрыва церебральных аневризм. В первой группе наблюдений хирургическое лечение ограничивалось только окклюзией церебральной

аневризмы. Пациентам второй группы наблюдений было проведено многоэтапное хирургическое лечение – эндоваскулярная эмболизация церебральной аневризмы с последующим удалением паренхиматозной гематомы на протяжении 24–48 часов. В большинстве случаев (26 больных) хирургическое лечение ограничивалось эндоваскулярной эмболизацией разорвавшейся аневризмы. В трех наблюдениях проведено многоэтапное хирургическое лечение – эндоваскулярная эмболизация церебральной аневризмы с последующим удалением внутримозговой гематомы. В двух наблюдениях отмечен положительный клинический эффект в виде полного регресса неврологического дефицита в послеоперационном периоде. В одном случае отмечен частичный регресс двигательного дефицита. Двухэтапное хирургическое лечение субарахноидально-паренхиматозного кровоизлияния с применением эндоваскулярной эмболизации разорвавшейся аневризмы с последующей эвакуацией гематомы является эффективным и может быть использовано при компенсированном состоянии пациента и наличии технической возможности окклюзии аневризмы.

КЛЮЧЕВЫЕ СЛОВА: церебральная аневризма, внутримозговое кровоизлияние, хирургическое лечение аневризм

ИНФОРМАЦИЯ ОБ АВТОРАХ

Полковников Алексей Юрьевич, д.м.н., доцент кафедры медицинских катастроф, военной медицины, анестезиологии и реаниматологии Запорожского государственного медицинского университета, пр. Маяковского, 26, Запорожье, Украина, 69035, e-mail: aupolkovnikov@gmail.com, <https://orcid.org/0000-0003-2174-9849>

Кутовой Игорь Александрович, д.м.н., доцент кафедры хирургических болезней, оперативной хирургии и топографической анатомии Харьковского национального университета имени В. Н. Каразина, пл. Свободы, 6, Харьков, Украина, 61022, e-mail: igorKutovoy@gmail.com

TWO-STAGE SURGICAL TREATMENT OF SUBARACHNOID AND PARENCHYMATOUS BLOOD EFFECTS WITH THE USE OF ENDOVASCULAR EMBOLIZATION OF DAMAGED ANEURYSM

Polkovnikov O. Yu., Kutovoy I. O.

The aim of the study was the optimization of treatment of aneurysmatic subarachnoid haemorrhage complicated by the formation of intracerebral hematoma. The analysis of the results of surgical treatment of 101 patients in the acute period of cerebral aneurysm rupture was performed. The first group of observations in which the surgical treatment was limited to endovascular occlusion of cerebral aneurysms. In the second group of observations, multi-stage surgical treatment was performed - endovascular embolization of cerebral aneurysm with subsequent removal of parenchymal hematoma for 24–48 hours. In most cases, surgical treatment was limited to endovascular embolization of the ruptured aneurysm. In 3 observations, multistage surgical treatment was performed - endovascular embolization of cerebral aneurysm with subsequent removal of intracerebral hematoma. In two cases, positive dynamics with a regression of neurological deficits in the postoperative period was noted. In one observation, partial regression of motor deficit. Two-stage surgical treatment of subarachnoid haemorrhage with intracerebral hematoma the use of endovascular embolization of the ruptured aneurysm and subsequent evacuation of hematoma is effective and can be used in cases where there is a technical possibility of occlusion of the aneurysms and the compensated state of the patient.

KEY WORDS: cerebral aneurysm, intracerebral haemorrhage, surgical treatment

INFORMATION ABOUT AUTHORS

Polkovnikov Oleksii Y., MD, PhD (Med), Associate Professor, Department of Medical Catastrophes, Military Medicine, Anaesthesiology and Resuscitation Science, Zaporizhzhia State Medical University, 26, Mayakovsky av., Zaporizhzhia, Ukraine, 69035, e-mail: aupolkovnikov@gmail.com, <https://orcid.org/0000-0003-2174-9849>

Kutovoy Igor A., MD, PhD (Med), Associate Professor, Department of Surgical Diseases, Operative Surgery and Topographical Anatomy, V. N. Karazin Kharkiv National University, 6, Svobody Sq., Kharkiv, Ukraine, 61022, e-mail: igorKutovoy@gmail.com