/ О. С. Воловар, В. О. Маланчук, О. О. Крижанівська // Вісник стоматології. – 2010. – №4 – С. 54-59.

4. **Вельховер Е. С.** Клиническая иридология. - М.: Орбита, 1992.- 423 с.

5. **Коновалов В. В.** Некоторые частые вопросы иридодиагностики // Мат. I. Всес. Конф. иридологов. – М., 1990. – С. 85-90.

6. **Jensen B.** Iridology. The science practice in the healing arts. – Escondido (California). – 1982. – Vol.1,2. – 580 p.

7. **Bourdiol R. I.** Traite d'iridodiagnostic. Maisonneuve. – 1975.

8. **Vida F., Deck J.** Topographie de L'iris d'apres. – Ulm: Karl F. Hang Verl., - 1954. - 140 s.

9. **Коновалов В. В., Антонов А. А.** Практическая иридология. – М.: Окулюс, 1990. – 87 с.

10. **Потебня Г. П.** Клиническая и экспериментальная иридология. / Потебня Г. П., Лисовенко Г.С., Кривенко В.В. – К.: Наукова думка. – 1995. – 262 с.

11. **Питер Джексон Мейн.** / Питер Джексон Мейн. Иридодиагностика для всех. – М.: Росмэн, 2005. – 128 с.

12. **Данилюк О.А.** Практическая иридодиагностика и фитотерапия. – Ростов-на-Д.: Феникс, 2006. – 608 с.

13. **Костина И. Н.** Особенности рентгенологической картины ранних и поздних стадий остеоартроза височно-нижечелюстного сустава / И. Н. Костина // Нижегородский медицинский журнал. – 2008. - №2. – С. 261-264.

14. **Патология** височно-нижнечелюстного сустава: клиника, диагностика и принципы лечения. / [П. И. Ивасенко, М. И. Мискевич, Р. К. Савченко и соавт.] – СПб.: ООО "МЕДИ издательство", 2007. – 80 с.

15. **Халафян А. А.** Statistica 6. Статистический анализ данных. 3-е изд. Учебник. М.: ООО "Бином-Пресс", 2008 – 512 с.

Надійшла 27.12.10

УДК 616.716.85-002-089:616.314-72

В. А. Маланчук, д. мед. н., Н. Ю. Платонова

Национальный медицинский университет

СПОСОБ УСТРАНЕНИЯ «СУХОЙ» ЛУНКИ ПОСЛЕ УДАЛЕНИЯ ЗУБА И УСТРОЙСТВО ДЛЯ ЕГО ОСУЩЕСТВЛЕНИЯ

В статье описаны способ устранения «сухой» лунки после удаления зуба и устройство для его осуществления. Эффективность разработанного способа и устройства позволяет заполнить лунку кровью, снижает риск возникновения альвеолита, процесс заживления протекает в более короткие, чем обычно сроки.

Ключевые слова: *дозированный вакуум, лунка, альвеолит.*

В. О. Маланчук, Н. Ю. Платонова

Національний медичний університет

СПОСІБ УСУНЕННЯ «СУХОЇ» ЛУНКИ ПІСЛЯ ВИДАЛЕННЯ ЗУБА І ПРИСТРІЙ ДЛЯ ЙОГО ЗДІЙСНЕННЯ

У статті описані спосіб усунення «сухої» лунки після видалення зуба і пристрій для його здійснення. Ефективність розробленого способу і пристрою дозволяє заповнити лунку кров'ю, знижує ризик виникнення альвеоліта, процес загоєння протікає в коротші, ніж зазвичай терміни.

Ключові слова: *дозований вакуум, лунка, альвеоліт.*

V. A. Malanchuk, N. U. Platonova

National Medical University

METHOD OF REMOVING «DRY» ALVEOLE AFTER EXTRACTION OF TOOTH AND DEVICE FOR ITS IMPLEMENTATION

The article describes the method of removing «dry» alveole after extraction of tooth and device for its implementation. The efficiency of the developed method and device enables to fill alveole with blood, reduce the risk of alveolitis and regenerative process in a relatively short time usual.

Key words*: alveole, alveolitis, dosed vacuum.*

Удаление зуба является самым распространенным вмешательством в практике хирурга-стоматолога. Среди осложнений, связанных с удалением зуба, альвеолит составляет высокий процент - от 24 до 35 % (Ю. И. Бернадский, 1984) [1]. Причины возникновения этого заболевания различные: сопутствующие заболевания, наличие очагов хронической инфекции в полости рта, снижение местного и общего иммунитета. Для нормального заживления лунки после удаления зуба необходимо наличие в ней полноценного кровяного сгустка, который защищает ее от инфицирования. У некоторой группы пациентов препятствовать образованию сгустка в лунке могут анестетики с вазоконстриктором, которые способствуют стойкому спазму сосудов, нарушению кровоснабжения и дальнейшему возникновению «сухой» лунки, а в последствии - альвеолита [2].

Существует много методов профилактики и лечение этого осложнения: введение в лунку лекарственных препаратов на основе пчелиного яда (В. А. Петров, 1963), протеолитических ферментов (И.Н.Вавилова и А. П. Протасевич,1969),

© Маланчук В. А., Платонова Н. Ю., 2011

антисептической пасты БАП (И. С. Ямрышко, 1969), состоящей из антибиотика, фурациллина, плазмы крови, сухой сыворотки, антистафилококковой плазмы (Я. М. Биберман, 1975), венозной крови, облученной УФ-лучами при помощи коллагеновой губки (А.М.Стецюк и соавт., 2005), остеопластического материала «Коллапан» (С. Г. Безруков и соавт., 2004). Однако, в связи с тем, что количество осложнений после удаления зуба не уменьшается, поиск новых профилактических и лечебных мероприятий продолжается.

Цель работы. Профилактика возникновения синдрома «сухой» лунки и последующих в результате этого осложнений.

Методы и результаты. С целью повышения эффективности профилактики и лечения «сухой» лунки после удаления зуба мы использовали дозированный вакуум. Для достижения поставленной задачи нами предложено устройство для обеспечения притока крови к лунке и ее заполнения (Декл.патент Украины №50318 бюл.№10 от 25.05.2010г), а также способ устранения «сухой» лунки после удаления зуба (Декл. патент Украины № 46676 бюл. № 24 от 25.12.2009г.).

В клинике КП «КЦНТС» за период 2008-2010 годов были апробированы указанные устройство и способ профилактики и лечения, так называемого, феномена «сухой» лунки на 30 пациентах-добровольцах по их согласию (оформленному документально), которые обратились за хирургической стоматологической помощью.

В случае возникновения «сухой» лунки после удаления зуба мы применяли нужное давление (вакуум). Для этого использовали вакуумный аппарат АЛП-2 с устройством для забора крови из лунки, которым создавали отрицательное давление приблизительно 720-740 мм.рт.ст. на протяжении 3-5 минут для заполнения раны кровью.

По данным В.И.Кулаженко (1960) [3] за счет воздействия вакуума происходит повреждение капилляров и тканевых структур, при этом из клеток высвобождаются биологически активные вещества: гистамин, гиалуронидаза, АТФ.и др., интенсифицируются ферментативные процессы, которые вызывают расширение сосудов, нормализуют их проницаемость, стимулируют фагоцитоз, происходит миграция лейкоцитов. Как продукт экссудации и действия вакуума образуется фибрин, который выпадает в виде сгустков. Излившаяся кровь является стимулятором регенеративного процесса [4]. Как показывают данные эксперимента и клиники, при воздействии вакуума повреждаются наименее стойкие сосуды, происходит включение в функцию ранее не действующих капилляров или образование новых, причем стимулирующим моментом является накопление в тканях продуктов обмена и кислородное голодание в них [5, 6].

Использованное нами устройство для вакуум-терапии лунки зуба имеет вид прозрачной пластиковой вкладки, по форме и размеру соответствующей лунке зуба, прозрачной пластиковой накладки, которая помещается на поверхность альвеолярного гребня в области лунки зуба и плотно соединяется с вкладкой. Трубка с одной стороны соединяется с вкладкой, а с другой - с краном-регулятором кровенаполнения и шлангом вакуум-аппарата (рис.).

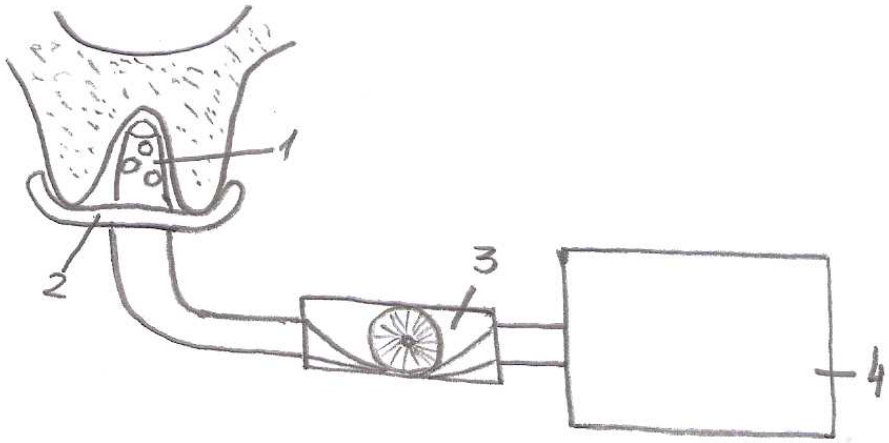

Рис. Устройство для обеспечения притока крови к лунке.

Суть модели объясняется графически, где:

1 –эластическая прозрачная пластиковая вкладка с 5-7 небольшими отверстиями;

2 – прозрачная пластиковая накладка;

3 – прозрачная трубка с краном-регулятором кровенаполнения;

4 - вакуум-аппарат.

Это устройство для вакуум-терапии лунки

зуба используют следующим образом: под местным проводниковым обезболиванием раствором анестетика с вазоконстриктором (Sol.Ultracain-DS-Forte) проводили удаление зуба. Пациентам, у которых в течение 15-20 минут рана не заполнялась кровью, в область устья лунки вводили вкладку устройства, на поверхности альвеолярного гребня в области удаленного зуба помещали накладку и соединяли свободный конец трубки-вкладки с краном-регулятором (от системы капельного введения лекарств) и шлангом аппарата АЛП-2, включали вакуум-аппарат для создания отрицательного давления между лункой и устройством и ожидали появления в лунке крови. Обычно кровенаполнение раны происходило в течение 3-5 минут. С целью предупреждения луночкового кровотечения и сохранения кровяного сгустка края десны над лункой сближали кетгутовыми швами. Послеоперационное наблюдение осуществлялось на 2, 5, 14, 45-й день.

Пример практического применения способа: пациент Б., 20 лет явился на прием по поводу удаления разрушенного 46 зуба.

Объективно: коронковая часть 46 зуба разрушена на 2/3, изменена в цвете, перкуссия безболезненная, переходная складка в области 46 зуба пастозная. На прицельной рентгенограмме корневые каналы запломбированы на 2/3, на верхушках обоих корней гранулемы размером 3мм.

Диагноз: хронический гранулематозный периодонтит 46 зуба.

Лечение под правосторонней торусальной анестезией (Sol.Ultracain-DS-Forte 1,7 мл) удаляли 46 зуб типичным способом. Через 15 минут после удаления лунка оставалась «сухой». Использовали устройство для заполнения раны кровью течение 2-3 минут под давлением 720-740 мм.рт.ст. Края десны над лункой сближали кетгутовыми швами. Назначали антисептические ротовые ванночки.

На следующий день: жалобы отсутствуют, слизистая оболочка в области 46 зуба умеренно гиперемирована, отечная, кровяной сгусток в лунке сохранен, кровоточивости не наблюдается. Швы сохранены. На 5-й день после удаления: жалоб нет, лунка уменьшилась в размерах, щелевидной формы, заполнена кровяным сгустком, покрытым фибринным налетом. Швы отсутствуют. На 14 день: жалоб нет, лунка заполнена грануляционной тканью. На 45 день: жалобы отсутствуют, на прицельной рентгенограмме в области 46 зуба альвеола заполнена мелкопетлистой костной тканью.

Выводы. 1. Одной из причин возникновения феномена «сухой» лунки является вазоспазм в результате применения анестетика с вазоконстриктором.

2. Использование предложенного устройства и способа для устранения «сухой» лунки позволяет заполнить лунку кровью, что снижает риск возникновения альвеолита.

3. Клинический и рентгенологический анализ показал, что процесс заживления лунки после применения указанного устройства и способа протекает без осложнений и в более короткие сроки, чем обычно.

Список литературы

1. **Бернадский Ю. И.** Основы хирургической стоматологии. – Киев: Вища школа , 1984. -387с. (Первоисточник).
2. **Сабо Е.** Амбулаторная хирургия зубов и полости рта, [пер. с венгерского Й.Шебештьен]. – Будапешт: Издательство Академии Наук Венгрии, 1977. – 300с.
3. **Кулаженко В. И.** Пародонтоз и его лечение с применением вакуума. – Одесса: 1960. - 145с. (Первоисточник).
4. **Котелевская Н. В.** Лікування хворих на гострий гнійний та загострений хронічний верхівковий періодонтит з використанням дозованого вакууму: автореф. дис. на здобуття наук. ступеня канд. мед. наук: спец.14.01.22 "Стоматологія" / Н.В.Котелевська – Полтава, 2005. –18, [10-11] с.
5. **Давыдов Ю. А.** Вакуум-терапия ран и раневой процесс / Давыдов Ю.А., Ларичев А.Б. – М.: Медицина, 1999. – 164 с.
6. **Лохвицкий С. В.** Наружная вакуум-аспирация при лечении гнойных заболеваний мягких тканей / С.В. Лохвицкий, А.А.Билькевич //Хирургия. – 1984.- № 4. –С.130-134.

Поступила 04.02.11

УДК 616.724-07-08

Є. Д. Бабов, к. мед. н., А. В. Волковишський, Є. В. Гончаренко

Одеський національний медичний університет

ЗАСТОСУВАННЯ ЦИФРОВОЇ ОРТОПАНТОМОГРАФІЇ ДЛЯ ДОСЛІДЖЕННЯ СКРОНЕВО-НИЖНЬОЩЕЛЕПНОГО СУГЛОБУ

Автори провели порівняльний аналіз застосування програмно-апаратного комплексу для цифрової ортопантомографії і аналогового ортопантомографа для томографії скроне-нижньощелепного суглобу .

При дослідженнях на 15 пацієнтах та 5 експериментальних дослідженнях на трупному матеріалі виявлено, що використання цифрових ортопантомогра

© Бабов Є. Д., Волковишський А. В., Гончаренко Є. В., 2011