

2. К факторам риска повторного возникновения дентальных периимплантитов следует относить низкие показатели sIgA и резкое повышение продукции ИЛ-1 β и фрагментов коллагена I типа (β Cross Laps) в ротовой жидкости.

3. Использование полиоксидония в комплексном лечении первично возникших периимплантитов и альфакальцидола в терапии рецидивирующих периимплантитов обеспечивает быструю регрессию клинических симптомов заболеваний и нормализацию локального и системного иммунитета.

4. Применение препарата «Бивалос», в послеоперационном периоде в течение месяца в комплексе с ликопидом в суточной дозе одно саше у пациентов с рецидивирующими периимплантитами оказывало выраженное нормализующее действие на процессы костного ремоделирования и на улучшение остеоинтеграции дентальных имплантатов.

Список литературы

1. **Тлустенко В. П.** Дентальные периимплантиты (диагностика, клиника, лечение) / Тлустенко В. П. - Самара, 2002. - 104 с. (Монография).
2. **Практические аспекты** клинической дентальной имплантологии / [Атлас-руководство]. / А. В. Васильев, С. Б. Улитовский, Н. В. Васильев, И. В. Шаронов – СПб. : Изд. "Человек", 2010. – 200 с.
3. **Параскевич В.Л.** Дентальная имплантология. / Параскевич В. Л. - Минск : 2002. - 356 с. (Основы теории и практики).
4. **Вортингтон Ф.** Остеоинтеграция в стоматологии / Вортингтон Ф., Ланг Б., Лавелле В. - Берлин : Квинтэссенция, 1994. - 638 с.
5. **Experimental peri-implant mucositis in man** / N.U. Zitzmann et al. // J. Periodontol. Int. J. Oral. Maxillofac. Implants. 2001. - Vol. 28, № 6. -P. 517-523.
6. **Профилактика** воспалительных осложнений при дентальной имплантации / В. Е. Толмачев, С. Н. Носов, А. П. Пешко, А. Ф. Кортс // (материалы науч.-практ. регион. конф. «Актуальные вопросы стоматологии и челюстно-лицевой хирургии».- Новокузнецк. - 2007. – С. 94-97.
7. **Леус П. А.** Значение некоторых индексов в эпидемиологических исследованиях болезней пародонта / П. А. Леус // Стоматология. - 1990. - Т.69, №1. - С. 80-83.
8. **Manchini G.** Immunochemical quantitation of antigens by single radial immunodiffusion / G. Manchini, A. O. Garbonara, S. F. Heremans // Immunochemistry. — 1965. — Vol. 2, N 6. — P. 234—235.

REFERENCES

1. **Plusenko V. P.** DENTALnye periimplantanty (diagnostika, klinika, lechenie. (Monografiya). [Dental periimplantites (diagnostics, clinics, treatment)] - Samara, 2002:104.
2. **Vasilev A. V., Ulitovskiy S. B., Vasilev N. V., Sharonov I. V.** Prakticheskie aspekty klinicheskoy dentalnoy implantologii. [The practical aspects of the clinical dental implantology]: Spb., Chelovek, 2010:200.
3. **Paraskevich V. L.** DENTALnaya implantologiya [Dental implantology]. Minsk, 2002:356.
4. **Vortington F., Lang B., Lavelle V.** Osteointegratsiya v stomatologii [Osteointegration in dentistry]. Berlin, Kvintessentsiya, 1994:638.
5. **Zitzmann N. U. et al.** Experimental peri-implant mucositis in man. J. Periodontol. Int. J. Oral. Maxillofac. Implants. 2001;6(28):517-523.
6. **Tolmachov V. E., Nosov S. N., Peshko A. P., Korts A. F.** The prophylaxis of inflammatory complications at dental implantation. Materialy nauchno-prakticheskoy regionalnoy konferentsii. Novokuznetsk, 2007:94-97.
7. **Leus P. A.** The meaning of some indices in the epidemiologic studies of periodontal diseases. Stomatologiya. - 1990; 1(69):80-83.
8. **Manchini G., Garbonara A. O., Heremans S. F.** Immunochemical quantitation of antigens by single radial immunodiffusion. Immunochemistry. 1965;6(2):234-235.

Поступила 29.01.13

УДК 616-084+616.71-018.46-002+616.716.4+616-001

С. Г. Безруков, д. мед. н., Г. Г. Роганов, к. мед. н.

ГУ «Крымский государственный медицинский университет им. С. И. Георгиевского»

ОСОБЕННОСТИ ПАТОГЕНЕТИЧЕСКОЙ ТЕРАПИИ ТРАВМАТИЧЕСКОГО ОСТЕОМИЕЛИТА НИЖНЕЙ ЧЕЛЮСТИ

В работе проведена оценка эффективности лечения больных с травматическим остеомиелитом нижней челюсти путем включения в терапевтический комплекс для местного и общего применения антиоксиданта (эрбисола) и использования остеопластического материала, легированного серебром (биомин ГТЛС).

Ключевые слова: травматический остеомиелит нижней челюсти, нарушения окислительно-восстановительных процессов, антиоксидантная, местная антимикробная и остеопластическая терапия.

С. Г. Безруков, Г. Г. Роганов

ДУ «Кримський державний медичний університет ім. С. І. Георгіївського»

ПАТОГЕНЕЗ І ЛІКУВАННЯ ТРАВМАТИЧНОГО ОСТЕОМІЄЛИТУ НИЖНЬОЇ ЩЕЛЮПИ

У роботі проведена оцінка ефективності лікування хворих з травматичним остеомиєлітом нижньої щелепи шляхом включення в терапевтичний комплекс для місцевого і загального застосування антиоксиданту (ербісолу) і використання остеопластичного матеріалу, легованого сріблом (біомін ГТЛС).

Ключові слова: травматичний остеомиєліт нижньої щелепи, порушення окисно-відновних процесів, антиоксидантна, місцева антимікробна і остеопластична терапія.

S. G. Bezrukov, G. G. Roganov

SE «Crimean state medical university named after S. I. Georgievsky»

PATHOGENESIS AND TREATMENT OF TRAUMATIC OSTEOMYELITIS OF THE MANDIBLE

The article assessed the effectiveness of treatment of patients with traumatic osteomyelitis of the mandible. Therapeutic complex include antioxidant (erbisol) and osteoplastic material doped with silver (biomin GTLS).

Key words: traumatic osteomyelitis of the mandible, disorders of redox processes, antioxidant, antimicrobial and osteoplastic local therapy.

В литературе весьма перспективно отражено приоритетное отношение специалистов к средствам, применяемым в первой фазе воспаления и к препаратам, демонстрирующим многонаправленный эффект. К такой группе лекарств относится эрбисол. Он обладает эффектом активации восстановительных процессов и неспецифического иммунитета, усиливает функциональную активность органов и тканей. К тому же, эрбисол способствует снижению интенсивности воспалительных реакций, обладая антиоксидантным и мембрано-стабилизирующим действиями.

Комплексное лечение гнойно-деструктивных осложнений переломов нижней челюсти должно способствовать оптимизации процессов репарации и полному устранению дефекта, возникшего после удаления секвестра. Для этого применяют остеопластические материалы, обладающие устойчивостью к раневой инфекции и способностью купировать местные воспалительные реакции (Барило А.С., 2005; Готь І.М., 2007; Гулюк А.Г., 2008; Камінський В.В., 2005; Маланчук В.О., 2011; Матрос-Таранець І.М., 2009). Перспективным представляется использование с этой целью биоактивных керамик, в состав которых введены ионы серебра, придающие им свойства антимикробного препарата местного действия.

В то же время возможности применения противогипоксической и местной антимикробной остеопластической терапии в комплексном лечении травматического остеомиелита нижней челюсти (ТОНЧ) практически не изучались, в связи с чем была сформулирована цель данной работы.

Цель исследования. Повысить эффективность лечения больных с травматическим остеомиелитом нижней челюсти путем включения в комплекс лечения препаратов, обладающих патогенетическими (антигипоксическим, местным остеопластическим и антимикробным) терапевтическими эффектами.

Материалы и методы исследования. Проведено обследование и лечение 58 больных с ТОНЧ. Дополнительно к этому 27 здоровых лиц в возрасте от 18 до 25 лет составляли лабораторную группу контроля.

Все обследованные были распределены на 2 группы: 1-я группа (27 человек) - здоровые лица в возрасте 18-25 лет без сопутствующих заболеваний. 2-я группа (основная) состояла из двух подгрупп. В первой (подгруппе А), пациенты (32) с травматическим остеомиелитом нижней челюсти получали традиционное комплексное лечение (дополненное препаратом токоферол) с местным использованием гидроксиапатита (кергап или биомин) с дисперсностью частиц 0,1-0,2мм и температурой обжига 900-1000⁰С. Во второй (подгруппе Б) 26 больных с травматическим остеомиелитом нижней челюсти помимо традиционного терапевтического лечения, получали эрбисол. Местно применяли остеопластический материал, легированный ионами серебра (биомин ГТЛс).

Больным с травматическим остеомиелитом нижней челюсти по показаниям проводили иммобилизацию нижней челюсти (с применением шин Тигерштедта с зацепными петлями). В состоянии ремиссии заболевания выполняли хирургический этап лечения (секвестрэктомия). В ходе операции сформировавшийся дефект кости заполняли частично (на 2/3) синтетическим остеопластическим материалом. После полного его пропитывания кровью, он полностью закрывал весь объем дефекта.

Медикаментозная послеоперационная терапия включала в себя применение антибиотиков (линкомицин, цефазолин, аугментин), нестероидного противовоспалительного средства (нимесил, мовалис), антигистаминного препарата (аллерон, цетрин), иммунокорректора (траумель С, эхинацея), поливитаминов и микроэлементов. Из средств физиотерапии в раннем

послеоперационном периоде предпочтение отдавали световым тепловым процедурам (лазер, биоптрон).

Результаты исследования и их обсуждение. У всех 58 больных с ТОНЧ были выявлены клинические и рентгенологические признаки, характерные для гнойно-деструктивного посттравматического процесса, развившегося в нижнечелюстной кости.

Существенные изменения продемонстрировали показатели общего иммунитета: IgA снизился на 39 % ($p < 0,01$), а IgM – на 24,7% ($p < 0,05$), что указывало на наличие нарушений в системе общего иммунитета. Выявлен также значительный рост показателей липидной перекисидации (ПОЛ) сыворотки крови. Так, S(30) увеличился на 40,2 %, Imax – на 26,5%, ST – на 23,9 %, а угол ХЛ - кривой (tg2) – на 24,9% (при $p < 0,05$). Еще более выраженные изменения зарегистрированы по данным анализа состояния ПОЛ ротовой жидкости: S(30) увеличился на 112% ($p < 0,01$), а tg2 – на 52,2 % ($p < 0,01$). Это свидетельствовало о повышении числа свободных радикалов как в сыворотке крови, так и в смешанной слюне, а, в целом, - об интенсификации процессов ПОЛ у больных ТОНЧ. Цитохимические показатели ферментов нейтрофилов периферической крови демонстрировали разнополюсные изменения. Так, СДГ – активность снижалась на 31,1 % ($p < 0,01$), а ЛДГ – повышалась на 24,5 % ($p < 0,05$), что указывало на превалирование у больных ТОНЧ анаэробного гликолиза над аэробным окислением, а также на напряженность в обменных процессах и далеко зашедших реакциях кислородного дефицита. О присутствии в организме больного выраженных общих воспалительных реакций свидетельствовала и высокая протеолитическая активность нейтрофилов крови (+29,2 %, в сравнении с уровнем нормы, при $p < 0,05$).

Таким образом, результаты обследования больных ТОНЧ свидетельствовали о наличии у них умеренно выраженных исходных местных и общих воспалительных реакций, прогрессирующих на фоне повышенной протеолитической активности нейтрофилов периферической крови, метаболической гипоксии и хронического иммунодефицита.

Эти данные явились для нас аргументирующим основанием для включения в комплекс лечения пациентов с ТОНЧ препаратов антиоксидантного действия, имеющих в данном случае патогенетическую направленность.

С помощью клинических наблюдений, проводимых в динамике лечения больных в подгруппах сравнения, оценивали выраженность и темпы угасания местных воспалительных реакций в раннем послеоперационном периоде, таких как отек, гиперемия кожи, воспалительный инфильтрат, экссудация и состояние региональных (поднижнечелюстных, подподбородочных) лимфоузлов.

Анализ полученных данных показал, что в подгруппе Б, на фоне применения эрбисола и остеопластического материала легированного серебром, местные воспалительные реакции протекали менее выражено и стихали в более ранние сроки. Достоверные различия были выявлены начиная со вторых суток (по признакам отека и гиперемии кожи) и заканчивая 7-10-ми (по экссудации). По признакам воспалительной

инфильтрации и стиханию поднижнечелюстного лимфаденита различия были существенными, но не достигали уровней значимости (рис. 1). Эти данные отразились на значениях М.ср., которые мы просчитывали за весь период наблюдений (14 суток).

Таким образом, результаты оценки клинических показателей в подгруппах сравнения однозначно свидетельствовали о более быстром стихании местных послеоперационных воспалительных реакций у представителей подгруппы Б, раннем запуске восстановительных процессов на фоне применения комплексного лечения ТОНЧ с включением антиоксиданта (эрбисола) и синтетического остеопластического материала легированного серебром.

Динамика восстановления показателей иммунограммы имела для нас особое значение, поскольку позволяла судить об уровне эффективности санирующей операции (секвестрэктомии) и качестве устранения вторичного иммунодефицита, развивающегося у больных ТОНЧ. В нашем исследовании в подгруппе Б нормализация показателей IgM, IgG (при $p_1 > 0,05$) зарегистрирована на 10-е, а IgA – 21 сутки терапии. В контроле (подгруппа А) восстановление цифровых значений исследуемых показателей зафиксировано в более поздние сроки. Межгрупповые достоверные различия выявлены на 10-е сутки наблюдений (при $p_3 < 0,05$).

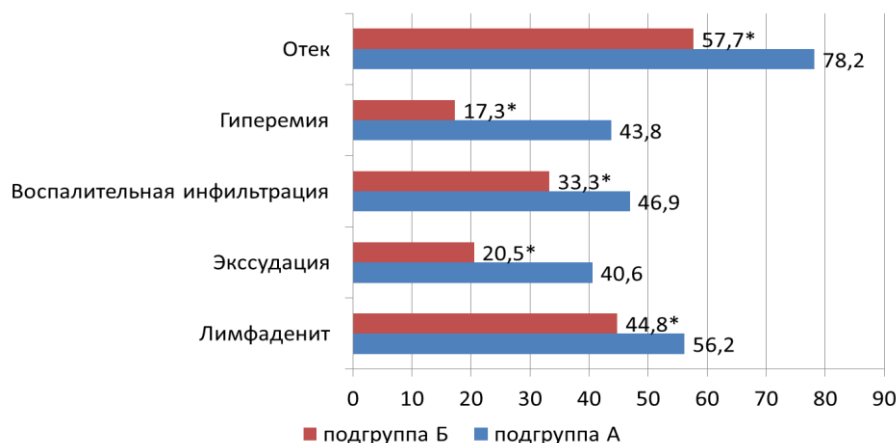


Рис. Процентные соотношения частоты регистрации местных воспалительных реакций (по данным М.ср.) у представителей групп сравнения (период наблюдения 14 суток).

Примечание :* – различия с аналогичным показателем в подгруппе А достоверны (при $p < 0,05$).

Изучение показателей ПОЛ методом индуцированной ХЛ у больных ТОНЧ имело для нас важное значение, в связи с необходимостью оценки характера изменений показателей, отражающих состояние общей и местной гипоксии, на фоне применения различных лечебных комплексов. Полученные нами данные свидетельствуют о достоверных изменениях значений показателей ПОЛ сыворотки крови и ротовой жидкости, в сравнении с уровнями «нормы» у больных ТОНЧ еще до начала лечения. Это указывает на наличие исходных глубоких нарушений процессов перекисного окисления липидов у представителей групп сравнения. Дополнительный рост значений показателей наблюдали в раннем послеоперационном периоде. Наиболее выраженным он был по результатам изучения ротовой жидкости. Здесь показатель светосуммы S(30) увеличивался поступательно на 182% (на 10-е сутки, в подгруппе А), угол наклона хемилюминесцентной кривой (tg2) к 7-м суткам (также в подгруппе А) - на 120%. Все это свидетельствовало о затяжном характере местной гипоксии и дефиците в организме эндогенных антиоксидантов. Обратная динамика в направлении восстановления значений показателей ПОЛ с их приближением к уровням нормы в подгруппе Б отмечена на 10-14-е сутки, в подгруппе А – на 14-21-е. Достоверные межгрупповые различия прослеживались на 10-е сутки по большинству анализируемых показателей. Полученные нами сведения указывают на более раннее и активное

восстановление процессов ПОЛ у представителей подгруппы Б.

Характер изменений цитохимических показателей (ЛДГ и СДГ) нейтрофилов периферической крови позволил нам выявить исходный дисбаланс в процессах аэробного окисления и анаэробного гликолиза у больных с развившимся ТОНЧ, обусловленный метаболической гипоксией. Еще более выраженные нарушения окислительно-восстановительных процессов были зафиксированы на 5-7-е сутки послеоперационного периода, при росте ЛДГ на 45,4 % и снижении СДГ на 42,2%. Менее продолжительными и значимыми описанные нарушения были в подгруппе Б, где тенденция к восстановлению показателей была зарегистрирована на 10-14-е сутки лечения (в контроле на 21-е сутки). В эти же сроки были выявлены достоверные межгрупповые различия.

Цитохимический анализ протеолитической активности ферментов нейтрофилов периферической крови позволил установить, что заболевание (ТОНЧ) ведет к существенному (достоверному) повышению средних значений показателя (на 29,2 %, при $p_1 < 0,05$), в сравнении с уровнем нормы. Дополнительный прогрессирующий рост протеолитической активности происходил вплоть до 7-х суток послеоперационного периода (до отметки + 54,87 %, при $p_1 < 0,01$). Важным представляется тот факт, что в подгруппе Б такая динамика была менее значимой и продолжительной. Межгрупповые различия были выявлены на 7-е и 10-е

сутки наблюдений (при $p_3 < 0,05$). При этом они достигли существенного уровня (24 %). Все это свидетельствовало о менее выраженном и быстро проходящем периоде повышенной протеолитической активности нейтрофилов периферической крови в ранние сроки после операции у представителей подгруппы Б, что клинически сопровождалось стиханием местных воспалительных реакций и ранним запуском восстановительных процессов.

Особую значимость мы придавали результатам оценки эффективности лечения больных ТОНЧ в подгруппах сравнения, полученным в отдаленные сроки после операции. Это было обусловлено тем фактом, что наиболее важным качественным критерием оценки окончательных результатов лечения хронического гнойно-деструктивного процесса, поражающего костную ткань, является число зарегистрированных обострений заболевания. Для расширенной объективной оценки эффективности лечебных комплексов, использованных нами в подгруппах сравнения, мы, кроме того, рассматривали такие показатели, как: периодически рецидивирующие местные воспалительные реакции без признаков нагноения; хронический региональный лимфаденит; стойкая асимметрия лица; сглаженность переходной складки. В течение 12 месяцев после операции нам удалось проследить результаты лечения у 82,7 % представителей подгрупп сравнения (78,1 % - в подгруппе А и 88,5 % - в подгруппе Б). По всем показателям выявлены существенные межгрупповые различия, а по 3-м из 5 – достоверные. Эти данные свидетельствуют о более высокой эффективности лечебного комплекса, использованного в подгруппе Б.

Таким образом, результаты комплексного обследования и лечения больных с ТОНЧ показывают, что изучаемое заболевание протекает на фоне местной гипоксии (о чем свидетельствуют показатели ПОЛ сыворотки крови и ротовой жидкости), с развитием дисбаланса в процессах аэробного окисления и анаэробного гликолиза (по данным определения СДГ и ЛДГ нейтрофилов крови). Все это является объективным основанием для включения в лечебный комплекс антиоксидантов. Сравнительное изучение эффективности токоферола и эрбисола показало преимущества последнего. Клинические и лабораторные методы исследования позволили установить, что на фоне применения эрбисола и синтетического остеопластического материала, легированного серебром острые воспалительные реакции (в том числе послеоперационные) стихают быстрее, а восстановительные процессы протекают более активно и эффективно.

Выводы. 1. Травматический остеомиелит нижней челюсти сопровождается достоверным увеличением интенсивности перекисного окисления липидов, а также ЛДГ-активности и снижением СДГ-активности, что свидетельствует о выраженных нарушениях окислительно-восстановительных процессов в организме, обусловленных местной гипоксией.

2. Ближайшие и отдаленные результаты лечения больных травматическим остеомиелитом нижней челюсти свидетельствуют, что более эффективным является закрытие костного дефекта биорезорбируемым остеопластическим материалом, легированным сереб-

ром (биомином ГТЛС), с последующим назначением в послеоперационном периоде иммуномодулятора и антиоксиданта (эрбисола). Об этом свидетельствуют более ранние сроки восстановления цито-биохимических показателей крови и слюны (на 7-14-е сутки, в контроле – на 14-21-е), снижение числа местных осложнений (на 28,4 %) и рецидивов заболевания (на 7,7 %).

Список литературы

1. **Барило А. С.** Применение водных растворов озона с йонами серебра для полоскания полости рта как компонент лечения гнойно-воспалительных заболеваний челюстно-лицевой области. - Современная стоматология. - № 2. - 2005. - С.118-121.
2. **Готь І. М.** Лікування переломів нижньої щелепи з ускладненим клінічним перебігом / І. М. Готь, К. В. Горицька // Новини стоматології. - 2007. - №4. - С.56-60.
3. **Гулюк А. Г.** Влияние остеопластических препаратов из свиной кости на регенерацию костной ткани нижней челюсти / А. Гулюк, Р. Керницкий – Весник стоматології, 2008. - №5-6. - С.2-4.
4. **Каміньський В. В.** Перспективність використання вітчизняного біокерамічного препарату «кергап» для профілактики постекстракційної атрофії альвеолярного паростка у хворих з переломом нижньої щелепи / В. В. Каміньський: [зб. наук. Пр. Київської академії післядипломної освіти імені П. Л. Шупика]. - К., 2005. - Вип. 14, кн.1. - С. 261-265.
5. **Маланчук В. О.** Сучасні підходи до усунення кісткових дефектів щелеп біополімерними нановмістними композиціями / В. О. Маланчук, Н. А. Галатенко, В. Г. Каплуненко // 11-з ізд української асоціації черепно-щелепно-лицевих хірургів., 2011.-С. 421-424.
6. **Матрос-Таранець І. М.** Використання остеопластичних композицій FRP з аутогенним тромбоцитарним концентратом у щелепно-лицевій хірургії та імплантології / І. М.Матрос-Таранець., Д. К. Калиновський // Імплантологія. Пародонтологія. Остеологія, 2009. - №1. - С. 31-40.

Поступила 12.11.12



УДК: 616.724:612.07.1:617.721

**О. С. Воловар, к. мед. н., В. О. Маланчук, д. мед. н.,
Л. М. Панченко, к. мед. н., О. О. Крижанівська,
О. Р. Соколовська, К. М. Салманова**

Національний медичний університет імені О.О. Богомольця
ДУ «Інститут травматології та ортопедії НАМН України»

ПОРУШЕННЯ ІМУННОГО СТАТУСУ ПАЦІЄНТІВ ІЗ ЗАХВОРЮВАННЯМИ СКРЕНЕВО-НИЖНЬОЩЕЛЕПНОГО СУГЛОБА З УРАХУВАННЯМ СТАНУ РАЙДУЖНОЇ ОБОЛОНКИ ОКА

У статті наведено результати клініко-діагностичного та імунологічного обстеження 222 пацієнтів із захворюваннями СНЦС.

Вивчали показники клітинного та гуморального імунітету, розгорнутого аналізу крові. Досліджували стан райдужної оболонки (РО) ока з урахуванням її цілності, чистоти, зашлакованості структурних елементів.

Виявлено зниження показників клітинного імунітету та дисімуноглобулінемію класів А та G, підвищення рівня ЦІК у сироватці крові хворих. Строма ірисів була нецільна, зашлакована, волокна вибілені.